SCANNER EN PRATIQUE

ORL
Neurologie
Ostéo-articulaire
Cardio-vasculaire
Thorax
Digestif
Génito-urinaire
Imagerie de la femme
Pédiatrie
Oncologie
Interventionnel
Urgence
Médico-légale
Radioprotection
Manipulateurs

Lemanip.com

Fiches pratiques pour aider le radiologue à établir ses protocoles au quotidien

Partager Le Site www.lemanip.com Tout Est Gratuit

www.lemanip.com

SCANNER
EN PRATIQUE

www.lemanip.com

Partager Le Site www.lemanip.com Tout Est Gratuit

Partager Le Site www.lemanip.com Tout Est Gratuit

SCANNER EN IMAGERIE VASCULAIRE

→ EXPLORATION DES ARTÈRES DES MEMBRES SUPÉRIEURS

www.lemanip.com

GÉNÉRALITÉS

- Une imagerie des artères des membres supérieurs peut être réalisée :
  - dans le bilan de la maladie athéromateuse chez des patients porteurs de facteurs de risques cardiovasculaires (HTA, tabac, dyslipidémie, diabète...) et présentant une manifestation clinique aux membres supérieurs (ischémie subcritique, embolie distale) ;
  - dans le bilan d'une maladie anévrismale ;
  - dans le bilan post-traumatique des membres supérieurs à la recherche d'une atteinte vasculaire (rupture, dissection, faux anévrisme, fistule artérioveineuse...) ;
  - dans le bilan d'une vascularite des membres supérieurs (dysplasie, Takayashu...) ;
  - pour réaliser une cartographie préopératoire (prélèvement de lambeau libre).
- L'angioscanner est une technique d'imagerie en coupes irradiante et nécessitant une injection intraveineuse de produit de contraste iodé.
- L'angioscanner des membres supérieurs est indiqué en seconde intention lorsque l'échographie Doppler artérielle des membres supérieurs est non contributive.
- Il permet alors de rechercher des anomalies vasculaires, de réaliser une cartographie artérielle complète avant intervention (prélèvement, chirurgie, thérapeutique endovasculaire percutanée) ou de réaliser un suivi après traitement.

OBJECTIFS

1. **Diagnostic positif des lésions vasculaires :**
   - description précise (sténose > 70 %, occlusion, rupture, dissection, anévrisme...) ;
   - topographie lésionnelle.
2. **Évaluation des possibilités thérapeutiques :**
   - voie d'abord possible en cas d'intervention percutanée ;
   - calcifications pariétales ;
   - mesure des diamètres (artère saine en amont d'une lésion, diamètre maximal d'une dilatation) et des longueurs des lésions vasculaires ;
   - état du réseau artériel en amont et en aval des lésions, notamment en distalité.
3. **Contrôle et suivi post-thérapeutique :**
   - pontage, angioplastie stenting ;
   - perméabilité, occlusion, sténose.
4. **Analyse extravasculaire, notamment des masses musculaires, des structures osseuses.**

PROTOCOLE

- Interrogatoire du patient et examen biologique (préciser les facteurs de risques cardio-vasculaires, rechercher une insuffisance rénale contre-indiquant l'injection de produit de contraste iodé).
- Voie veineuse périphérique de bonne qualité (18G) controlatérale au membre étudié ou abord fémoral.
- Positionnement :
  - Décubitus dorsal, membre supérieur à étudier le long du corps (paume de la main sur la table) avec un volume d'acquisition étendu de C6 aux doigts.
  - Décubitus ventral, membre supérieur à étudier en rectitude au-dessus de la tête avec un volume d'acquisition étendu du bouton aortique aux doigts.
- Acquisition au temps artériel avec des paramètres d'injection et d'acquisition permettant une opacification maximale des artères (de l'aorte aux doigts) en évitant le retour veineux :
  - 100-120 kV, modulation automatique des mAs, pitch et vitesse de rotation autour de 0,5.
  - Épaisseur de coupes inframillimétrique.
  - Injection multiphasique (débit entre 3 et 4 ml/s) d'une quantité de produit de contraste concentré (> 350 mg/ml d'iode) comprise entre 70 et 100 cc (adaptée à l'IMC et à la durée d'acquisition), pulsée par du sérum physiologique.
  - Détection automatique du bolus de produit de contraste iodé avec une coupe de suivi de bolus dans l'aorte thoracique descendante et un seuil de détection à 150 UH.
- Séquences complémentaires :
  - Reconstructions itératives pour améliorer la résolution spatiale et en contraste.
  - Acquisition double énergie pour décomposer les différents tissus (effacement des os, des calcifications) ou améliorer le contraste.
- Interprétation et reconstructions :
  - L'analyse vasculaire se fait toujours en mode ciné axial.
  - 3D VRT pour l'étude anatomique, notamment des pontages, des fistules de dialyse.
  - MPR curviligne pour l'analyse endovasculaire.
  - MIP pour une vue « pseudo angiographique » et une analyse de la charge calcique.

Partager Le Site www.lemanip.com Tout Est Gratuit

Partager Le Site www.lemanip.com Tout Est Gratuit

SOMMAIRE

www.lemanip.com

ORL

Chapitre coordonné par **Frédérique Dubrulle** pour le **CIREOL**

EXPLORATION DE L'OREILLE 12-13
Alexandre Ladoux, Farida Benoudiba et Frédérique Dubrulle

EXPLORATION DES TUMEURS DU LARYNX ET DE L'HYPOPHARYNX 14-18
Frédérique Dubrulle et François Bidault

EXPLORATION DES CAVITÉS NASO-SINUSIENNES 20-23
Jean-Claude Ferrié

LE DENTASCANNER EN PRATIQUE 24-25
Farida Benoudiba

EXPLORATION D'UN TRAUMATISME FACIAL 26-29
Jean Rousset, Barbara Aupy, Jean-Christophe Gentric et Philippe Mériot

EXPLORATION D'UNE CELLULITE CERVICO-FACIALE 30-31
Claire Boutet

NEUROLOGIE

Chapitre coordonné par **Alexandre Krainik** pour la **SFNR**

EXPLORATION D'UN TRAUMATISME CRÂNIEN 32-35
Leila Chamard et François Cotton

EXPLORATION D'UN TRAUMATISME ORBITAIRE ET FACIAL 36-37
Valérie Macaigne

EXPLORATION D'UN DÉFICIT NEUROLOGIQUE BRUTAL 38-39
Olivier Heck

EXPLORATION D'UN COMA BRUTAL 40-41
Olivier Heck

EXPLORATION D'UN TROUBLE COGNITIF 42-45
Alexandre Krainik

EXPLORATION D'UNE CÉPHALÉE 46-49
Myriam Edjlali-Goujon et Adrian Kastler

EXPLORATION D'UNE CRISE CONVULSIVE 50-51
Patrice Jissendi

DIAGNOSTIC DE MORT ENCÉPHALIQUE 52-53
Xavier Leclerc

EXPLORATION DES VEINES CÉRÉBRALES EN ANGIOSCANNER – THROMBOSE VEINEUSE 54-55
Grégory Lesanne et **Serge Bracard**

Partager Le Site www.lemanip.com Tout Est Gratuit

Partager Le Site www.lemanip.com Tout Est Gratuit

www.lemanip.com

EXPLORATION DE LA BASE DU CRÂNE 56-57
Arnaud Attyé

EXPLORATION D'UNE PATHOLOGIE STÉNO-OCCLUSIVE DES ARTÈRES CERVICO-ENCÉPHALIQUES 58-59
Nicolas Menjot de Champfleur, Sophie Menjot de Champfleur, Nicolas Leboucq et Alain Bonafé

OSTÉO-ARTICULAIRE

Chapitre coordonné par **Alain Blum** pour la **SIMS**

MESURES À RÉALISER AVANT PROTHÈSE INVERSÉE D'ÉPAULE 60-61
Anne Chanson, Stephanie Bravetti, Adrien Jacquot, Ariane Raymond, Pedro Teixeira et Alain Blum

ANGLE CRITIQUE DE L'ÉPAULE 62-63
Anne Chanson, Rachid Kechidi, Stephanie Bravetti, Pedro Teixeira et Alain Blum

ANGLE DE NÖTZLI 64-65
Anne Chanson, Marion Grandhaye, Matthias Louis, Pedro Teixeira et Alain Blum

MESURE APRÈS PROTHÈSE TOTALE DE HANCHE 66-67
Anne Chanson, Jean-Baptiste Meyer, Marion Grandhaye, Ariane Raymond, Pedro Teixeira et Alain Blum

PROTHÈSE D'ÉPAULE 68-71
Valérie Vuillemin, Gérard Morvan et Henri Guerini

PROTHÈSE DE HANCHE 72-75
Valérie Vuillemin, Gérard Morvan et Henri Guerini

PROTHÈSE DU GENOU 76-79
Valérie Vuillemin, Gérard Morvan et Henri Guerini

ARTHROSCANNER : TRUCS ET ASTUCES 80-81
Marie Faruch, Franck Lapègue, Hélène Chiavassa Gandois, Céline Brun, Sarah Bakouche et Nicolas Sans

CARDIO-VASCULAIRE

Chapitre coordonné par **Olivier Vignaux** et **Vincent Lepennec** pour la **SFICV**

EXPLORATION DES ARTÈRES CORONAIRES 82-89
Olivier Vignaux, Daniel Colombier

EXPLORATION DU CŒUR ET VALVULOPATHIES 90-95
Zakary Cahouch, **Jean-Michel Serfaty**

EXPLORATION DES TUMEURS ET DU PÉRICARDE 96-99
Jean-François Deux

Partager Le Site www.lemanip.com Tout Est Gratuit

Partager Le Site www.lemanip.com Tout Est Gratuit

SOMMAIRE

www.lemanip.com

EXPLORATION D'UN ANÉVRISME DE L'AORTE ABDOMINALE 100-101
Stéphane Gellée et Hervé Rousseau

EXPLORATION D'UN TRAUMATISME DE L'AORTE 102-103
Stéphane Gellée et Hervé Rousseau

EXPLORATION D'UN SYNDROME AORTIQUE AIGU 104-105
Stéphane Gellée et Hervé Rousseau

ANGIOSCANNER DES ARTÈRES RÉNALES 106-109
Lucie Cassagnes, Pascal Chabrot et Louis Boyer

EXPLORATION DES ARTÈRES DES MEMBRES SUPÉRIEURS 110-113
Vincent Le Pennec

EXPLORATION DES ARTÈRES DES MEMBRES INFÉRIEURS 114-116
Vincent Le Pennec

EXPLORATION DES VEINES DES MEMBRES SUPÉRIEURS 117-119
Vincent Le Pennec

EXPLORATION DE LA VEINE CAVE SUPÉRIEURE 120-121
Mathieu Rodière et Frédéric Thony

EXPLORATION DES VEINES DES MEMBRES INFÉRIEURS ET DE LA VEINE CAVE INFÉRIEURE - PHLÉBOSCANNER 122-123
Mathieu Rodière et Frédéric Thony

THORAX

Chapitre coordonné par **Gilbert Ferretti** pour la **SIT**

EXPLORATION D'UNE EMBOLIE PULMONAIRE AIGUË 124-125
Martine Rémy-Jardin

BILAN D'UN CANCER BRONCHO-PULMONAIRE 126-127
Marie-Pierre Revel

EXPLORATION D'UNE MASSE DU MÉDIASTIN 128-129
Jean-Yves Gaubert, Jean Izaaryene et Aurélie Dehaene

EXPLORATION D'UNE BRONCHOPNEUMOPATHIE CHRONIQUE OBSTRUCTIVE (BPCO) 130-133
François Laurent et Gael Dournes

BILAN DE MALADIE PULMONAIRE INFILTRATIVE DIFFUSE 134-135
Pierre-Yves Brillet

EXPLORATION D'UNE PATHOLOGIE PLEURALE 136-139
Antoine Khalil et Marie-Pierre Debray

EXPLORATION DE L'HYPERTENSION ARTÉRIELLE PULMONAIRE (HTAP) 140-141
Lucie Cassagnes

Partager Le Site www.lemanip.com Tout Est Gratuit

Partager Le Site www.lemanip.com Tout Est Gratuit

www.lemanip.com

DÉTECTION ET CARACTÉRISATION D'UN NODULE PULMONAIRE CHEZ LES PATIENTS À RISQUE DE CANCER BRONCHIQUE 142-143
Gilbert Ferretti et Adrien Jankowski

DIGESTIF

Chapitre coordonné par **Jean-Pierre Tasu** pour la **SIAD**

EXPLORATION DU FOIE 144-147
Matthieu Lagadec, Maxime Ronot et Valérie Vilgrain

EXPLORATION DU PANCRÉAS 148-149
Marie-Pierre Vullierme

EXPLORATION DE L'INTESTIN GRÊLE 150-151
Magaly Zappa et Caroline Bertin

LE GASTROSCANNER 152-153
Pierre-Jean Valette

COLOSCANNER À L'EAU 154-157
Catherine Ridereau-Zins

COLOSCOPIE VIRTUELLE 158-159
Mourad Boudiaf

GÉNITO-URINAIRE

Chapitre coordonné par **Catherine Roy** pour la **SIGU**

DÉTECTION ET CARACTÉRISATION DES TUMEURS RÉNALES 160-161
Philippe Souteyrand et Marc André

APPORT EN PRATIQUE DES NOUVELLES TECHNOLOGIES POUR L'EXPLORATION DE L'APPAREIL URINAIRE 162-165
Catherine Roy

UROSCANNER : LA TECHNIQUE POUR BIEN FAIRE 166
Philippe Puech et Laurent Lemaitre

IMAGERIE DE LA FEMME

Chapitre coordonné par **Patrice Taourel** et **Marc Bazot** pour la **SIFEM**

URGENCES GYNÉCOLOGIQUES 168-171
Ingrid Millet

BILAN PRÉTHÉRAPEUTIQUE D'UNE CHIRURGIE DE TYPE DIEP 172-175
François Bidault, Nicolas Leymarie et Patricia Jaranowski

BILAN D'EXTENSION D'UNE CARCINOSE PÉRITONÉALE 176-177
Laure Fournier, Caroline Rousseau, Camille Bourillon et Foucauld Chamming's

Partager Le Site www.lemanip.com Tout Est Gratuit

Partager Le Site www.lemanip.com Tout Est Gratuit

SOMMAIRE

www.lemanip.com

PÉDIATRIE

Chapitre coordonné par **Laurence Mainard-Simard** pour la **SFIPP**

EXPLORATION D'UN TRAUMATISME CRÂNIEN 178-181
Mériam Koob et Sophie Riehm

EXPLORATION D'UNE SURDITÉ 182-183
Sophie Riehm et Mériam Koob

EXPLORATION D'UN SYNDROME INFECTIEUX CERVICO-FACIAL 184-185
Sophie Riehm et Mériam Koob

EXPLORATION DU THORAX EN HAUTE RÉSOLUTION 187
Chiara Sileo et Hubert Ducou Le Pointe

EXPLORATION DU THORAX HORS CARDIOLOGIE 188-189
Chiara Sileo et Hubert Ducou Le Pointe

EXPLORATION D'UN TRAUMATISME ABDOMINAL 190-191
Stéphanie Franchi-Abella

EXPLORATION D'UNE MASSE ABDOMINOPELVIENNE 192-193
Stéphanie Franchi-Abella

EXPLORATION D'UNE CARDIOPATHIE CONGÉNITALE 194-195
Clio Sorensen, Pierre Gach et **Guillaume Gorincour**

EXPLORATION DES ARTÈRES CORONAIRES 196-197
Clio Sorensen, Pierre Gach et **Guillaume Gorincour**

ONCOLOGIE

Chapitre coordonné par **Frank Boudghène** et **Eric de Kerviler** pour la **FIC**

CRITÈRES DE LA RÉPONSE TUMORALE - RECIST 198-201
Laure Fournier, Catherine Lefort et Charles André Cuénod

CRITÈRES DE LA RÉPONSE TUMORALE - mRECIST/CHOI/EASL 202-205
Olivier Lucidarme

EVALUATION TDM DES LYMPHOMES NON HODGKINIENS ET DE LA MALADIE DE HODGKIN 206-209
François Legou, Edouard Herin, Laurence Baranes, Axel Van Der Gucht, Julia Chalaye, Emmanuel Itti, Alain Rahmouni et **Alain Luciani**

BILAN D'EXTENSION ET SUIVI D'UN LYMPHOME 210-212
Eric de Kerviler, Constance de Margerie-Mellon et Cédric de Bazelaire

QUAND FAUT-IL FAIRE UNE TEP EN ONCOLOGIE ? 214-215
Yassine Al Tabaa

Partager Le Site www.lemanip.com Tout Est Gratuit

Partager Le Site www.lemanip.com Tout Est Gratuit

www.lemanip.com

INTERVENTIONNEL

Chapitre coordonné par **Denis Krausé** pour la **FRI**

PRÉVENTION DES RISQUES EN SCANNER INTERVENTIONNEL 216-219
Joël Greffier, **Jean-Paul Beregi**, Pierre Viala, Serge Ovtchinnikoff et Ahmed Larbi

PRÉCAUTIONS ET CONDITIONNEMENT DU PATIENT AVANT PONCTIONS BIOPSIES SOUS CONTRÔLE SCANNOGRAPHIQUE 220-221
Cédric de Bazelaire, Constance de Margerie et Eric de Kerviler

MATÉRIELS ET TECHNIQUES DE PONCTION BIOPSIE SOUS CONTRÔLE SCANNOGRAPHIQUE 222-227
Cédric de Bazelaire, Constance de Margerie et Eric de Kerviler

NOUVEAUX DISPOSITIFS DE GUIDAGE DES GESTES INTERVENTIONNELS 228-229
Ivan Bricault

EMBOLISATION SOUS CONTRÔLE SCANNOGRAPHIQUE OU SCANNER-LIKE EN SALLE D'ANGIOGRAPHIE DES FUITES DE TYPE 2 APRÈS STENT-GRAFT 230-231
Hicham Kobeiter, Vania Tacher, Julie Mayer, Mélanie Chiaradia, Ketsakin You et Jean-François Deux

DESTRUCTION TUMORALE PERCUTANÉE SOUS CONTRÔLE SCANNOGRAPHIQUE : CRYOTHÉRAPIE 232-233
Afshin Gangi

DESTRUCTION TUMORALE PERCUTANÉE SOUS CONTRÔLE SCANNOGRAPHIQUE : RADIOFRÉQUENCE 234-235
Jean Palussière, Vittorio Catena et Xavier Buy

RADIOLOGIE INTERVENTIONNELLE DANS LE TRAITEMENT DE LA DOULEUR 236-239
Adrian Kastler et **Bruno Kastler**

SPÉCIFICITÉS DE LA RI OSTÉOARTICULAIRE SOUS CONTRÔLE SCANNOGRAPHIQUE : RACHIS CERVICAL 240
Antoine Feydy pour la **SIMS**

SPÉCIFICITÉS DE LA RI OSTÉOARTICULAIRE SOUS CONTRÔLE SCANNOGRAPHIQUE : RACHIS THORACIQUE 241
Antoine Feydy pour la **SIMS**

SPÉCIFICITÉS DE LA RI OSTÉOARTICULAIRE SOUS CONTRÔLE SCANNOGRAPHIQUE : RACHIS LOMBAIRE 242-243
Antoine Feydy pour la **SIMS**

SPÉCIFICITÉS DE LA RI DU FOIE SOUS CONTRÔLE SCANNOGRAPHIQUE 244-246
Christophe Aubé pour la **SIAD**

Partager Le Site www.lemanip.com Tout Est Gratuit

Partager Le Site www.lemanip.com Tout Est Gratuit

SOMMAIRE

www.lemanip.com

URGENCE

Chapitre coordonné par **Jean-Yves Gauvrit** pour le groupe **Urgence**

EXPLORATION D'UN POLYTRAUMATISÉ 248-251
Ingrid Millet

POLYTRAUMATISÉ : TRAUMATISMES CRÂNIO-ENCÉPHALIQUES ET CERVICAUX 252-254
Claire Boutet, Marion Barma, François Vassal et Fabrice-Guy Barral

POLYTRAUMATISÉ : EXPLORATION DU RACHIS 255-257
Claire Boutet, Marion Barma, François Vassal et Fabrice-Guy Barral

POLYTRAUMATISÉ : LÉSIONS THORACIQUES ET CARDIO-VASCULAIRES 258-265
Kathia Chaumoitre, Ugo Scemama et **David Chemouni**

POLYTRAUMATISÉ : EXPLORATION D'UN TRAUMATISME ABDOMINOPELVIEN 266-269
Ingrid Millet

IMAGERIE THANATOLOGIQUE ET MÉDICO-LÉGALE

Chapitre coordonné par **Fabrice Dedouit** pour le **GRAVIT**

PROTOCOLE STANDARD TDM POST-MORTEM 270-271
Francesco Macri, Joël Greffier, Liliane Metge,
Fabrice Dédouit et Jean-Paul Bérégi

EXPLORATION PRÉ-AUTOPSIQUE DES MORTS VIOLENTES PAR ARMES À FEU (HOMICIDES/SUICIDES) 272-275
Eric Dumousset et Marie-Aude Vaz

EXPLORATION CORPS ENTIER DANS LE BILAN D'UNE MORT INATTENDUE DU NOURRISSON (MIN) 276-277
Maïa Proisy, Bertrand Bruneau, Marie-Dominique Piercecchi-Marti
et **Guillaume Gorincour**

EXPLORATION SCANNOGRAPHIQUE APRÈS ACCIDENT DE PLONGÉE 278-279
Pierre-Éloi Laurent, Mathieu Coulange,
Christophe Bartoli et Guillaume Gorincour

EXPLORATION DES CORPS CARBONISÉS 280-281
Mathieu Auffret, Claire Saccardy et **Douraied Ben Salem**

EXPLORATION DES CORPS PUTRÉFIÉS 282-283
Sandrine Chapuy, Julien Behr, Frédérique Lockner,
Sébastien Grignard, Nicolas Hubert et Éric Delabrousse

ANGIOSCANNER MULTIPHASES : APPLICATIONS EN THANATOLOGIE 284-285
Fabrice Dédouit, Fatima-Zohra Mokrane,
Norbert Telmon et Hervé Rousseau

Partager Le Site www.lemanip.com Tout Est Gratuit

Partager Le Site www.lemanip.com Tout Est Gratuit

www.lemanip.com

DÉTECTION ET CARACTÉRISATION D'UN NODULE PULMONAIRE CHEZ LES PATIENTS À RISQUE DE CANCER BRONCHIQUE 142-143
Gilbert Ferretti et Adrien Jankowski

DIGESTIF

Chapitre coordonné par **Jean-Pierre Tasu** pour la **SIAD**

EXPLORATION DU FOIE 144-147
Matthieu Lagadec, Maxime Ronot et Valérie Vilgrain

EXPLORATION DU PANCRÉAS 148-149
Marie-Pierre Vullierme

EXPLORATION DE L'INTESTIN GRÊLE 150-151
Magaly Zappa et Caroline Bertin

LE GASTROSCANNER 152-153
Pierre-Jean Valette

COLOSCANNER À L'EAU 154-157
Catherine Ridereau-Zins

COLOSCOPIE VIRTUELLE 158-159
Mourad Boudiaf

GÉNITO-URINAIRE

Chapitre coordonné par **Catherine Roy** pour la **SIGU**

DÉTECTION ET CARACTÉRISATION DES TUMEURS RÉNALES 160-161
Philippe Souteyrand et Marc André

APPORT EN PRATIQUE DES NOUVELLES TECHNOLOGIES POUR L'EXPLORATION DE L'APPAREIL URINAIRE 162-165
Catherine Roy

UROSCANNER : LA TECHNIQUE POUR BIEN FAIRE 166
Philippe Puech et Laurent Lemaitre

IMAGERIE DE LA FEMME

Chapitre coordonné par **Patrice Taourel** et **Marc Bazot** pour la **SIFEM**

URGENCES GYNÉCOLOGIQUES 168-171
Ingrid Millet

BILAN PRÉTHÉRAPEUTIQUE D'UNE CHIRURGIE DE TYPE DIEP 172-175
François Bidault, Nicolas Leymarie et Patricia Jaranowski

BILAN D'EXTENSION D'UNE CARCINOSE PÉRITONÉALE 176-177
Laure Fournier, Caroline Rousseau, Camille Bourillon et Foucauld Chamming's

Partager Le Site www.lemanip.com Tout Est Gratuit

Partager Le Site www.lemanip.com Tout Est Gratuit

www.lemanip.com

RADIOPROTECTION

Chapitre coordonné par **Hubert Ducou Le Pointe** pour le **groupe radioprotection**

ASPECTS RÉGLEMENTAIRES : ÉQUIPEMENT, PRATIQUE ET CONTRÔLES 286-289
Bertrand Le Dirach et Carole Rousse pour l'ASN

DOSIMÉTRIE 290-293
Serge Dreuil et Cécile Etard pour l'IRSN

OPTIMISATION DES PROTOCOLES EN SCANNER 294-299
Guillaume Bonniaud, Didier Defez, Joël Greffier, Cécile Salvat et Nicolas Villani pour la SFPM

APPORT DU MANIPULATEUR

Chapitre coordonné par **Fabien Voix** pour l'**AFPPE**

LES HYPERSENSIBILITÉS AUX PRODUITS DE CONTRASTE (PC) : LES RECONNAÎTRE ET LES GÉRER 300-301
Catherine Réani, Helene Bour, Charlène Isler, Quentin Leibfried et Christian Léveque

SCANOGRAPHIE : APPROCHE DOSIMÉTRIQUE 302-303
Julien Henry, Mathieu Lavaud et Xavier Pineau

OPTIMISATION DES PROCÉDURES EN SCANOGRAPHIE PÉDIATRIQUE 304-307
Roxane Sacuto

EXPOSITION D'UNE FEMME ENCEINTE IGNORANT SON ÉTAT AU MOMENT DE L'EXAMEN 308-309
Marie Eresue-Bony et Stella Levannier

EXPLORATION DE LA MALADIE CORONARIENNE ET CARDIAQUE 310-313
Sébastien Durand

LE CONTRÔLE QUALITÉ 314-315
Benoît Corruble et Nicolas Villani

Partager Le Site www.lemanip.com Tout Est Gratuit

Partager Le Site www.lemanip.com Tout Est Gratuit

SCANNER EN IMAGERIE ORL

→ EXPLORATION DE L'OREILLE

www.lemanip.com

GÉNÉRALITÉS

- Le scanner du rocher est un examen spécialisé.
- Les indications sont habituellement posées par un spécialiste d'organe (ORL, neurochirurgien...).
- Il est réalisé avec le concours de manipulateurs formés.
- Compte tenu de la finesse des éléments analysés, une réalisation technique optimale est attendue par le radiologue.
- Enfin, il est nécessaire de bien connaître l'anatomie locale pour une lecture avancée.

OBJECTIFS

- L'exploration scannographique du rocher permet une analyse des parois du conduit auditif externe, éventuellement de la membrane tympanique, du contenu de la caisse tympanique et des éléments osseux du labyrinthe.
- Le scanner ne permet pas d'analyser le type de contenu lors d'un comblement de l'oreille moyenne (tissulaire *vs* spumeux).

PROTOCOLE

▸ EXAMEN DIAGNOSTIQUE

- ▸ Acquisition dans le plan orbito méatal.
- ▸ Petit champ de vue.
- ▸ Utilisation de paramètres spécifiques : 140 keV.
- ▸ Champ d'exploration de la pointe de la mastoïde au toit du rocher.
- ▸ Pitch de 2 : coupes de 0,6 mm tous les 0,3 mm.
- ▸ Acquisition avec un filtre osseux.
- ▸ Reconstructions multiplanaires.

RÉSULTATS

▸ RÉSULTATS NORMAUX

- ▸ Conduit auditif externe libre. Pas d'épaississement des parois. Membrane tympanique fine et régulière.
- ▸ Bonne pneumatisation et bonne aération des cellules mastoïdiennes.
- ▸ Bonne aération de l'oreille moyenne sans syndrome de masse visible.
- ▸ Os labyrinthique dense et homogène.
- ▸ Chaîne ossiculaire intègre et continue.
- ▸ Absence d'anomalie du trajet du nerf facial.
- ▸ Pas de procidence du golfe jugulaire ou de la carotide intrapétreuse.
- ▸ Aération normale des fenêtres rondes et ovales.
- ▸ Cochlée complète, avec modiolus d'aspect normal.
- ▸ Absence d'anomalie de morphologie des canaux semi-circulaires.
- ▸ Pas d'anomalie de morphologie du vestibule.
- ▸ Pas de dilatation du canal endolymphatique.
- ▸ Pas d'élargissement du méat acoustique interne.

Partager Le Site www.lemanip.com Tout Est Gratuit

Partager Le Site www.lemanip.com Tout Est Gratuit

www.lemanip.com

▸ EXEMPLES PATHOLOGIQUES

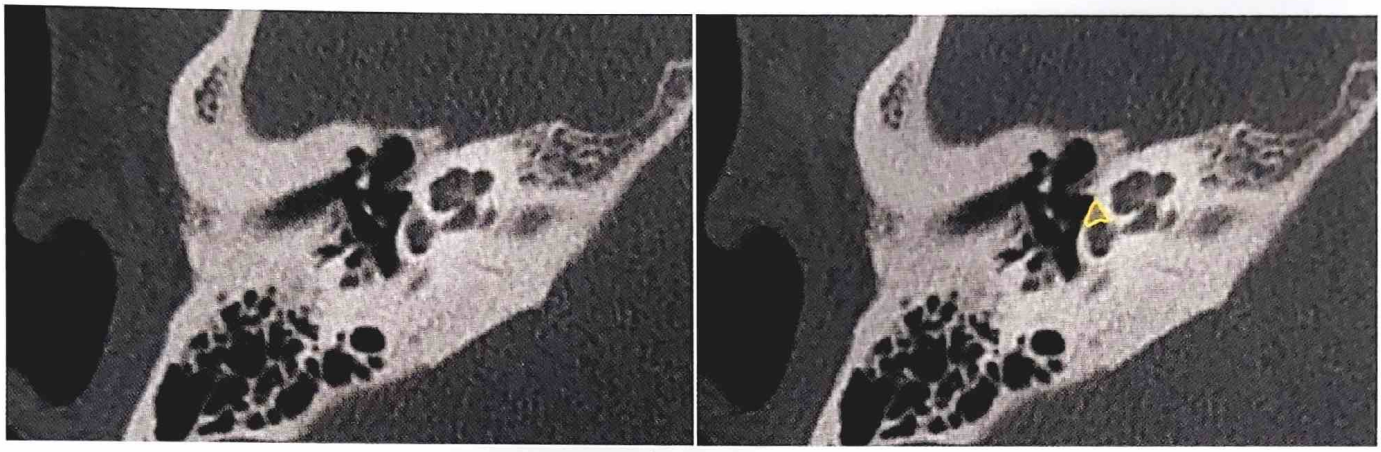

Fig. 1. Hypodensité focale bien limitée de la fissula *ante fenestram* de l'os labyrinthique en rapport avec une otospongiose (trait jaune).

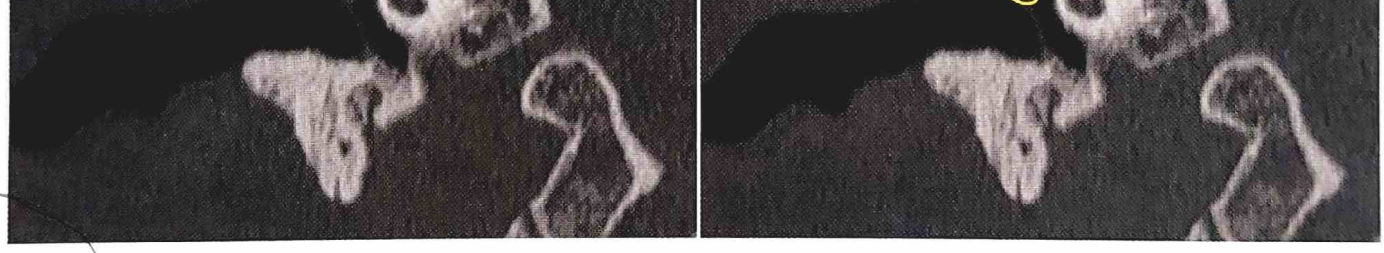

Fig. 2. Reconstruction coronale. Syndrome de masse, convexe dans deux plans, situé entre la membrane tympanique et l'articulation uncudo-malléaire en rapport avec un cholestéatome (trait jaune).

Partager Le Site www.lemanip.com Tout Est Gratuit

Gratuittement

www.lemanip.com

Radiologie et imagerie medicale

Livres,memoires,rapport de stage,courses,radiologie conventionnelle,Scanner,TDM,IRM,Scintigraphie, Medecine nucleaire,Radiotherapie,Radiologie Interventionnelle,Oncologie,Clichees,Cas interpretes,exposes,medecine

https://www.lemanip.com/

www.lemanip.com

Partager Le Site www.lemanip.com Tout Est Gratuit

SCANNER EN IMAGERIE ORL

→ EXPLORATION DES TUMEURS DU LARYNX ET DE L'HYPOPHARYNX

www.lemanip.com

- Les tumeurs du larynx et de l'hypopharynx correspondent dans plus de 95 % des cas à des carcinomes épidermoïdes. Un facteur de risque reconnu est l'intoxication tabagique et plus encore l'intoxication mixte tabac-alcool.
- Le bilan d'extension des cancers du larynx et de l'hypopharynx repose à l'heure actuelle sur les trois éléments suivants : l'examen clinique, l'examen endoscopique (panendoscopie des voies aérodigestives supérieures avec biopsies), l'examen tomodensitométrique.
- Les générations actuelles de scanner multibarrettes permettent de réaliser un examen rapide, reproductible de l'ensemble des voies aérodigestives supérieures et d'obtenir des images précises et fiables de la région pharyngo-laryngée.

TECHNIQUE ET PROTOCOLE D'EXAMEN

▸ OBJECTIFS DU BILAN TOMODENSITOMÉTRIQUE

- Préciser l'**extension locale et régionale (ganglionnaire)**.
- **Analyser l'ensemble des voies aérodigestives supérieures (VADS)** car les localisations multiples ne sont pas rares chez ce type de patients.
- Élargir à la région médiastinale et thoracique, à la recherche d'autres localisations tumorales, de métastases ou d'adénopathies.

- Les avantages de l'acquisition spiralée rapide sont :
  - la possibilité d'explorer l'ensemble du pharyngo-larynx et des VADS en une seule acquisition de 10 secondes environ ;
  - la réduction des artéfacts de mouvement et de déglutition ;
  - la réalisation de manœuvres dynamiques comme la phonation ou le valsalva ;
  - la réalisation de reconstructions bidimensionnelles frontales ou sagittales ;
  - l'optimisation de l'injection de produit de contraste qui permet une étude avec bonne imprégnation tumorale et ganglionnaire et dans le même temps une opacification vasculaire correcte ;
  - la possibilité d'explorer l'ensemble des territoires ganglionnaires de la base du crâne à la région sus-claviculaire.

▸ MODALITÉS PRATIQUES DE L'ÉTUDE SCANNOGRAPHIQUE (Tableau 1)

- **Première spirale en respiration indifférente :**
  - respiration calme par le nez, apnée à proscrire car elle ferme la glotte ;
  - sans déglutir afin d'éviter les artéfacts de mouvements ;
  - expliquer cette respiration indifférente au patient avant l'examen +++ ;

■ **Première acquisition : toute la région cervicale en respiration indifférente (pas d'apnée)** • du cavum à l'orifice cervico-médiastinal • bras le long du corps • sans déglutir, respiration calme lente, pas d'apnée (à bien expliquer au patient avant l'examen) • 80 cc de produit de contraste selon schéma biphasique • si nécessaire reconstruction en constantes cartilagineuses 1 400-400 UH, avec filtre dur (Fig. 3B)
■ **Deuxième acquisition : en manœuvre dynamique sur le pharyngo-larynx** • entraîner le patient avant l'examen +++ • réinjection de 80 cc de produit de contraste, même schéma biphasique • bras le long du corps • **soit en valsalva**, pour ouvrir l'hypopharynx « cavité virtuelle » et étudier les sinus piriformes et la région rétro-crico-aryténoïdienne • **soit phonation** (intérêt de la reconstruction coronale +++) (Fig. 2D) – ouvrir les ventricules laryngés → intérêt pour la limite glotte – sus-glotte – étudier l'épaulement sous-glottique
■ **Troisième acquisition : thorax** • systématique, bras relevés
■ **Reconstructions 2D, frontales ou sagittales** • préciser certaines extensions (Fig. 2 et Fig. 4) : base de langue, loge HTE, extension sus- ou sous-glottique • étudier le rapport grand axe / petit axe des ganglions

Tableau 1. Bilan d'extension des tumeurs du larynx et de hypopharynx en TDM.

Partager Le Site www.lemanip.com Tout Est Gratuit

Partager Le Site www.lemanip.com Tout Est Gratuit

www.lemanip.com

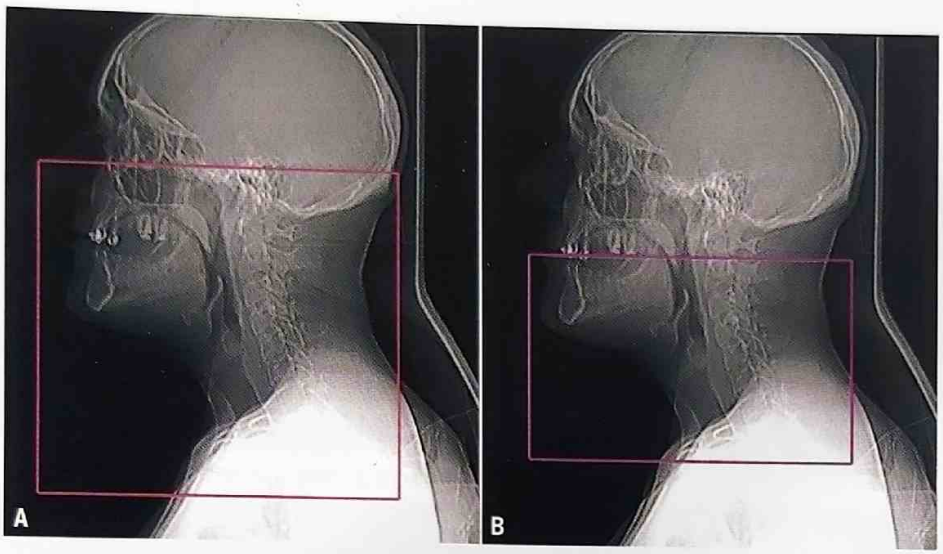

Fig. 1. (**A**) Repères individualisés sur le topogramme de profil déterminant les limites supérieures et inférieures de l'exploration en respiration indifférente (du cavum - sous l'orifice cervico-médiastinal).
(**B**) Repères individualisés sur le topogramme de profil déterminant les limites supérieures et inférieures de l'exploration en manœuvre centrée sur le larynx et l'hypopharynx.

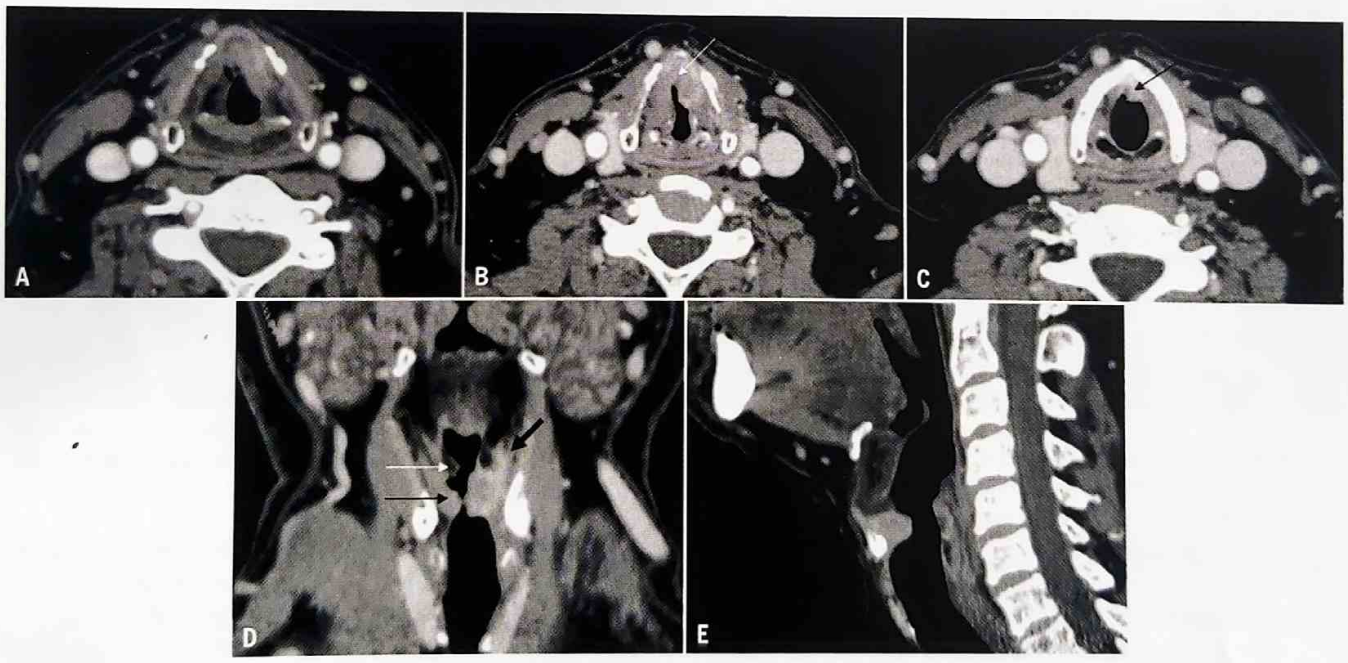

Fig. 2. Tumeur du plan glottique gauche infiltrante avec infiltration de l'espace paraglottique, extension à la commissure antérieure (**B**, flèche) et la partie initiale de la corde vocale droite, extension sus-glottique sous muqueuse au niveau de la partie profonde de la bande ventriculaire gauche (**A** flèche, **D** flèche noire), extension très limitée en sous-glotte antérieure. La reconstruction sagittale médiane (**E**) montre cette extension très limitée en sous-glotte antérieure et l'absence d'extension dans la loge pré-épiglottique. Remarquez sur la reconstruction coronale en phonation (**D**), du côté droit, la bonne séparation entre l'étage sus-glottique (flèche fine blanche) et l'étage glottique (flèche fine noire).

- vérifier l'absence de déglutition en regardant la reconstruction de la spirale pour pouvoir éventuellement relancer l'acquisition immédiatement si le patient a dégluti ;
- spirale débutant au niveau du cavum et se terminant sous l'orifice cervico médiastinal. Ces repères sont individualisés sur le topogramme de profil et déterminent les limites supérieures et inférieures de l'exploration (Fig. 1A) ;
- filtre standard et reconstruction en filtre osseux ;
- **bras le long du corps**, épaules bien descendues, pour éviter les artéfacts des épaules se projetant sur le larynx ;
- injection de produit de contraste selon la méthode biphasique :
  - la dose étant de 80 cc environ par acquisition,
  - avec une phase d'imprégnation tissulaire et tumorale et une réinjection juste avant l'acquisition, à titre d'exemple : injection de 50cc à 1cc/s puis 30s d'arrêt

Partager Le Site www.lemanip.com Tout Est Gratuit

Partager Le Site www.lemanip.com Tout Est Gratuit

SCANNER EN IMAGERIE ORL

→ EXPLORATION DES TUMEURS DU LARYNX ET DE L'HYPOPHARYNX (suite)

www.lemanip.com

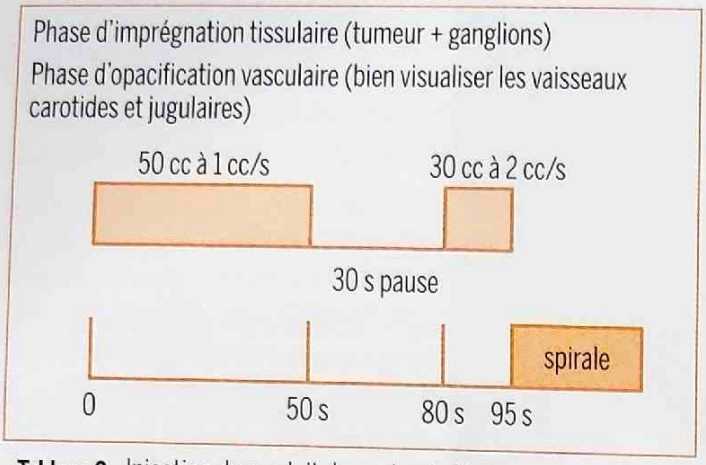

Tableau 2. Injection du produit de contraste biphasique.

puis un bolus de 30cc à 2cc/s, la spirale débutant juste à la fin de ce bolus (Tableau 2). Cette méthode permet d'obtenir au cours de la même acquisition une bonne imprégnation tumorale et une excellente opacification vasculaire (carotide et jugulaire).

- coupes reconstruites, chevauchées de 50 % pour une bonne qualité des reconstructions MPR.

► **Seconde spirale en manœuvre dynamique**
à réaliser au cours d'une seconde acquisition, bras toujours le long du corps

- Soit en phonation, soit en valsalva selon la localisation tumorale
  - si tumeur du larynx → phonation
  - si tumeur de l'hypopharynx → valsalva
- La manœuvre de phonation sur un « é », étudie la mobilité laryngée et offre l'avantage d'une meilleure visualisation des replis ary-épiglottiques mais l'intérêt principal est l'ouverture des ventricules laryngés permettant une analyse du larynx en étages, sus-glottique, glottique et sous-glottique. Cette distinction est bien appréhendée sur les reconstructions coronales (Fig. 2D).
  Cette analyse en étage du larynx est importante car elle permettra de classer la tumeur en stade, une tumeur atteignant plus d'un étage est classée T2 (cette analyse en étage permet, en outre, de comprendre les différents types de chirurgies proposées, en particulier les chirurgies partielles).
- La manœuvre de valsalva doit être utilisée systématiquement pour l'étude de l'hypopharynx ; elle entraîne une fermeture glottique et une distension aérique de l'hypopharynx, permettant ainsi une excellente analyse de cette région avec une bonne définition des replis ary-épiglottiques et une ouverture des sinus piriformes (Fig. 3). Parfois, la pneumatisation obtenue par la manœuvre de Valsalva s'étend jusqu'en région rétro-crico-aryténoïdienne.
- Lors de cette acquisition en manœuvre dynamique, le centrage de la spirale se fait sur le pharyngo-larynx uniquement, pour une spirale encore plus courte (5 à 10 s) (Fig. 1B).
- Avec une réinjection de 80 cc de produit de contraste, toujours selon le mode biphasique.

Ces manœuvres sont parfois difficiles à réaliser pour le patient, il est donc très important que l'équipe radiologique prenne le temps de les lui expliquer et de l'entraîner avant la réalisation de l'examen +++.

► **Troisième spirale thoracique**

- Une troisième spirale thoracique est systématiquement réalisée dans le cadre du bilan d'extension tumorale pour rechercher des localisations concomitantes (poumon, œsophage), mais également pour rechercher des localisations secondaires ou des ganglions médiastinaux.
- À réaliser de préférence en fin d'examen, en faisant relever les bras au-dessus de la tête et en gonflant les poumons.
- Sans réinjection de produit de contraste.
- Proscrire l'acquisition dans le même temps cou-thorax +++ lors d'une même spirale et bien séparer les études : premier temps, le plus important, sur le cou, bras le long du corps pour les deux premières spirales (en respiration indifférente et en manœuvre), dernier temps sur le thorax, bras relevés.

(D'autres protocoles existent pour la réalisation d'une acquisition ORL et d'une acquisition thoracique lors d'un même rendez-vous. Ils respectent : position des bras modifiée entre les deux acquisitions, taille du champ de vue de reconstruction adaptée pour chaque localisation, injection ORL optimale.)

- Ce bilan tomodensitométrique doit être réalisé à distance des biopsies, en particulier pour les petites tumeurs.
  En effet, la réaction inflammatoire postbiopsie pourrait faussement majorer la description tumorale. L'examen doit donc être réalisé au mieux avant la laryngoscopie directe ou, à défaut, dix jours après les biopsies pour les tumeurs de petite taille.

BILAN D'EXTENSION GANGLIONNAIRE

► La fréquence des ganglions métastatiques des cancers du larynx, en particulier à l'étage sus-glottique et surtout de l'hypopharynx, justifie leur recherche systématique au cours du scanner cervical.

► Un ganglion est considéré comme pathologique si :

- plus petit diamètre transverse supérieur à 10 mm dans tous les territoires (sauf au niveau jugulaire haut supérieur à 12 mm) ;
- ganglion hétérogène associant une hypodensité centrale et une prise de contraste périphérique évoquant une nécrose

Partager Le Site www.lemanip.com Tout Est Gratuit

Partager Le Site www.lemanip.com Tout Est Gratuit

www.lemanip.com

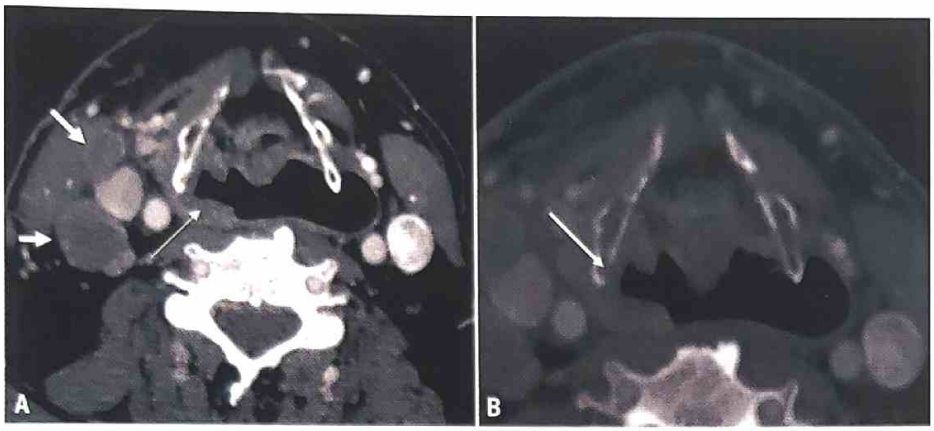

Fig. 3. Tumeur du sinus piriforme droit (face antérieure, latérale et postérieure : **A**, flèche fine) n'atteignant pas la ligne médiane avec érosion cartilagineuse de la corticale interne de la lame thyroïdienne, cette érosion est mieux analysée sur la reconstruction en filtre dur et en constantes cartilagineuses (**B**, flèche longue). Présence d'adénopathies nécrotiques jugulaires moyennes droite du groupe III (**A**, flèches courtes épaisses).

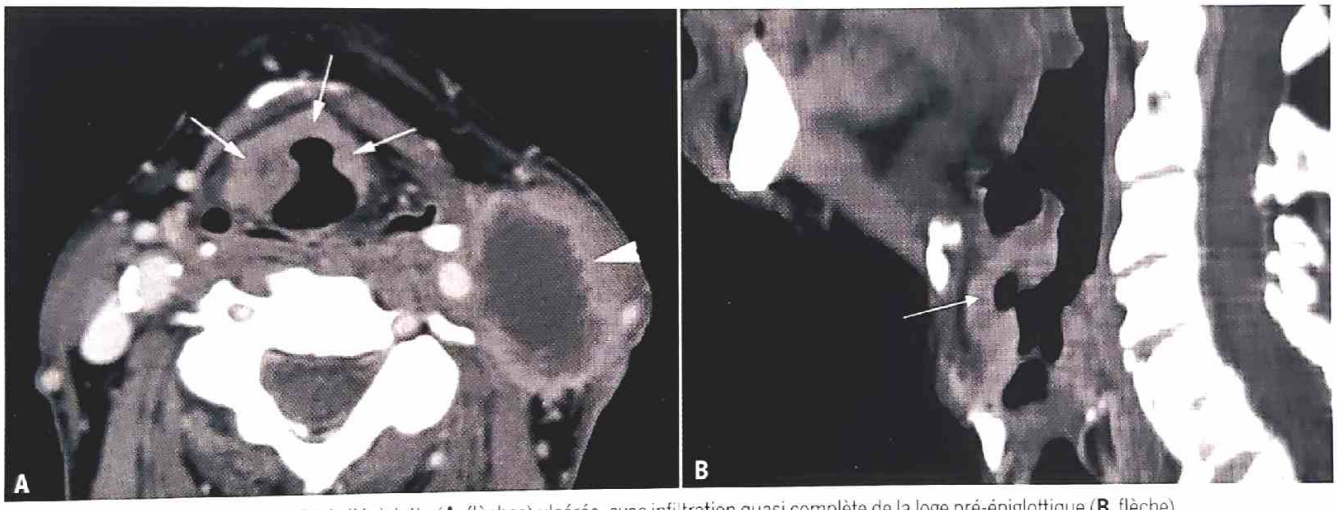

Fig. 4. Tumeur de la face laryngée de l'épiglotte (**A**, flèches) ulcérée, avec infiltration quasi complète de la loge pré-épiglottique (**B**, flèche). Présence d'une volumineuse adénopathie nécrotique en rupture capsulaire (**A**, tête de flèche) avec thrombose de la jugulaire et englobement de l'artère carotide interne sur 180°, pas de liseré graisseux.

centrale, permettant de suspecter le caractère métastatique, en particulier pour les ganglions de taille limite. Intérêt d'une bonne imprégnation tumorale par l'injection biphasique (Fig. 3 et Fig. 4) ;

- perte du caractère ovale du ganglion, rapport grand axe sur petit axe du ganglion < 2, à effectuer sur des reconstructions coronales ;
- étude complète des territoires ganglionnaires, y compris au niveau de la base du crâne pour la recherche d'adénopathies rétropharyngées. Recherche également d'adénopathies récurrentielles ;
- pour les adénopathies de très grande taille, en rupture capsulaire, rechercher des contre-indications à leur extirpabilité chirurgicale qui sont principalement les rapports avec la carotide interne (la jugulaire, le plus souvent thrombosée, est enlevée lors du curage), préciser la surface de contact avec l'axe carotidien en pourcentage, la persistance ou non d'un liseré graisseux, voire même un englobement total (Fig. 4A).

CONCLUSION

- La réalisation d'un scanner pour l'étude de la région pharyngo-laryngée est devenue un élément clé du bilan d'extension des cancers du larynx et de l'hypopharynx.
- Ses avantages principaux sont la possibilité de réaliser des manœuvres dynamiques très utiles au bilan d'extension tumorale, mais surtout d'effectuer une prise en charge globale de la pathologie grâce à un bilan d'extension complet : local, régional, ganglionnaire, et même étendu à la recherche d'une localisation thoracique. Ce bilan complet permet une prise en charge et une attitude thérapeutique adaptées au mieux à l'état du patient.
- Une explication précise des différents temps de l'examen doit être faite au patient avant le début de l'examen, ainsi qu'un entraînement aux manœuvres. La réussite de cet examen, de réputation difficile pour beaucoup de radiologues, dépend en effet

Partager Le Site www.lemanip.com Tout Est Gratuit

Partager Le Site www.lemanip.com Tout Est Gratuit

www.lemanip.com

de la qualité de l'acquisition en respiration indifférente sans déglutir, puis de la manœuvre dynamique adéquate, associées dans les deux cas à une injection biphasique adaptée. Ces acquisitions sont à réaliser bras le long du corps, épaules baissées au maximum.

► L'acquisition sur le thorax doit être systématique, mais les acquisitions couplées cou-thorax lors de la même spirale sont à proscrire.

■ **Tumeur sus-glottique**
- haut : vallécules et base de langue (intérêt des reconstructions sagittales)
- avant : extension à la **loge HTE** +++ (Fig. 4) (intérêt des reconstructions sagittales)
- latéralement : espaces paralaryngés, sinus piriformes
- bas : extension au **plan glottique**, intérêt des reconstructions coronales en phonation
- arrière : région rétro-cricoïdienne
- **cartilage** : condensation - érosion - lyse

■ **Tumeur glottique**
- en profondeur **graisse paraglottique**
  - bonne imprégnation tissulaire
  - visualisation du liseré graisseux
  - signe de la condensation cartilagineuse au contact
- vers le haut – **extension sus-glottique**
  - au ventricule laryngé, à la bande ventriculaire
  - intérêt des reconstructions frontales en phonation (Fig. 2D)
- vers le bas – **extension sous-glotte**
  - utiliser le signe de la condensation cricoïdienne au contact (signe d'une proximité tumorale)
  - intérêt des reconstructions frontales en phonation
- à la **commissure antérieure** (Fig. 2B)
  - risque extension corde controlatérale
  - pied épiglotte loge HTE
- arrière : aryténoïde, commissure postérieure
- **cartilages** : condensation - érosion - lyse

■ **Tumeur de l'hypopharynx**
- **Localisation initiale**
  - sinus piriformes +++
  - paroi postérieure du pharynx
  - région rétro-crico-aryténoïdienne
- Intérêt du **valsalva** +++ (Fig. 3), permet de bien étudier toutes les **faces du sinus piriforme** :
  - de dehors en dedans : versant externe, angle antérieur, versant interne
  - de haut en bas : sinus membraneux, sinus cartilagineux
- **Paroi pharyngée postérieure**
  - **région rétro-crico-aryténoïdienne**
  - extension endo-laryngée
  - extension vers le bas – **bouche de l'œsophage** +++
  - extension vers le haut – base de langue, oropharynx
  - extension **cartilagineuse** (condensation-érosion-lyse) (Fig. 3)
  - extension **extralaryngée**
    - le long du muscle constricteur inférieur du pharynx le plus fréquent
    - par lyse cartilagineuse

■ **Bilan d'extension ganglionnaire** +++
Tumeurs très lymphophiles (Fig. 3 et Fig. 4)

Tableau 3. Points clés du bilan d'extension.

Partager Le Site www.lemanip.com Tout Est Gratuit

Partager Le Site www.lemanip.com Tout Est Gratuit

www.lemanip.com

GÉNÉRALITÉS

- En pathologie naso-sinusienne, l'absence de réponse thérapeutique satisfaisante, le caractère chronique ou récidivant des symptômes, la découverte endoscopique d'une tumeur nasale ou un contexte spécifique (pathologie traumatique, sinusite aiguë compliquée) amènent à prescrire une imagerie.
- Les pathologies inflammatoires nasales et sinusiennes sont la principale cause de dysfonctionnement rhino-sinusien chronique (DRSC). La tomodensitométrie, réalisée à distance, d'un épisode de rhino-sinusite aiguë, est l'imagerie de première intention. Elle complète les données cliniques et endoscopiques.
- Si une chirurgie fonctionnelle endoscopique est envisagée, l'imagerie doit permettre une étude anatomique sinusienne précise et la mise en évidence des variations anatomiques, sources de complications opératoires. Elle doit pouvoir être intégrée dans un système de chirurgie assistée (sinusonavigation).
- Un processus tumoral ou pseudo-tumoral (mucocèle) peut être suspecté à l'endoscopie ou sur une TDM (masse naso-ethmoïdale unilatérale, ostéolyse). Les signes cliniques sont généralement peu spécifiques ou témoignent d'une tumeur de stade avancé associée à une diffusion extrasinusienne.
- La TDM et l'IRM sont complémentaires lors du bilan initial d'un processus tumoral. L'IRM dissocie mieux la réaction inflammatoire et la rétention associées à la tumeur. Elle analyse plus précisément les extensions tumorales orbitaires, périnerveuses et neuroméningées. La TDM est plus sensible pour détecter les ostéolyses et étudier en préopératoire les pièces osseuses du massif facial.

OBJECTIFS

Diagnostic : pathologie inflammatoire

- Mettre en évidence une atteinte sinusienne, et différencier les atteintes muqueuses diffuses inflammatoires des sinusites systématisées pour lesquelles une origine infectieuse ou une dysperméabilité ostiale seront suspectées.
- Montrer des signes osseux d'orientation diagnostique : remaniements ostéosclérosants associés aux lésions inflammatoires chroniques, ostéolyse faisant suspecter une sinusite aiguë compliquée ou un processus tumoral.
- Rechercher des éléments évoquant une mucocèle, une mycose sinusienne ou un foyer infectieux dentaire.

Diagnostic : pathologie tumorale

- À partir de quelle structure le processus est-il développé ? Quel est son volume réel ? Présente-t-il une diffusion extrasinusienne, en particulier orbitaire, périnerveuse ou endocrânienne ? Existe-t-il des éléments orientant sur sa nature pseudo-tumorale (mucocèle) ou tumorale solide ? Des adénopathies cervicales sont-elles associées à une tumeur maligne ?
- TDM et IRM sont le plus souvent associées pour répondre à ces objectifs, en particulier en cas de tumeur maligne.

Bilan morphologique

- Visualisation multiplanaire des pièces osseuses du massif facial et étude de la pneumatisation, du drainage et des rapports sinusiens.
- Identification des variations anatomiques affectant les rapports du processus unciforme, du plancher orbitaire, des parois ethmoïdales, des nerfs optiques, des carotides internes, du canal naso-frontal, et d'éventuelles déhiscences osseuses.

PROTOCOLE

▸ PATHOLOGIE INFLAMMATOIRE

- ▸ L'examen est réalisé à distance des épisodes de surinfection.
- ▸ Le patient est positionné en décubitus dorsal, tête en position intermédiaire.
- ▸ L'examen est réalisé sans injection de produit de contraste.
- ▸ Repérage par mode radio et positionnement du volume d'acquisition qui doit englober la totalité des cavités sinusiennes et l'arcade dentaire maxillaire.
- ▸ Paramètres d'acquisition :
  - champ de vue : 15 à 25 cm (pour les bilans avant sinusonavigation, le FOV 25 cm sera privilégié) ;
  - protocole « basses doses » : 100-120 Kv, 20-50 mAs ;
  - épaisseur : coupes millimétriques ou inframillimétriques chevauchées.
- ▸ Reconstructions :
  - filtre dur et fenêtres osseuses (200-400/1 400-2 000 UH) ; filtre tissu mou (dans le plan transverse) en fenêtres tissulaires (de l'ordre de 50-300 UH) ;
  - reconstructions (MPR) de 1 à 2 mm avec un espacement de 2 à 3 mm dans les plans :
    - **transverse**, parallèle au palais osseux incluant en haut le toit du sinus frontal et en bas l'arcade dentaire supérieure,
    - **frontal**, perpendiculaire au palais osseux incluant en avant la cloison septale et en arrière la totalité de la pneumatisation sphénoïdale,
    - **sagittal**, dans le grand axe de l'ethmoïde sur la totalité du massif facial,
    - **éventuel curviligne ou frontal oblique** sur l'arcade dentaire maxillaire s'il existe un foyer infectieux dentaire.

Partager Le Site www.lemanip.com Tout Est Gratuit

Partager Le Site www.lemanip.com Tout Est Gratuit

www.lemanip.com

- Avant chirurgie en sinusonavigation : fournir un support CD sur lequel une série de coupes transverses millimétriques ou inframillimétriques chevauchées sera gravée au format DICOM pour être intégrée par le logiciel de sinusonavigation.

PATHOLOGIE TUMORALE ET PSEUDO-TUMORALE

- C'est l'association d'une TDM et d'une IRM qui répond de façon optimale aux objectifs de l'imagerie. L'intérêt de la TDM réside dans une étude plus précise des structures osseuses.
- Protocole identique à celui de la pathologie inflammatoire.
- En cas de tumeur maligne, le bilan ganglionnaire cervical devra avoir été réalisé par l'IRM.

RÉSULTATS

- L'analyse des comblements naso-sinusiens (fosses nasales, méats, ostia, sinus) est critique et topographique. Elle précise le caractère diffus (Fig. 2 et Fig. 6) ou systématisé (Fig. 3, Fig. 4 et Fig. 5) à un sinus ou à un groupe sinusien ayant un drainage commun.
- Le caractère homogène ou non (hyperdensité, calcification, pâte d'obturation canalaire) d'un comblement est indiqué (Fig. 1 et Fig. 5), de même que son caractère partiel ou complet.
- Les anomalies des parois osseuses : ostéosclérose (Fig. 5 et Fig. 6), lyse osseuse (Fig. 7 et Fig. 8), amincissement (Fig. 3 et Fig. 6), remaniement d'allure postopératoire, sont décrites.
- Les variations anatomiques (degré de pneumatisation) modifiant les rapports sinusiens, en particulier du sinus maxillaire et des cellules ethmoïdales avec le plancher orbitaire (Fig. 3), ainsi que des cavités ethmoïdales et sphénoïdales avec les carotides et les nerfs optiques, sont indiquées (Fig. 6 et Fig. 8).
- Au niveau des méats moyens, les variations induisant un rétrécissement de cet espace (pneumatisation ou déviation du cornet moyen, procidence des cellules ethmoïdales, déviation de la cloison nasale) sont signalées.
- Le statut dentaire maxillaire (granulome, kyste périapical, communication osseuse bucco-sinusienne) est précisé (Fig. 4).

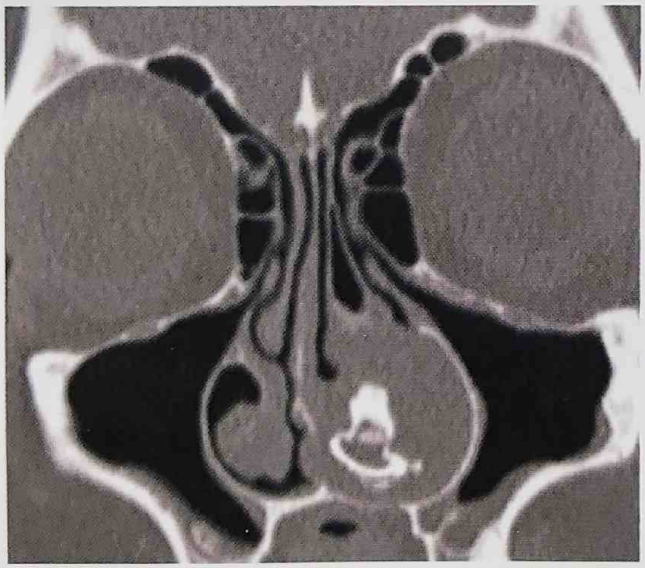

Fig. 1. Obstruction nasale chronique par rhinolithiase.

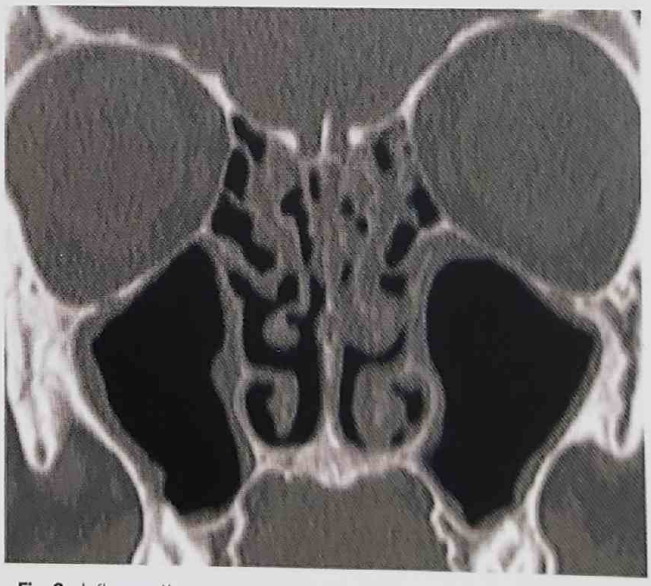

Fig. 2. Inflammation muqueuse diffuse (patient allergique, asthmatique).

Partager Le Site www.lemanip.com Tout Est Gratuit

Partager Le Site www.lemanip.com Tout Est Gratuit

www.lemanip.com

SCANNER EN IMAGERIE ORL

→ EXPLORATION DES CAVITÉS NASO-SINUSIENNES (suite)

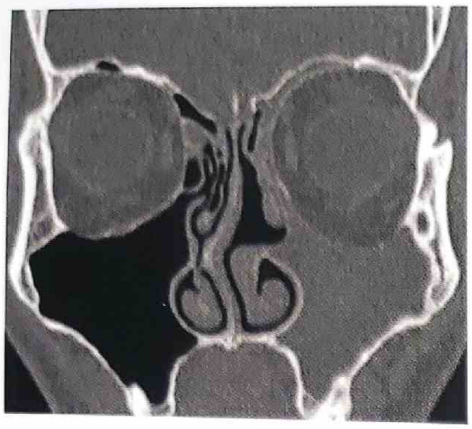

Fig. 3. Sinusite maxillaire chronique atélectasiante.

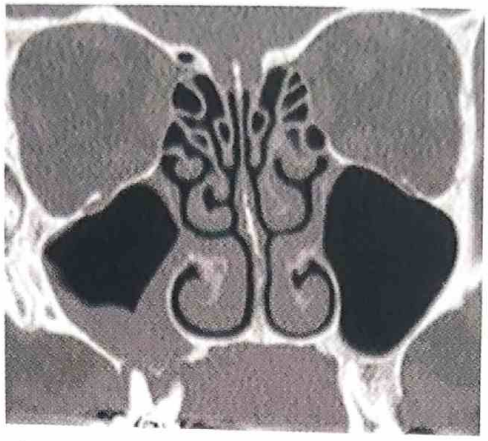

Fig. 4. Sinusite maxillaire chronique d'origine dentaire.

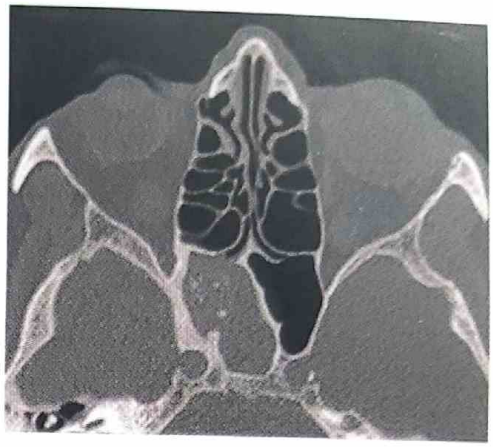

Fig. 5. Sinusite sphénoïdale aspergillaire.

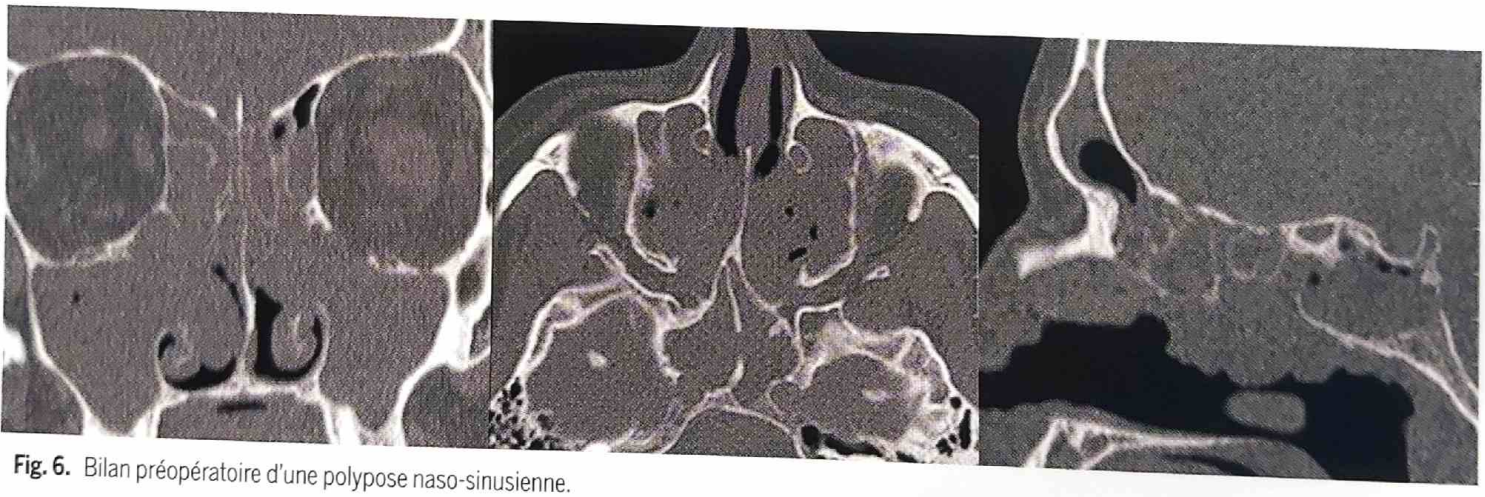

Fig. 6. Bilan préopératoire d'une polypose naso-sinusienne.

Partager Le Site www.lemanip.com Tout Est Gratuit

Partager Le Site www.lemanip.com Tout Est Gratuit

www.lemanip.com

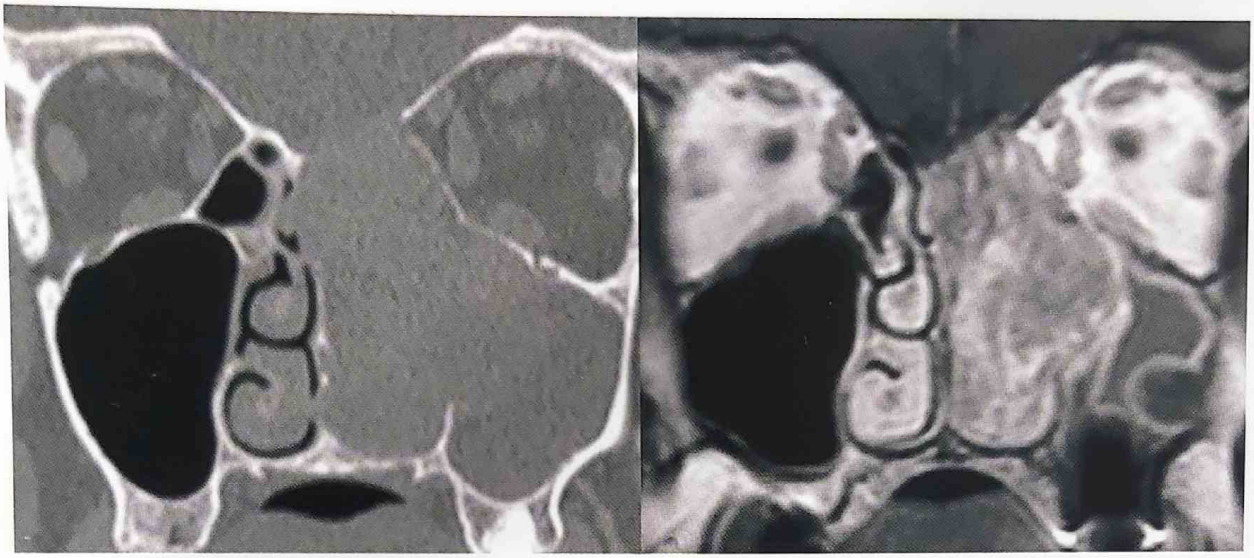

Fig. 7. Adénocarcinome ethmoïdal : complémentarité TDM et IRM.

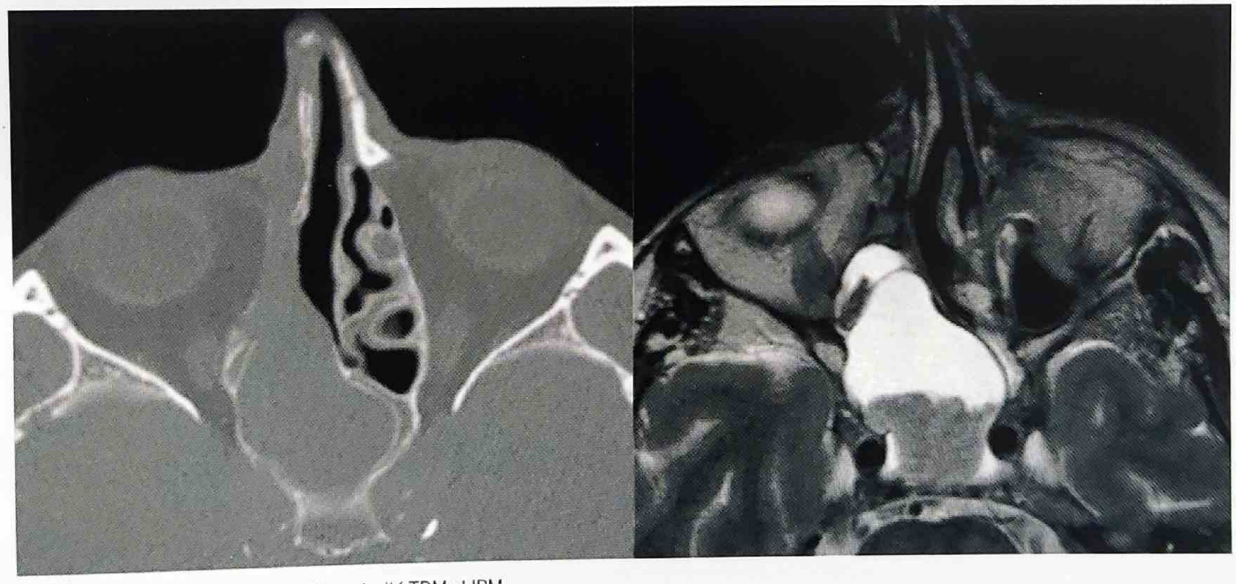

Fig. 8. Mucocèle sphénoïdale : complémentarité TDM et IRM.

Partager Le Site www.lemanip.com Tout Est Gratuit

Partager Le Site www.lemanip.com Tout Est Gratuit

SCANNER EN IMAGERIE ORL

→ LE DENTASCANNER EN PRATIQUE

www.lemanip.com

GÉNÉRALITÉS

- Le dentascanner est un examen spécialisé.
- Les indications sont habituellement posées par un spécialiste d'organe (ORL, stomatologiste, dentiste, etc.).
- Il est réalisé avec le concours de manipulateurs formés.
- Une réalisation technique optimale est attendue par le radiologue.
- Enfin, il est nécessaire de bien connaître l'anatomie et la nomenclature pour une lecture avancée et un langage commun.

OBJECTIFS

- L'exploration scannographique des maxillaires permet une analyse des structures dentaires, de l'os alvéolaire. Le dentascanner est utilisé pour l'évaluation de l'épaisseur de l'os alvéolaire en bilan préimplantaire ainsi que le repérage de la position du canal dentaire.
- Le scanner permet également la recherche de foyers infectieux d'origine dentaire.
- Il est également utilisé en orthodontie dans le bilan et le suivi des malformations dentaires.

PROTOCOLE

▸ EXAMEN DIAGNOSTIQUE

- Acquisition parallèle au plan palatin pour le maxillaire et parallèle au rebord basilaire pour la mandibule.
- Acquisition 12 secondes, en apnée sans déglutition.
- Sans injection.
- Petit champ de vue.
- Utilisation de paramètres spécifiques : 120 keV.
- Care dose.
- Pitch de 0,85 : coupes de 0,6 mm.
- Acquisition avec un filtre osseux.
- Utilisation du logiciel dental.
- Reconstructions : coupe axiale de référence passant par les apex.
  Tracer une ligne courbe le long de l'arcade maxillaire ou mandibulaire passant par les apex : reconstructions panoramiques.
  Puis reconstructions perpendiculaires à la tangente de la courbe.
  Reconstructions numérotées dans les 3 plans.
- Absence d'agrandissement.
- Possibilité de reconstruction MPR et SSD pour la pathologie odonto-faciale.
- Simulation informatique de repérage préimplantaire.

RÉSULTATS

▸ RÉSULTATS NORMAUX

- 8 dents par hémiarcade.
- Chez l'adulte : 2 incisives, 1 canine, 2 prémolaires, 3 molaires.
- Chez l'enfant : 2 incisives, 1 canine et 2 molaires.
- La dent est formée d'une couronne, d'un collet et d'une racine.
- La couronne est recouverte d'émail hyperdense en scanner.
- La dentine apparaît également dense.
- La chambre pulpaire et le canal radiculaire sont hypodenses.
- L'os alvéolaire forme un manchon autour de la dent.
- L'os alvéolaire présente 2 corticales : interne (lamina dura) et externe fibreuse (lamina propria).
- 2 remparts osseux de part et d'autre des dents côté vestibulaire et côté palatin ou lingual.
- Desmodonte ou ligament alvéolodentaire : tissu conjonctif entourant la racine, tissu non minéralisé.
- Au niveau mandibulaire : canal dentaire avec les foramens mentonniers, voie de passage du nerf dentaire.

Partager Le Site www.lemanip.com Tout Est Gratuit

Partager Le Site www.lemanip.com Tout Est Gratuit

www.lemanip.com

▸ EXEMPLES

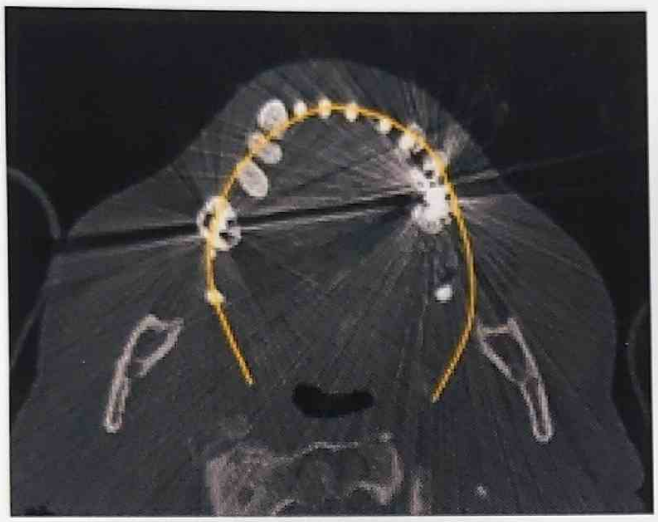

Fig. 1. Tracé manuel.

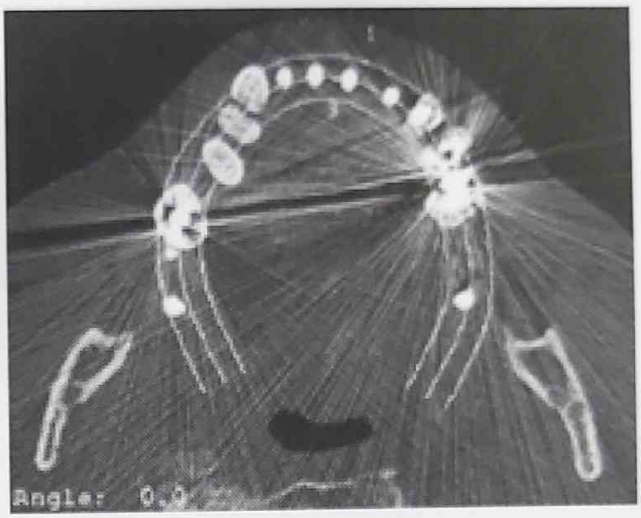

Fig. 2. Parallèles espacées de 2 mm.

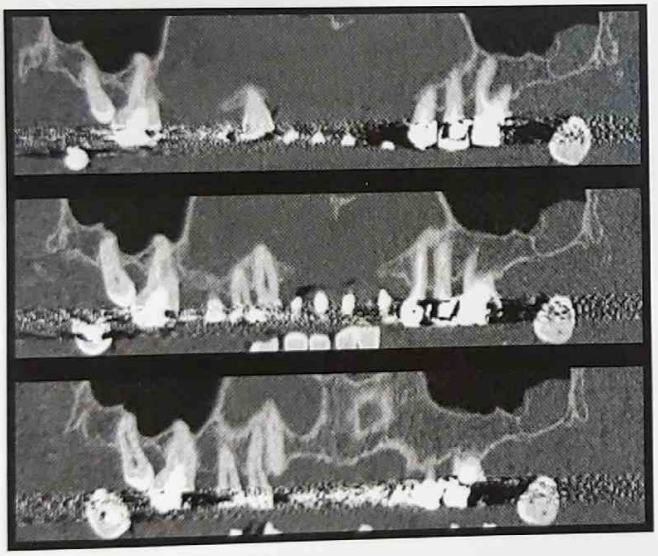

Fig. 3. Panoscan espacé de 3 mm..

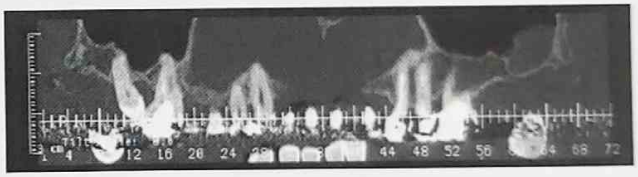

Fig. 4. Panoscan médian.

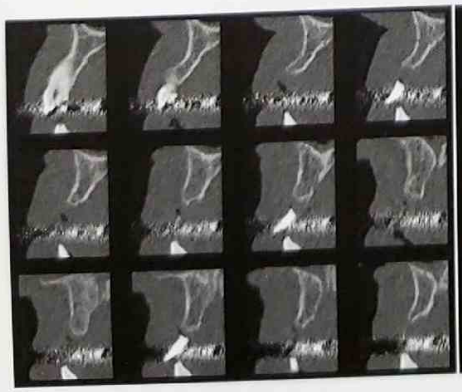

Fig. 5. Reconstructions curvilignes.

Fig. 6. Reconstruction 3D.

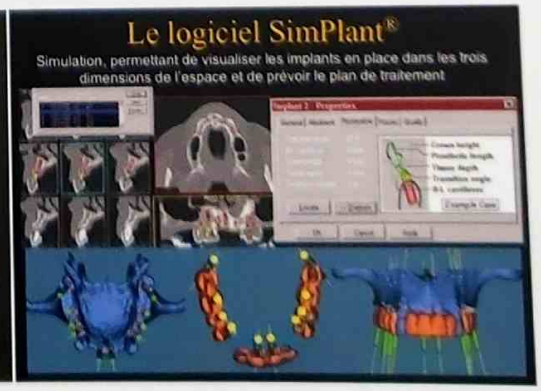

Fig. 7. Logiciel de simulation préimplantaire.

Partager Le Site www.lemanip.com Tout Est Gratuit

Partager Le Site www.lemanip.com Tout Est Gratuit

SCANNER EN IMAGERIE ORL

www.lemanip.com

→ EXPLORATION D'UN TRAUMATISME FACIAL

GÉNÉRALITÉS

- Le traumatisme facial se définit comme l'ensemble des perturbations locales, ou générales, engendrées par un traumatisme de la partie de la tête située sous le crâne (des sourcils au menton).
- L'étude tomodensitométrique est réalisée soit isolément, soit couplée à une exploration crânio-encéphalique ou du rachis cervical, voire d'autres secteurs en cas de polytraumatisme.
- L'IRM est parfois indiquée en complément du scanner pour l'étude des nerfs optiques, des muscles oculomoteurs ou de lésions vasculaires non caractérisées par l'angioscanner. Les fistules carotido-caverneuses peuvent être analysées en angio IRM 4D.
- La radiographie standard n'est pas indiquée (sauf panoramique dentaire dans certains cas : contrôle postopératoire...).

OBJECTIFS

- L'examen a pour but :
  - de déterminer la présence, la position, l'irradiation des traits de fracture et d'évaluer les déplacements des fragments osseux ;
  - d'apprécier le retentissement sur les parties molles et le contenu des canaux osseux (nerf optique, nerf trijumeau, canal lacrymo-nasal...) ;
  - de rechercher des signes de brèche méningée ou de lésions associées.

PROTOCOLE

▸ EXAMEN DIAGNOSTIQUE

- ▸ Acquisition tomodensitométrique volumique en décubitus dorsal, tête en position neutre.
  - Tension de 100 à 120 kV, charge 80 à 200 mAs à adapter selon les modèles de scanner, la morphologie et l'âge des patients. Champs d'acquisition « tête » (20 à 25 cm).
  - Emploi possible des techniques de réductions de dose (reconstructions itératives adaptatives, modulation de tension ou d'intensité).
- ▸ Reconstructions natives avec une matrice 512 × 512, un champ de vue de 15 centimètres, une épaisseur infra-millimétrique de 0,5 à 1 mm, deux filtres de convolution (os et parties molles).
- ▸ Reconstructions multiplanaires :
  - 3 plans orthogonaux à partir du plan transversal de référence (plan palatin osseux strict) ;
  - selon l'étendue et l'orientation des traits de fracture :

RECONSTRUCTIONS MULTIPLANAIRES OPTIONNELLES

Site anatomique à explorer	Axe ou plan de référence anatomique
Orbite	3 plans orthogonaux : 2 plans parallèles et 1 plan perpendiculaire au nerf optique
Canal naso-frontal	Frontal oblique : plan parallèle au canal naso-frontal
Canal optique	Transversal oblique et frontal oblique : 1 plan parallèle et 1 plan perpendiculaire au canal optique
Canal lacrymo-nasal	1 plan frontal oblique parallèle au canal lacrymo-nasal
Rebord alvéolaire maxillaire ou mandibule	reconstruction curviligne type *Dentascan*©

  - 3D en rendu de volume VR pour une vue « d'ensemble » avant chirurgie.
- ▸ Conditions particulières de l'injection du produit de contraste : réservée à l'étude des lésions vasculaires selon le protocole troncs supra-aortiques (*cf.* fiche spécifique).

▸ SUIVI

- ▸ Pas d'indication systématique de scanner, sauf si évolution post-thérapeutique défavorable, recherche de pseudarthrose.
- ▸ Même protocole.

Partager Le Site www.lemanip.com Tout Est Gratuit

Partager Le Site www.lemanip.com Tout Est Gratuit

www.lemanip.com

RÉSULTATS

▸ RÉSULTATS NORMAUX

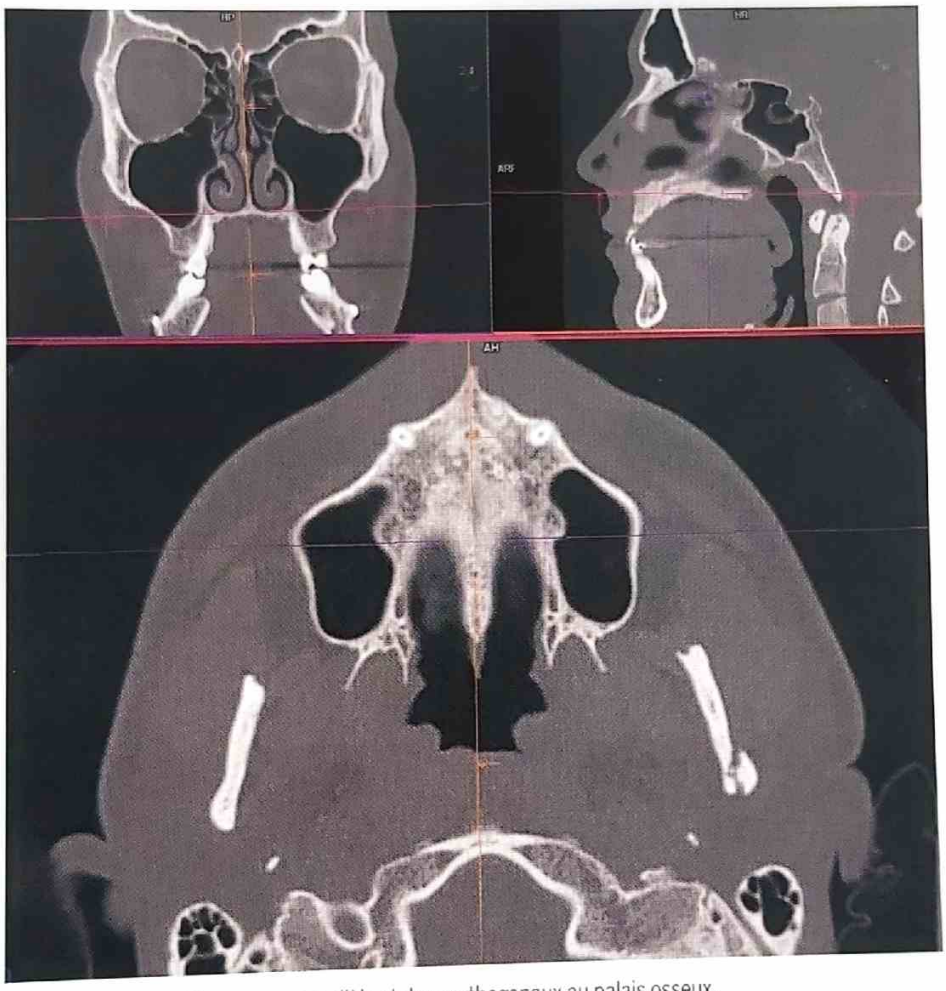

Fig. 1. 3 plans de référence : un parallèle et deux orthogonaux au palais osseux.

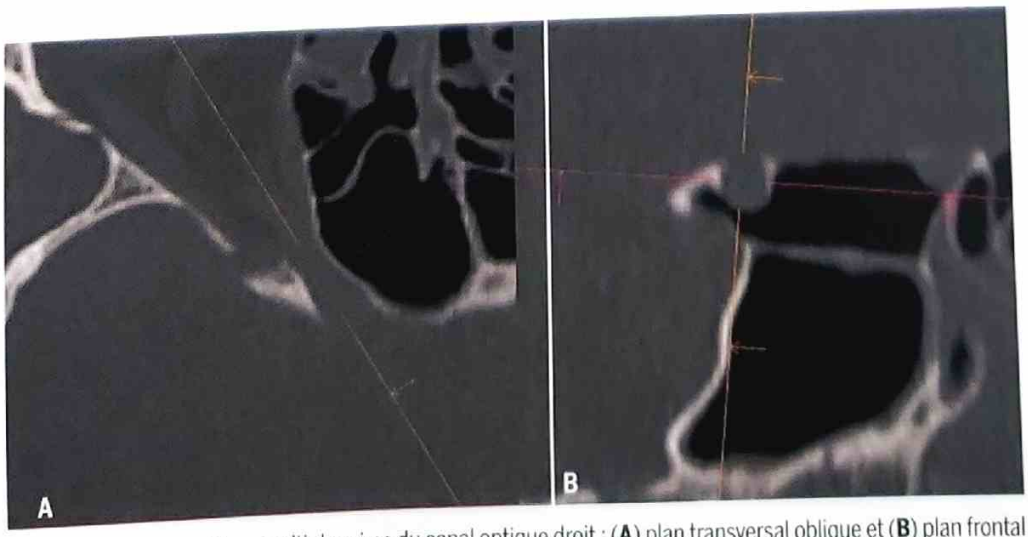

Fig. 2. Exemple de reconstructions multiplanaires du canal optique droit ; (**A**) plan transversal oblique et (**B**) plan frontal oblique.

Partager Le Site www.lemanip.com Tout Est Gratuit

Partager Le Site www.lemanip.com Tout Est Gratuit

SCANNER EN IMAGERIE ORL

→ EXPLORATION D'UN TRAUMATISME FACIAL (suite)

www.lemanip.com

▸ EXEMPLES PATHOLOGIQUES

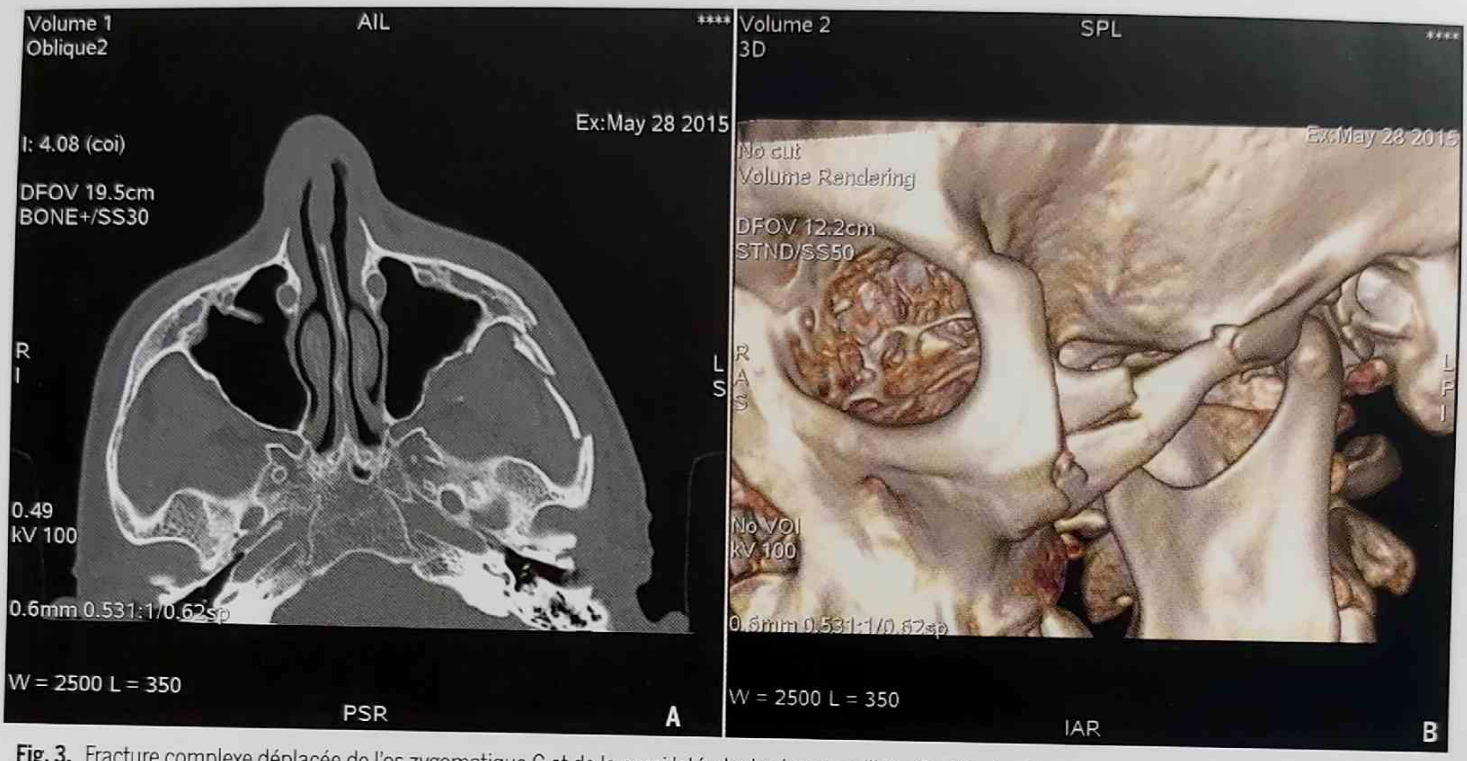

Fig. 3. Fracture complexe déplacée de l'os zygomatique G et de la paroi latérale du sinus maxillaire G ; (**A**) plan transversal et (**B**) reconstruction 3D VR.

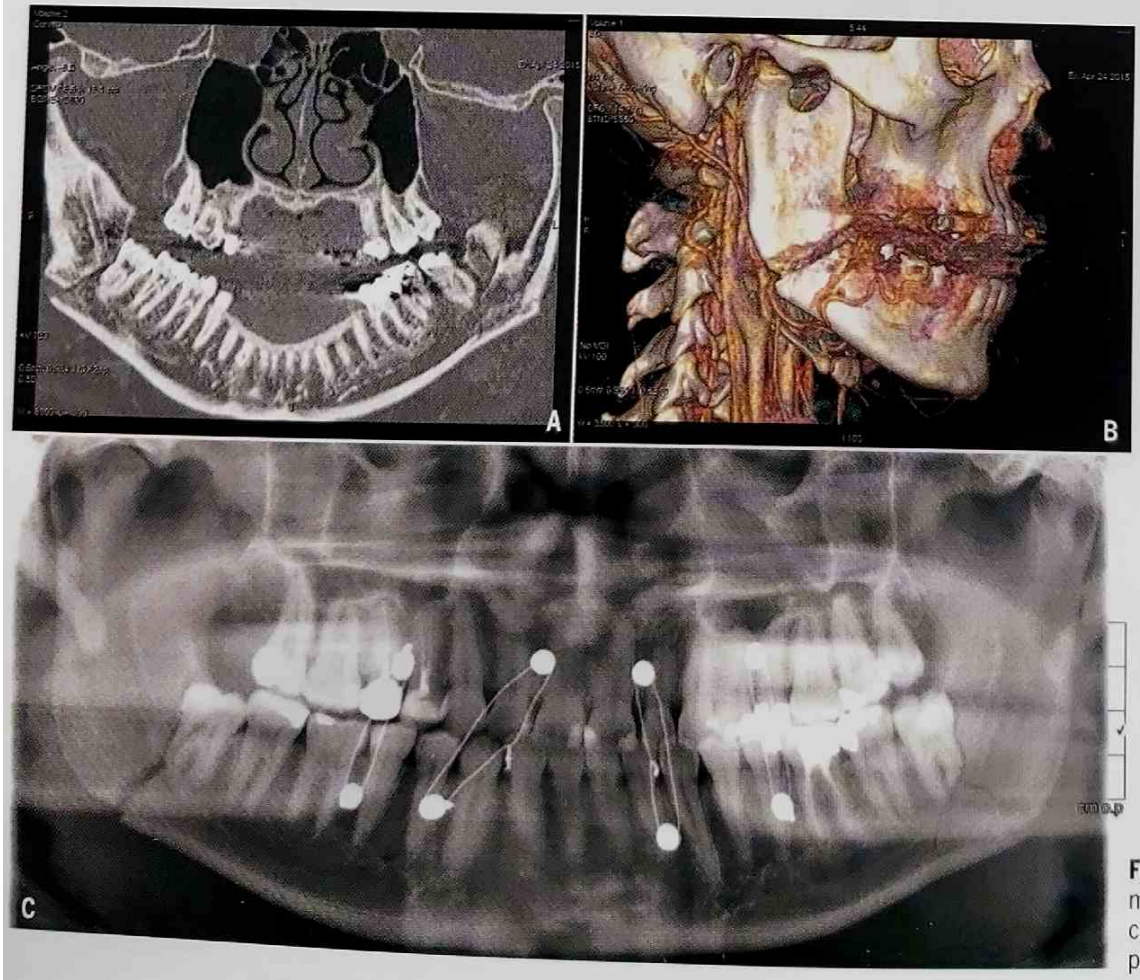

Fig. 4. Fracture bilatérale des corps mandibulaires ; (**A**) reconstruction curviligne, 3(**B**) D VR et (**C**) orthopantomogramme postopératoire.

Partager Le Site www.lemanip.com Tout Est Gratuit

Partager Le Site www.lemanip.com Tout Est Gratuit

www.lemanip.com

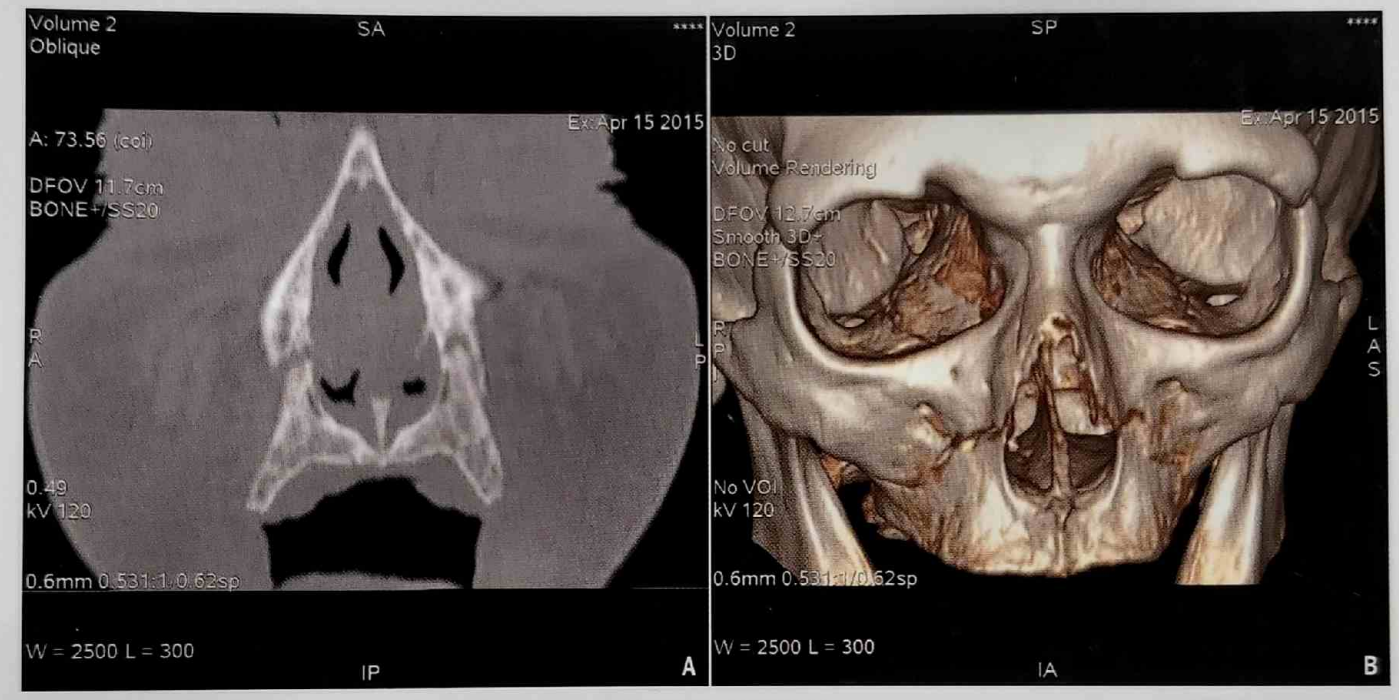

Fig. 5. Fracture disjonction transfaciale Lefort I ; (**A**) plan frontal et (**B**) reconstruction 3D VR.

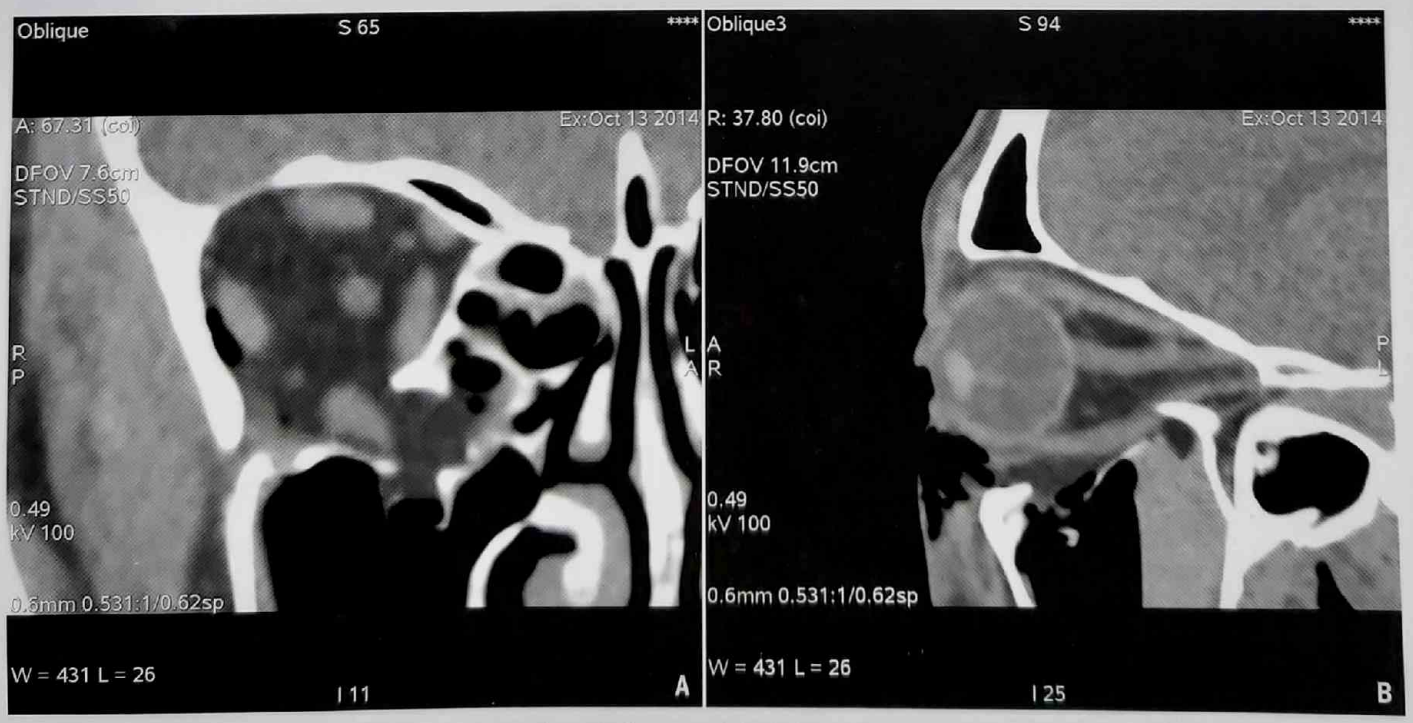

Fig. 6. Fracture déplacée du plancher de l'orbite droit avec incarcération musculaire du droit inférieur ; (**A**) reconstructions frontales et (**B**) sagittales obliques de l'orbite en parties molles.

Partager Le Site www.lemanip.com Tout Est Gratuit

Partager Le Site www.lemanip.com Tout Est Gratuit

www.lemanip.com

SCANNER EN IMAGERIE ORL

→ EXPLORATION D'UNE CELLULITE CERVICO-FACIALE

GÉNÉRALITÉS

- Les cellulites cervico-faciales correspondent à l'infection des espaces de la face et/ou du cou.
- Elles sont le plus souvent d'origine dentaire (carie et ses complications, ganglionnaires, ostéomyélite mandibulaire) ou pharyngée (angine, phlegmon).
- L'examen de choix est le scanner , l'échographie peut avoir sa place dans la recherche de collection superficielle pour poser l'indication de drainage chirurgical.

OBJECTIFS

- Faire le diagnostic positif de la cellulite devant une infiltration de la graisse sous-cutanée et profonde, un épaississement des tissus mous.
- Rechercher des collections éventuellement drainables ou accessibles à un traitement chirurgical et des épanchements gazeux disséquant les espaces cellulo-aponévrotiques.
- Bilan d'extension : décrire les espaces profonds de la face impliqués, rechercher une extension au médiastin, préciser la présence d'adénopathies et vérifier la perméabilité vasculaire (haut risque de thrombose veineuse).
- Évaluer l'effet de masse sur les filières aéro-digestives, pouvant conduire à une intubation trachéale, difficile dans ce contexte.
- Rechercher le point de départ de l'infection, le plus souvent ou pharyngé.
- Réaliser le suivi des lésions sous antibiothérapie et/ou chirurgie.

PROTOCOLE

▸ EXAMEN DIAGNOSTIQUE

- ▸ Tomodensitométrie spiralée.
- ▸ Acquisition après injection biphasique de produit de contraste iodé, la première injection servant à l'imprégnation tissulaire, la seconde à obtenir une bonne opacification des vaisseaux lors de l'acquisition : 60 cc de produit de contraste iodé IV à 2 ml/s, 60 s de pause, puis 70 cc de produit de contraste iodé IV à 2 ml/s.
- ▸ Champ d'exploration de la base du crâne jusqu'au diaphragme.
- ▸ Analyse en fenêtre osseuse (ostéite) et parties molles.

▸ SUIVI

- ▸ Même protocole.
- ▸ Recherche de récidive, d'extension, d'apparition de collection.
- ▸ Évaluation de la diminution de l'infiltration sous traitement antibiotique.

Partager Le Site www.lemanip.com Tout Est Gratuit

Partager Le Site www.lemanip.com Tout Est Gratuit

www.lemanip.com

RÉSULTATS

▸ EXEMPLE PATHOLOGIQUE

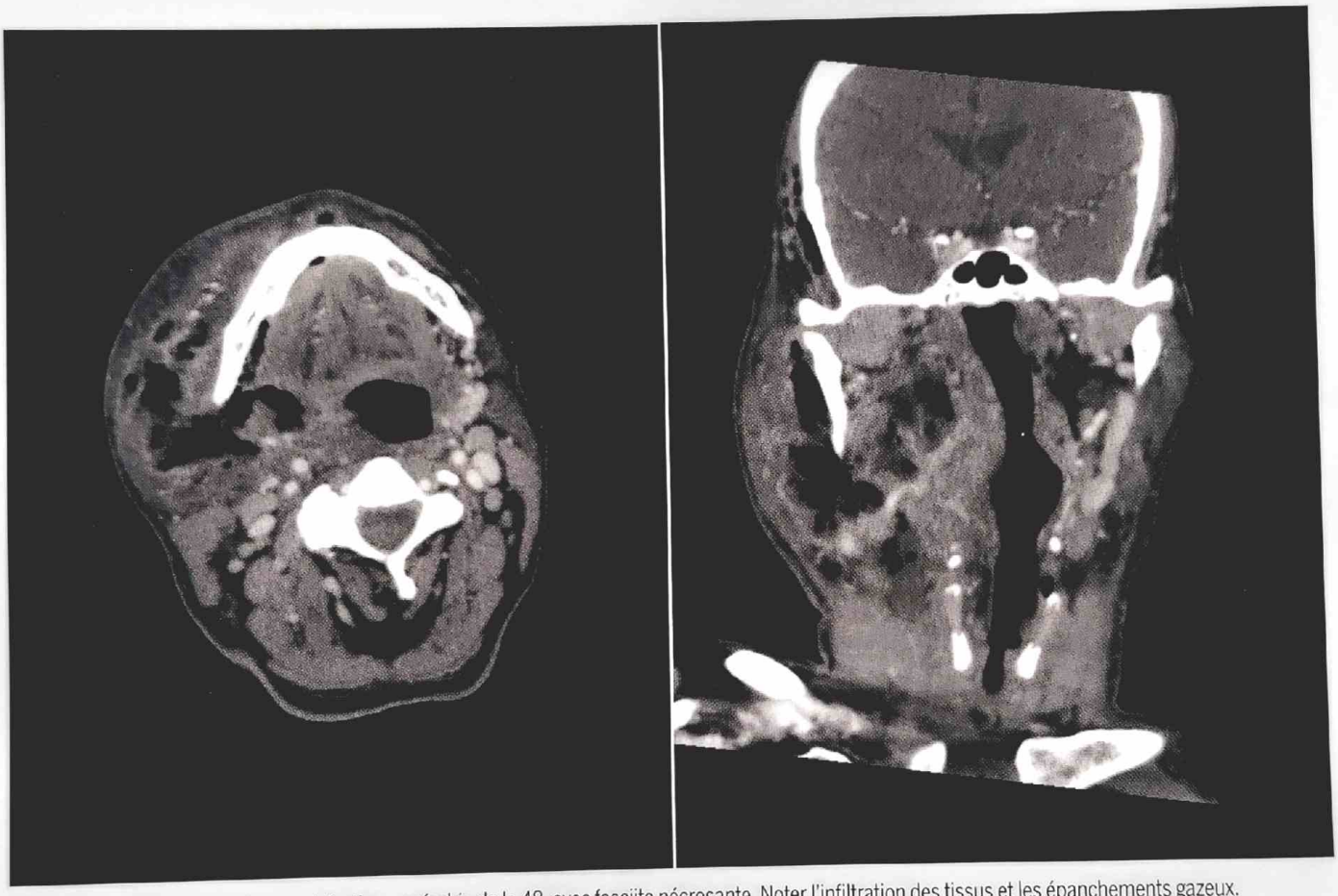

Fig 1. Cellulite cervico-faciale sur infection anaérobie de la 48, avec fasciite nécrosante. Noter l'infiltration des tissus et les épanchements gazeux.

Partager Le Site www.lemanip.com Tout Est Gratuit

Partager Le Site www.lemanip.com Tout Est Gratuit

GÉNÉRALITÉS

www.lemanip.com

Définition

Atteinte traumatique de l'extrémité céphalique de mécanismes divers (domestique, AVP, sport, rixe).

Circonstances habituelles de l'examen

- Le scanner cérébral est indiqué dans les cas suivants :
  - Perte de conscience ou d'amnésie des faits chez l'enfant et l'adulte de plus de 65 ans.
  - Perte de conscience ou amnésie des faits associées à un mécanisme à forte cinétique (AVP piéton/véhicule motorisé, éjection d'un véhicule, chute de plus d'un mètre de hauteur) ou une amnésie de plus de 30 minutes avant le traumatisme.
  - Troubles de la coagulation.
- Le délai de réalisation idéal est de 4 heures, il doit être inférieur à 8 heures.
- Il est indiqué systématiquement en présence des signes suivants, même en l'absence de perte de conscience, et son délai de réalisation est alors réduit à 1 heure :
  - déficit neurologique focal ;
  - GCS inférieur à 15 à 2 heures du traumatisme ;
  - vomissement (plus d'un chez l'adulte) ;
  - suspicion de fracture ouverte, de fracture de la base du crâne ou d'embarrure ;
  - convulsions post-traumatiques ;
  - traitement par AVK.

Place éventuelle des autres explorations

L'IRM cérébrale n'a pas sa place dans le cadre de l'urgence, en dehors des comas sans lésion visible au scanner. Il est réalisé dans le bilan des complications secondaires, ou à visée pronostique pour les traumatismes crâniens graves, notamment pour la recherche de lésions axonales.

L'IRM médullaire a sa place dans l'urgence en cas de déficit neurologique orientant vers une lésion médullaire, en complément du scanner du rachis, d'autant plus si celui ci n'est pas concluant.

OBJECTIFS

Diagnostic

Identifier les lésions initiales :

- intra-parenchymateuses : contusions œdémato-hémorragiques et lésions axonales hémorragiques ;
- des espaces péricérébraux : hématome sous-dural, extradural, hémorragie sous-arachnoïdienne, y compris l'hémorragie intraventriculaire.
- Rechercher des signes d'HTIC qui feront discuter une chirurgie de décompression :
  - effet de masse et engagement ;
  - hydrocéphalie ;
  - œdème cérébral diffus.

Bilan d'extension

- L'analyse des structures osseuses s'attachera à rechercher des fractures à risque de complications neurologiques secondaires :
  - fracture passant par un canal ou foramen : plaie vasculaire ;
  - fracture passant par les sinus de la face, ou embarrure, qui doivent faire craindre une brèche ostéoméningée à risque de sepsis secondaire.

Suivi

- Un contrôle précoce est réalisé en cas de lésion initiale à la recherche d'une aggravation des lésions.
- En fonction du contexte, les complications secondaires seront à rechercher avec un protocole adapté : AVC, thrombophlébite, vasospasme, fistule carotido-caverneuse, abcès.

PROTOCOLE

▶ EXAMEN DIAGNOSTIQUE

- ▶ Plan d'examen.
- ▶ Acquisition encéphalique dans le plan orbito-méatal, sans injection.
- ▶ Reconstructions axiales CACP, 2 mm tous les 1 mm.
- ▶ Reconstructions osseuses multiplanaires, 1 mm.
- ▶ Conditions particulières de l'injection du produit de contraste.
- ▶ Angioscanner des TSA et du polygone en cas de suspicion clinique de dissection carotidienne ou vertébrale ou de traumatisme à haute cinétique.

▶ SUIVI

- ▶ TDM cérébral sans injection à 24-48 heures en fonction de la gravité des lésions.
- ▶ TDM cérébral injecté complémentaire si suspicion de complications :
  - au temps artériel : dissection, FAV ;
  - au temps veineux : thrombophlébite ;
  - au temps tardif : complications infectieuses.

Partager Le Site www.lemanip.com Tout Est Gratuit

Partager Le Site www.lemanip.com Tout Est Gratuit

www.lemanip.com

RÉSULTATS

▸ RÉSULTATS NORMAUX

- Le scanner pourra être normal s'il est réalisé précocement. Un contrôle sera nécessaire :
  - en cas d'aggravation secondaire ;
  - persistance d'un score de Glasgow inférieur à 15 à 24 heures.

▸ EXEMPLES PATHOLOGIQUES

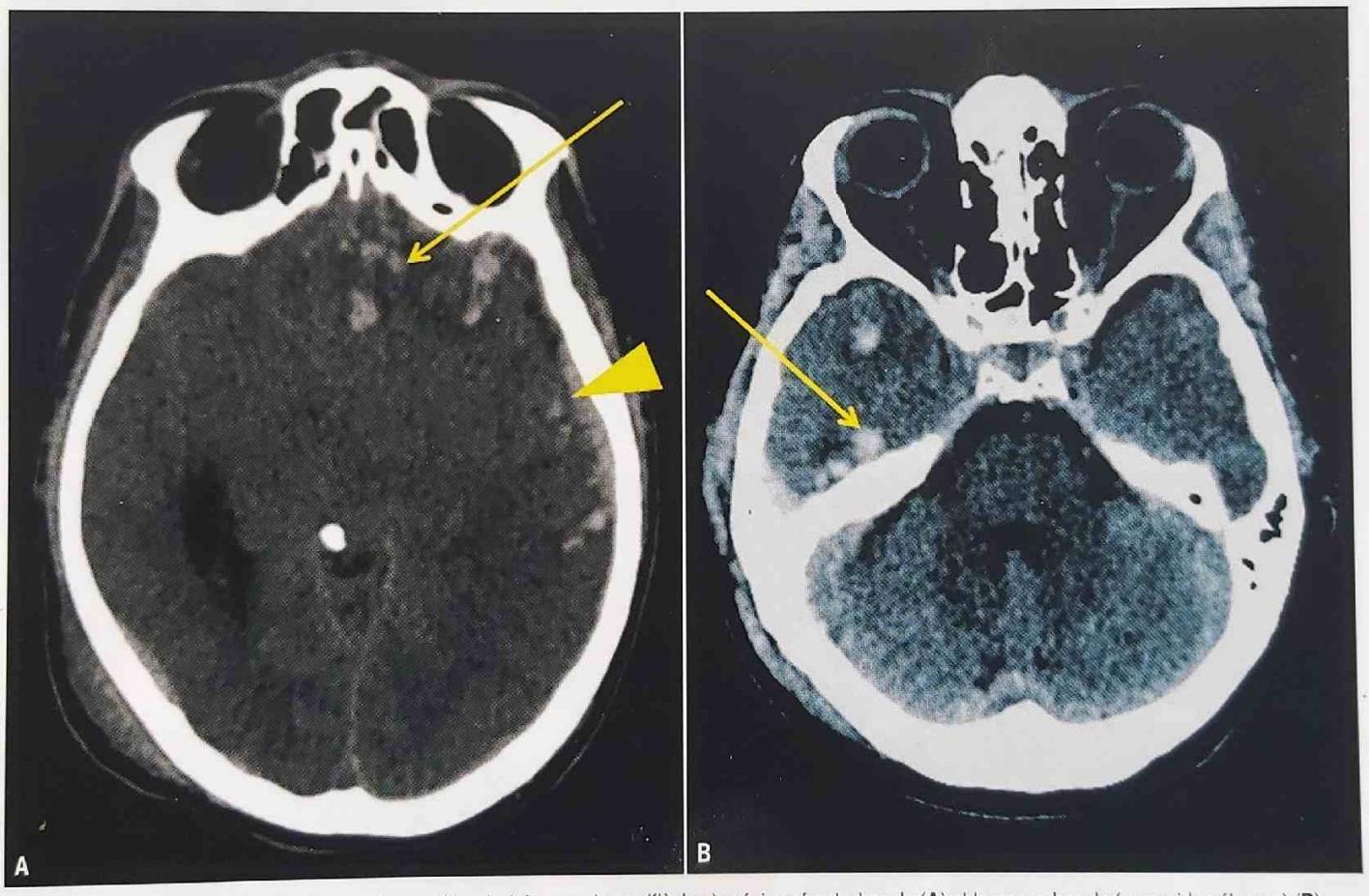

Fig. 1. Topographie habituelle des contusions œdémato-hémorragiques (flèches) : régions fronto-basale (**A**) et temporo-basale (pyramide pétreuse) (**B**). Hématomes sous-duraux (têtes de flèche).

Partager Le Site www.lemanip.com Tout Est Gratuit

Partager Le Site www.lemanip.com Tout Est Gratuit

SCANNER EN IMAGERIE NEUROLOGIQUE

→ EXPLORATION D'UN TRAUMATISME CRÂNIEN (suite)

www.lemanip.com

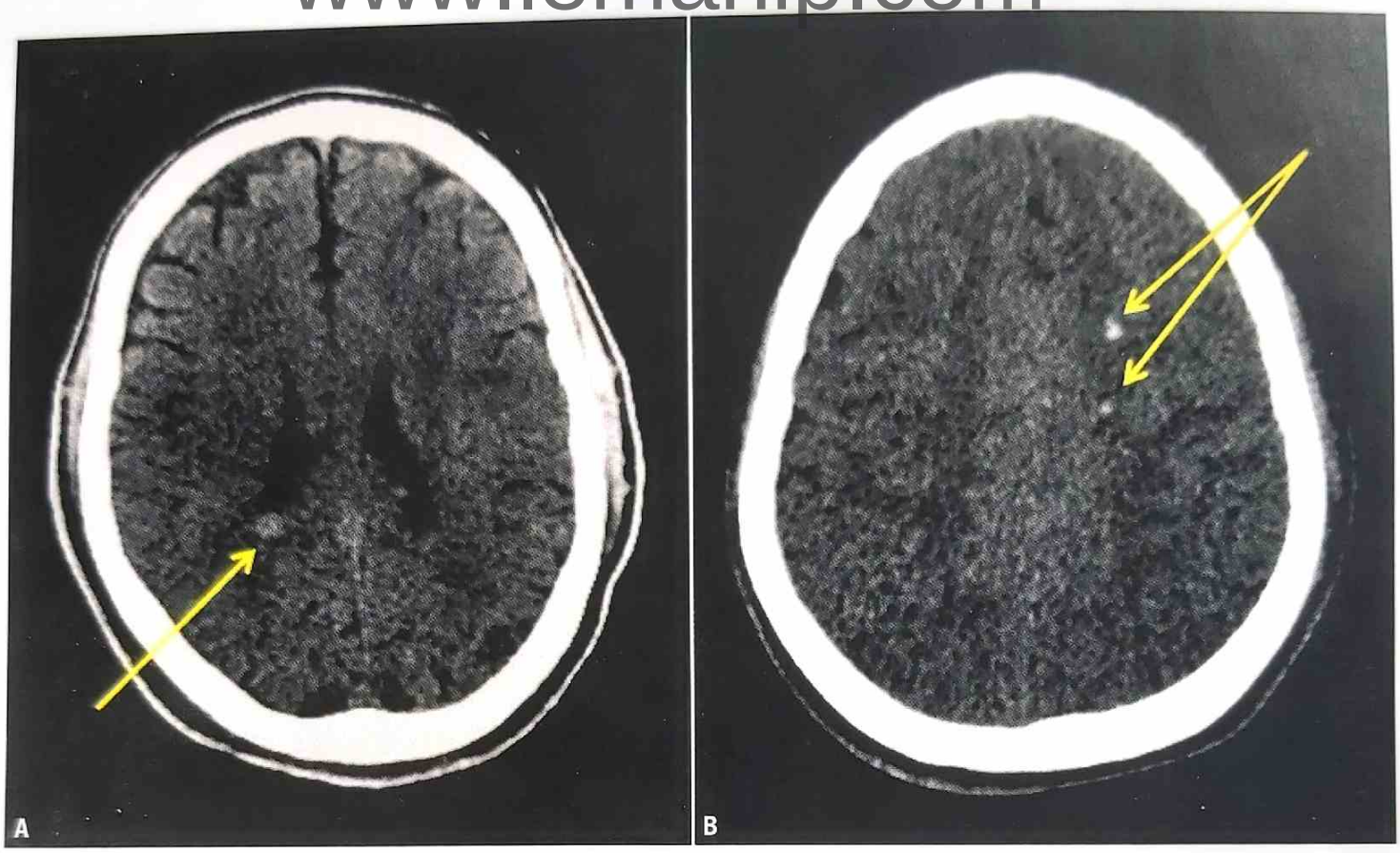

Fig. 2. Lésions axonales hémorragiques du splénium du corps calleux (**A**) et pariétale droite à la jonction gris-blanc (**B**).

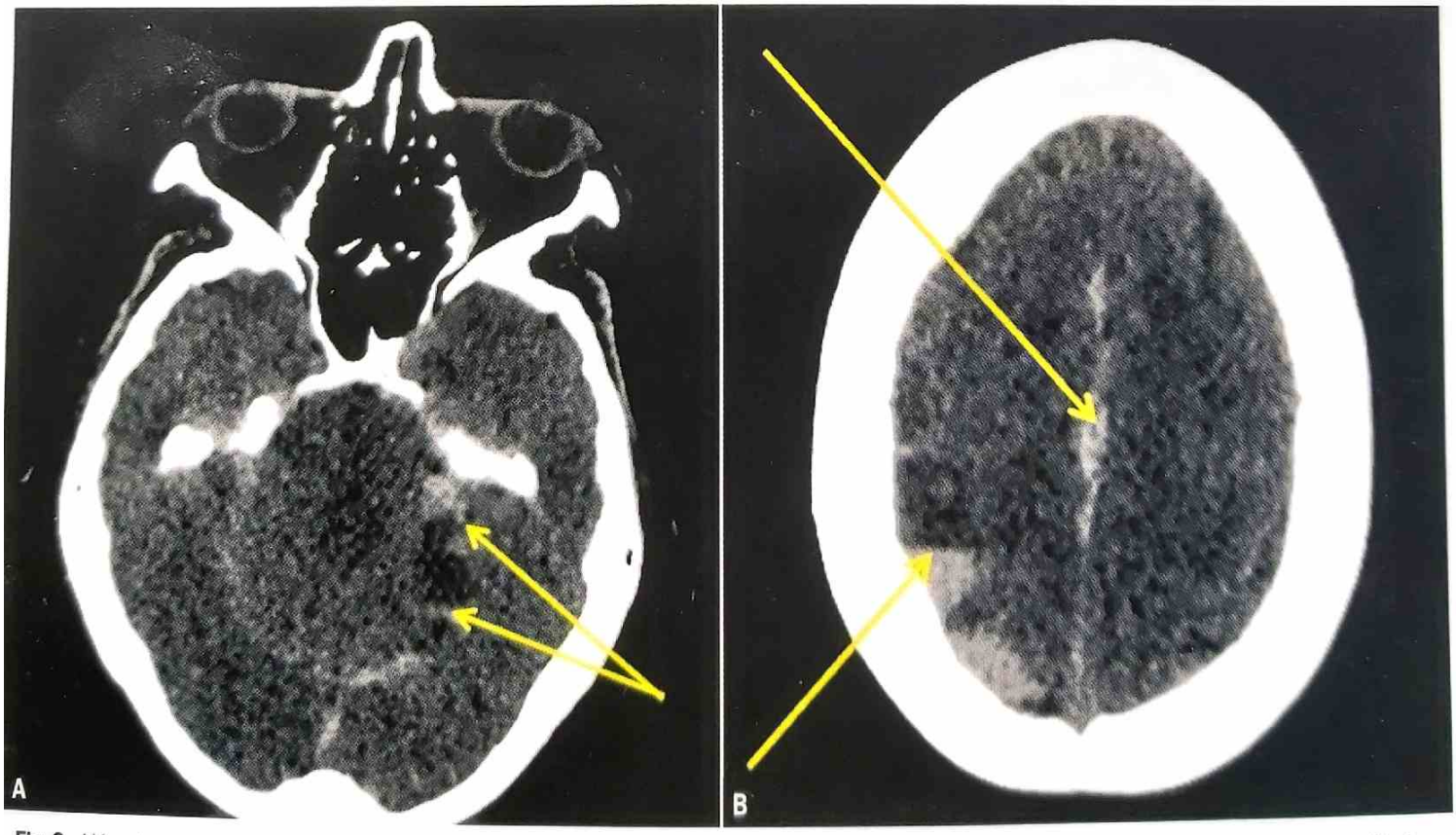

Fig. 3. Hématomes sous-duraux aigus post-traumatiques atypiques de la tente du cervelet (**A**), pariétal droit et de la faux du cerveau (**B**) chez un patient avec troubles de la crase sanguine : contingent hypodense et cloisonnement.

Partager Le Site www.lemanip.com Tout Est Gratuit

Partager Le Site www.lemanip.com Tout Est Gratuit

www.lemanip.com

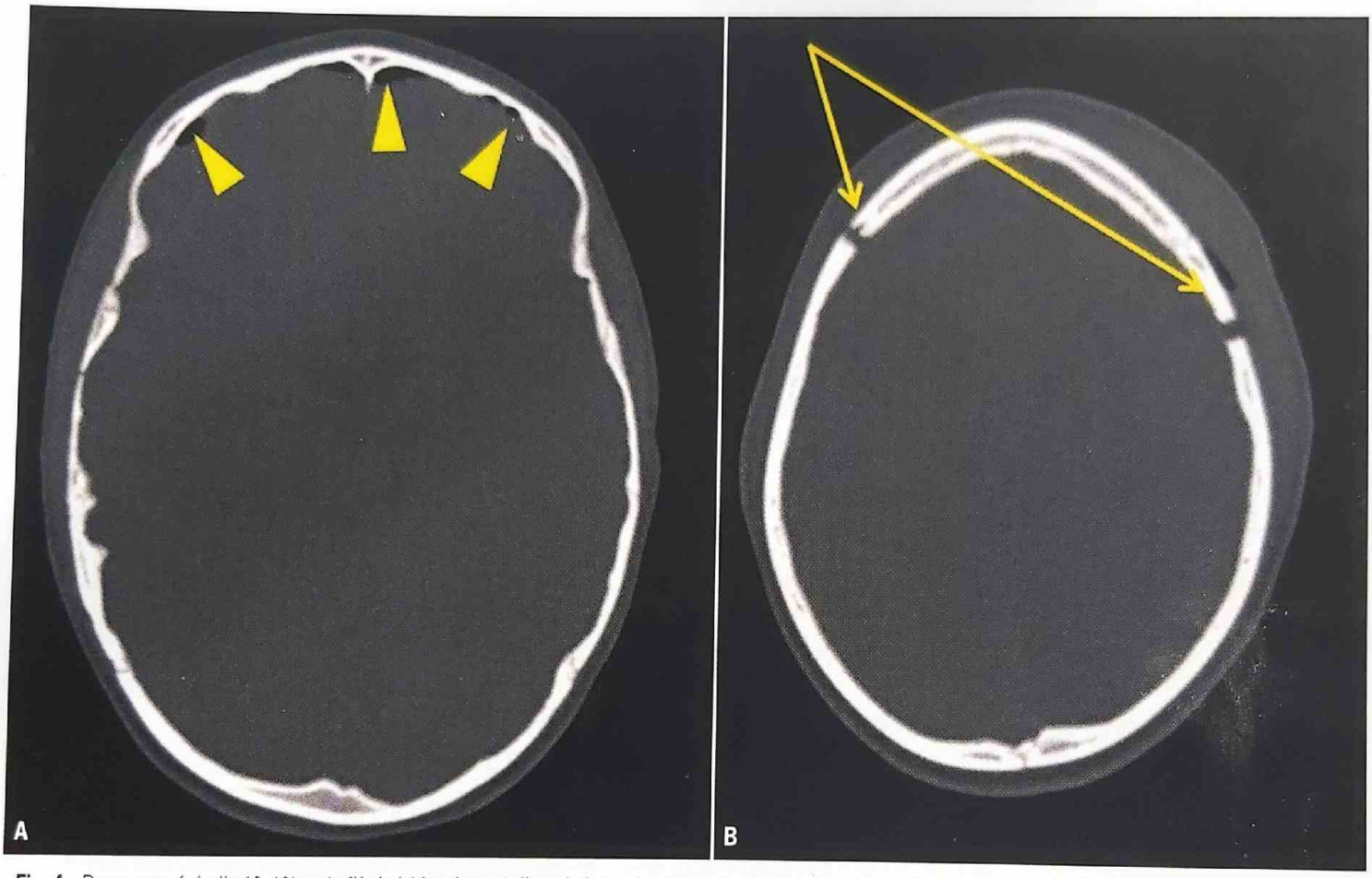

Fig. 4. Pneumencéphalie (**A**, têtes de flèche) témoignant d'une brèche durale sur fracture de l'os frontal (**B**), chez un enfant par ailleurs sans hémorragie intracrânienne.

Références pour les indications d'imagerie

[1] Jehlé E, Honnart D, Grasleguen C, Bouget J, Dejoux C, Lestavel P, et al. Traumatisme crânien léger (score de Glasgow de 13 à 15) : triage, évaluation, examens complémentaires et prise en charge précoce chez le nouveau-né, l'enfant et l'adulte. Ann. Fr. Med. Urg. 2012 Apr 23 ; 2(3) : 199-214.

[2] Lorton F, Levieux K, Vrignaud B, Hamel O, Jehlé E, Hamel A, et al. Actualisation des recommandations pour la prise en charge du traumatisme crânien léger chez l'enfant. Arch. Péd. 2014 Jul ; 21(7) : 790-6.

Partager Le Site www.lemanip.com Tout Est Gratuit

Partager Le Site www.lemanip.com Tout Est Gratuit

www.lemanip.com

GÉNÉRALITÉS

- Tout traumatisme facial est un traumatisme facio-crânio-encéphalo-vertébral cervical avec brèche ostéoméningée jusqu'à preuve du contraire.
- La TDM est l'examen clé pour l'exploration des traumatismes de la face.

Définition

- Réalisation en urgence si :
  - consolidation immédiate des foyers de fracture envisagée,
  - cécité unilatérale ou BAV brusque,
  - diplopie.
- Les radiographies standards n'ont actuellement plus leur place dans l'exploration des traumatismes de la face.

OBJECTIFS

- Détection des fractures, des déplacements et classification du type lésionnel.
- Recherche des complications et lésions associées (intracrâniennes et cervicales).
- Recherche de corps étrangers.
- À distance, recherche de complications secondaires :
  - cellulite,
  - lésion vasculaire,
  - enophtalmie.

PROTOCOLE

► ACQUISITION

- ► TDM encéphalique sans injection mandibule comprise ± rachis cervical.
- ► Reconstructions filtres tissulaire et osseux.
- ► Reconstructions MPR dans les trois plans ± reconstructions 3D.
- ► Indications de l'injection : suspicion de dissection carotidienne, de fistule durale ou fracture passant par le canal carotidien ou vertébral.

CLASSIFICATION

► 1. FRACTURES DE TYPE « BLOW-OUT » (AUGMENTATION DE LA PRESSION INTRA-ORBITAIRE)

- ► Fractures du plancher de l'orbite :
  - forme « punched-out » (Fig. 1a) ;
  - forme « trap-door » (Fig. 1b).
  - ► **Rechercher incarcération graisseuse/musculaire du droit inférieur.**
- ► Fractures de la paroi médiale de l'orbite (Fig. 1c).

Fig. 1.

Partager Le Site www.lemanip.com Tout Est Gratuit

Partager Le Site www.lemanip.com Tout Est Gratuit

www.lemanip.com

▶ 2. FRACTURES COMPLEXES DES ÉTAGES MOYENS ET SUPÉRIEURS

▶ Fractures occluso-faciales

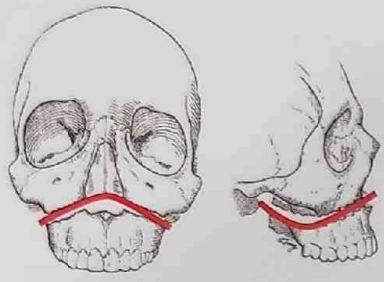

LEFORT I

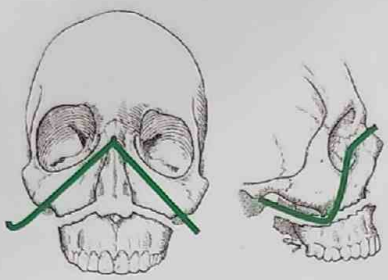

LEFORT II

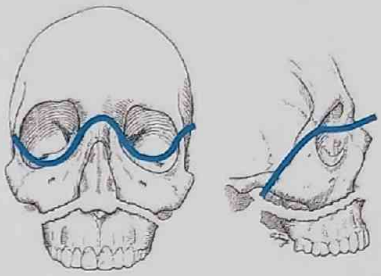

LEFORT III

▶ Fractures latéro-faciales

▶ Fractures du bandeau frontal

▶ Fractures centro-faciales : OPN → CNEMFO

N.B. Ne pas oublier d'explorer les rochers et la base du crâne.

Partager Le Site www.lemanip.com Tout Est Gratuit

Partager Le Site www.lemanip.com Tout Est Gratuit

SCANNER EN IMAGERIE NEUROLOGIQUE

→ EXPLORATION D'UN DÉFICIT NEUROLOGIQUE BRUTAL

www.lemanip.com

GÉNÉRALITÉS

- L'ischémie et l'hémorragie cérébrales sont les deux grandes causes de déficit neurologique brutal à rechercher en imagerie.
- La tomodensitométrie (TDM) est souvent la modalité d'imagerie choisie en urgence pour son accessibilité et sa capacité à répondre aux objectifs de la prise en charge thérapeutique.
- L'examen doit systématiquement débuter par une acquisition sans injection.
- Un complément par une acquisition avec injection de produit de contraste, à visée généralement étiologique, est fréquemment nécessaire.
- Néanmoins, le protocole doit être adapté à la situation.

OBJECTIFS

- Dans un premier temps, l'examen doit montrer l'existence d'une lésion focale hémorragique ou ischémique susceptible d'expliquer la symptomatologie. Une lésion hémorragique contre-indique la thrombolyse intraveineuse.
- Dans un second temps, l'examen doit réaliser le bilan étiologique de ces lésions.
- En l'absence d'hémorragie, l'hypothèse ischémique est privilégiée.
- L'examen recherche une occlusion artérielle ou veineuse, une sténose artérielle à risque emboligène ou hémodynamique.
- En présence d'hémorragie, l'examen recherche une malformation vasculaire, une thrombose veineuse ou une tumeur.

PROTOCOLE

▸ DIAGNOSTIC INITIAL

- ▸ La TDM sans injection est indispensable car elle permet d'orienter vers le versant ischémique ou hémorragique, ou les deux.
- ▸ Devant un tableau ischémique systématisé à un territoire artériel, on pourra compléter, selon le contexte, le bilan par une angioTDM des axes artériels supra-aortiques et encéphaliques. Si le patient est potentiellement éligible pour un traitement par thrombolyse IV et/ou thrombectomie, la TDM de perfusion permet de mieux caractériser l'ischémie parenchymateuse (CBF < 20 ml/min/100g) en précisant son étendue et en distinguant la nécrose (CBF < 5 ml/min/100g ou CBV < 2 ml/100g) de la pénombre (CBF : 5- 20 ml/min/100g ou MTT > 7s ou 1,5N) qui représente la région à risque de nécrose en l'absence de traitement.
- ▸ Devant un tableau d'ischémie mal ou non systématisée à un territoire artériel, l'angioTDM veineuse devra être réalisée afin de ne pas laisser de place au doute sur une thrombophlébite.
- ▸ Devant un tableau hémorragique lobaire ou profond sans contexte hypertensif évident, une angioTDM artérielle et veineuse suivie d'une acquisition tardive pourront orienter vers une lésion vasculaire ou tumorale sous-jacente.

▸ SUIVI

- ▸ L'absence d'anomalie à la TDM dès les premières heures du déficit n'élimine pas le diagnostic. Dans ce cas, à défaut d'IRM, on pourra proposer un contrôle à 48 heures afin de sensibiliser l'examen.
- ▸ L'hyperdensité de l'hématome en phase aiguë et l'effet de masse masquent souvent les anomalies vasculaires ou les processus tumoraux. Un examen à distance (TDM et/ou IRM), après résorption de l'hématome, est recommandé si aucune cause évidente en phase aiguë n'a été mise en évidence. L'artériographie à visée diagnostique peut être indiquée quelques jours plus tard pour montrer une petite malformation artérioveineuse.

RÉSULTATS

▸ ISCHÉMIE

- ▸ Une lésion ischémique sur une TDM sans injection se traduit par une hypodensité systématisée à un territoire artériel (en cas d'ischémie artérielle), avec une dédifférenciation substance blanche-substance grise, effacement des sillons corticaux. Des remaniements hémorragiques sont possibles.
- ▸ Sur l'acquisition sans injection, une attention particulière est portée aux structures artérielles et veineuses à la recherche d'une hyperdensité spontanée en faveur d'un thrombus récent.

▸ HÉMORRAGIE

- ▸ La découverte d'une lésion hémorragique spontanément hyperdense doit faire préciser sa topographie sous-arachnoïdienne, sous- ou extradurale ou intraparenchymateuse. L'effet de masse d'un hématome et ses conséquences sur les structures parenchymateuses adjacentes doivent être précisés, recherchant des signes d'engagement et d'hypertension intracrânienne.
- ▸ Un hématome lobaire ou un hématome profond du sujet âgé, en l'absence de contexte hypertensif évident, devront systématiquement faire rechercher une lésion sous-jacente.

Partager Le Site www.lemanip.com Tout Est Gratuit

Partager Le Site www.lemanip.com Tout Est Gratuit

www.lemanip.com

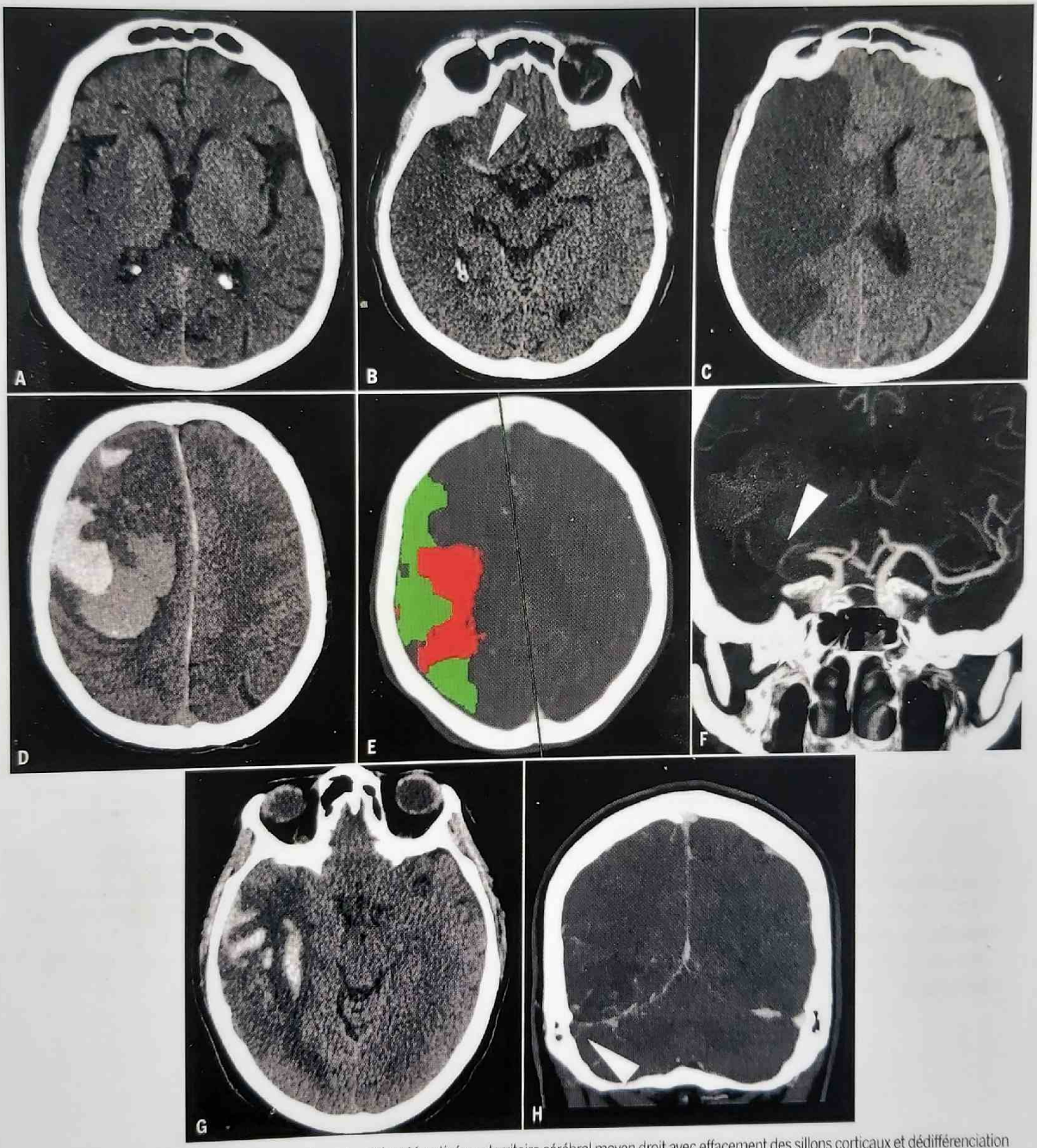

(**A**, **B**, **C**) Accident cérébral ischémique aigu : hypodensité systématisée au territoire cérébral moyen droit avec effacement des sillons corticaux et dédifférenciation blanc-gris (**A**), hyperdensité spontanée du segment M1 de l'artère cérébrale moyenne droite (tête de flèche, **B**). Meilleure visibilité de l'hypodensité au contrôle à 48 heures avec effacement des noyaux gris centraux et des sillons corticaux et apparition d'un effet de masse.
(**D**) Hématome intraparenchymateux spontané lobaire qui justifie un complément de bilan étiologique et qui contre-indique la thrombolyse intraveineuse.
(**E**, **F**) Infarctus cérébral moyen droit en cours de constitution (nécrose en rouge : CBV < 2 ml/min, pénombre en vert : MTT > 7 s) (**E**) et occlusion du segment M1 droit (tête de flèche) en angioTDM (projection MIP épaisseur centimétrique) (**F**).
(**G**, **H**) Hémorragie temporale droite (**G**) compliquant une thrombose veineuse du sinus latéral (tête de flèche) droit visible en angioTDM veineuse (**H**).

Partager Le Site www.lemanip.com Tout Est Gratuit

Partager Le Site www.lemanip.com Tout Est Gratuit

www.lemanip.com

→ EXPLORATION D'UN COMA BRUTAL

GÉNÉRALITÉS

Définition

- Le coma se définit par une altération de la conscience avec disparition des comportements de veille, sans ouverture spontanée des yeux. Le score de Glasgow quantifie la profondeur des troubles de la conscience, on parle généralement de coma lorsqu'il est inférieur ou égal à 7.

Circonstances habituelles de l'examen

- Une imagerie cérébrale est indiquée en urgence en absence de cause évidente, même en l'absence de signe de focalisation neurologique. Elle ne doit néanmoins pas retarder la prise en charge des fonctions vitales.

Place éventuelle des autres explorations

- Un scanner cérébral permettra un premier débrouillage mais, si l'IRM est disponible et qu'elle ne retarde pas la prise en charge, sa valeur ajoutée sera supérieure. La modalité et le protocole seront à adapter au contexte et à la disponibilité de l'examen.
- Les examens biologiques, au même titre que l'imagerie, sont indiqués en urgence (glycémie, ionogramme, toxiques...).
- L'EEG et la ponction lombaire sont à discuter dans un deuxième temps en fonction du contexte.

OBJECTIFS

- L'imagerie cérébrale a pour but de rechercher des arguments pour une étiologie :
  - **vasculaire** : hémorragie, ischémie artérielle (et notamment du territoire vertébro-basilaire), thrombose veineuse du réseau profond ;
  - **toxique** : monoxyde de carbone, méthanol... ;
  - **métabolique** : anoxie cérébrale (arrêt cardio-respiratoire, choc), hypoglycémie, encéphalopathies ;
  - **infectieuse** : méningoencéphalite bactérienne ou herpétique, neuro-paludisme ;
  - **épileptique**.

PROTOCOLE

- Une acquisition sans injection est indispensable pour rechercher une hémorragie, une ischémie, une plage œdémateuse, ou des arguments en faveur d'une thrombose artérielle ou veineuse (hyperdensité spontanée).
- L'injection de produit de contraste est nécessaire en absence de contexte clinique évident :
  - l'angioscanner des artères du polygone de Willis recherchera des arguments pour une thrombose vertébro-basilaire ;
  - l'angioscanner veineux recherchera des arguments pour une thrombose du réseau veineux profond ;
  - une acquisition tardive peut montrer des prises de contraste témoignant de ruptures de la barrière hémato-encéphalique.

RÉSULTATS

- En absence de contexte clinique évident, le bilan d'imagerie doit obligatoirement avoir éliminé l'occlusion du tronc basilaire. De même, le diagnostic de thrombose veineuse du réseau profond ne devra pas laisser de place au doute.
- D'une manière générale, une attention particulière devra être portée sur l'aspect du tronc cérébral, des noyaux gris centraux et en particulier des régions thalamiques.
- Les affections métaboliques ou toxiques donnent volontiers une atteinte bilatérale.
- Une orientation vers une cause infectieuse ou un processus expansif devra conduire à réaliser une injection de produit de contraste à la recherche d'un rehaussement parenchymateux ou méningé anormal.

Partager Le Site www.lemanip.com Tout Est Gratuit

Partager Le Site www.lemanip.com Tout Est Gratuit

www.lemanip.com

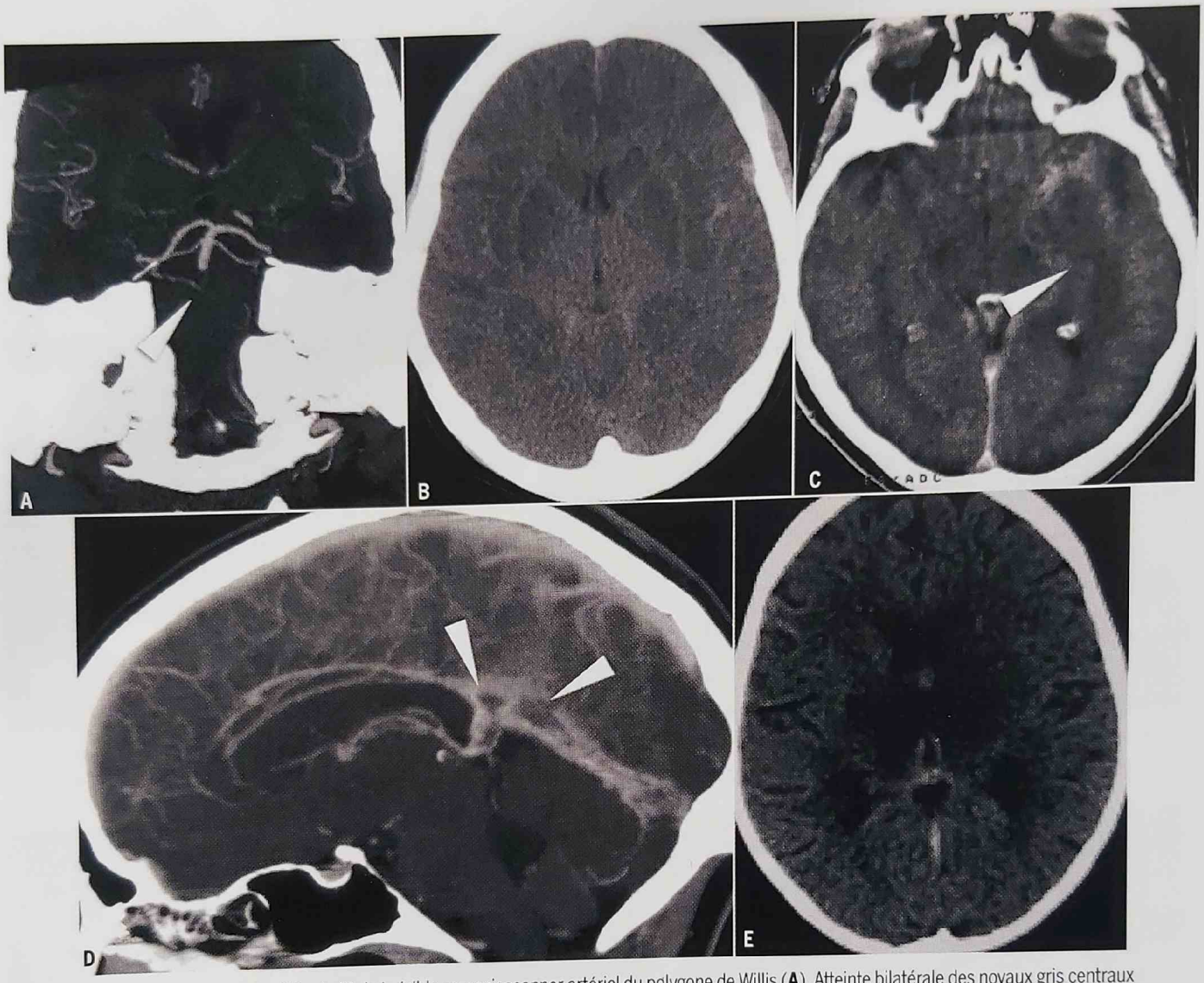

Fig. Occlusion du tronc basilaire (tête de flèche) visible en angioscanner artériel du polygone de Willis (**A**). Atteinte bilatérale des noyaux gris centraux (et notamment des noyaux pâles), associée à des lésions ischémiques corticales en rapport avec une encéphalopathie hypoxémique diffuse, chez un patient intoxiqué au monoxyde de carbone (**B**). Atteinte temporale interne gauche (tête de flèche) chez un patient pris en charge pour une encéphalite herpétique (**C**). Thrombose veineuse profonde (tête de flèche) bien visible sur un angioscanner veineux (**D**), responsable d'une atteinte thalamique bilatérale (**E**).

Partager Le Site www.lemanip.com Tout Est Gratuit

Partager Le Site www.lemanip.com Tout Est Gratuit

www.lemanip.com

GÉNÉRALITÉS

Définition

- Un trouble cognitif se caractérise par un déficit sur un ou plusieurs domaines de la cognition, de la mémoire, de l'orientation temporo-spatiale, de l'adaptation comportementale, du calcul, de l'attention, du langage...
- La sévérité et la durée d'un trouble cognitif peuvent être responsables d'un handicap dont la gravité définit la démence.
- Les principaux diagnostics différentiels sont la confusion et la dépression.

Circonstances habituelles de l'examen

- La réalisation d'une imagerie cérébrale est recommandée lors de la prise en charge initiale d'un trouble cognitif.
- L'IRM est recommandée en première intention, mais la TDM permet d'obtenir la plupart des informations susceptibles d'orienter la prise en charge thérapeutique.

Place éventuelle des autres explorations

- L'IRM permet des diagnostics plus précis en détaillant davantage la morphologie du parenchyme encéphalique et en montrant des anomalies invisibles en TDM (ex. : micro-saignements dans l'angiopathie amyloïde, anomalies en diffusion dans la maladie de Creutzfeldt-Jakob).
- Les examens de médecine nucléaire, TEMP et TEP, sont réservés aux diagnostics plus difficiles.

OBJECTIFS

Diagnostic

- Rechercher un processus expansif intracrânien pouvant être opéré :
  - une volumineuse tumeur intracrânienne ;
  - un hématome sous-dural chronique ;
  - une hydrocéphalie chronique de l'adulte.
- Rechercher des lésions vasculaires :
  - AVC multiples,
  - AVC stratégiques,
  - maladies des petites artères avec des lacunes profondes,
  - microangiopathie.
- Rechercher toute autre lésion parenchymateuse (séquelles de traumatisme, hématome...).
- Rechercher une atrophie encéphalique segmentaire pouvant orienter vers une maladie neurodégénérative :
  - atrophie temporo-pariétale de la maladie d'Alzheimer,
  - atrophie fronto-temporale de la démence fronto-temporale,
  - atrophie temporo-polaire de la démence sémantique,
  - atrophie temporo-insulaire de l'aphasie primaire progressive...

PROTOCOLE

▶ EXAMEN DIAGNOSTIQUE

- ▶ Acquisition volumique couvrant l'encéphale du vertex au trou occipital.
- ▶ Pas d'injection de produit de contraste.
- ▶ Reconstructions axiales parallèles au palais osseux en filtre mou et filtre osseux.
- ▶ Reconstructions coronales parallèles au plan de la face postérieure du clivus.

RÉSULTATS

▶ RÉSULTATS NORMAUX

- ▶ Absence de processus expansif intracrânien.
- ▶ Absence de cavités porencéphaliques, lacunes ou hypodensités parenchymateuses évocatrices de lésions séquellaires ischémiques ou d'autres origines, d'une microangiopathie.
- ▶ Absence d'atrophie encéphalique caractérisée par l'absence de dilatation des espaces sous-arachnoïdiens (sillons, citernes) et du système ventriculaire.
- ▶ Absence de fracture dans un contexte traumatique.
- ▶ Absence de sinusite pouvant être responsable de confusion chez les personnes âgées.

Partager Le Site www.lemanip.com Tout Est Gratuit

Partager Le Site www.lemanip.com Tout Est Gratuit

www.lemanip.com

▸ EXEMPLES PATHOLOGIQUES

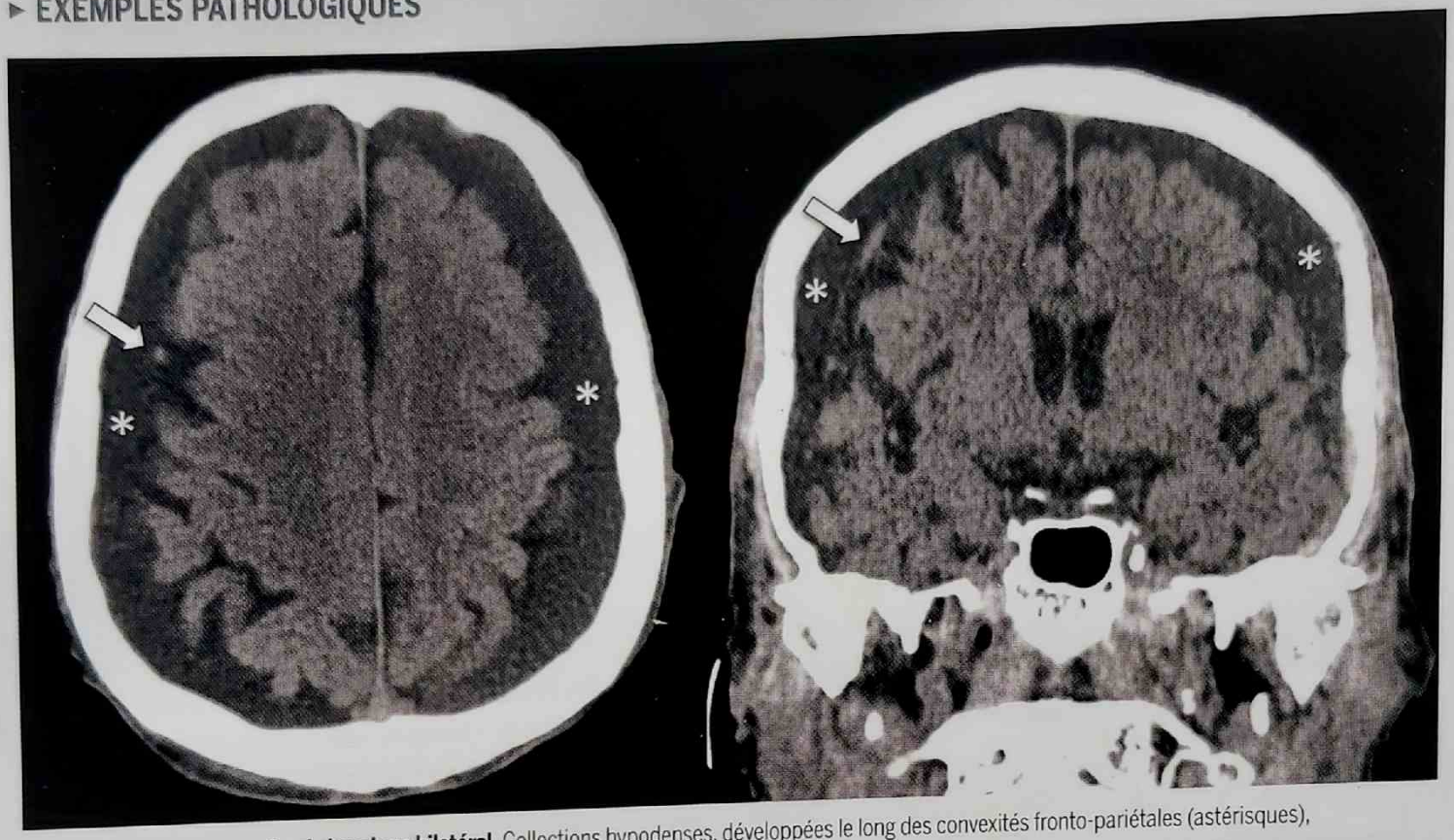

Fig. 1. Hématome sous-dural chronique bilatéral. Collections hypodenses, développées le long des convexités fronto-pariétales (astérisques), qui refoulent les veines corticales à distance de la voûte crânienne (flèches).

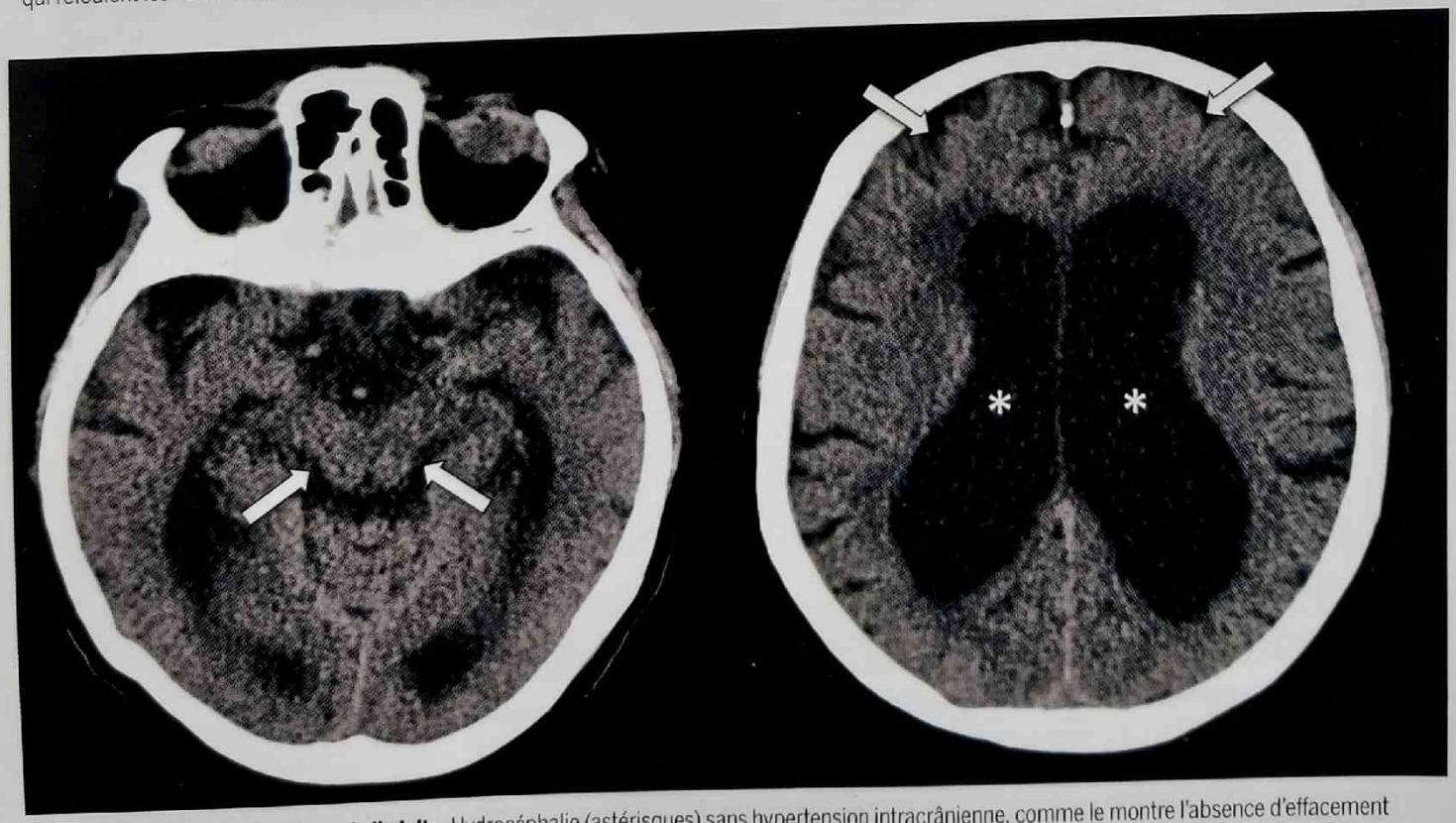

Fig. 2. Hydrocéphalie chronique de l'adulte. Hydrocéphalie (astérisques) sans hypertension intracrânienne, comme le montre l'absence d'effacement des citernes périmésencéphaliques (flèches), ni franche atrophie cérébrale comme le montre l'absence de dilatation des espaces sous-arachnoïdiens des convexités (flèches).

Partager Le Site www.lemanip.com Tout Est Gratuit

Partager Le Site www.lemanip.com Tout Est Gratuit

SCANNER EN IMAGERIE NEUROLOGIQUE

→ EXPLORATION D'UN TROUBLE COGNITIF (suite)

www.lemanip.com

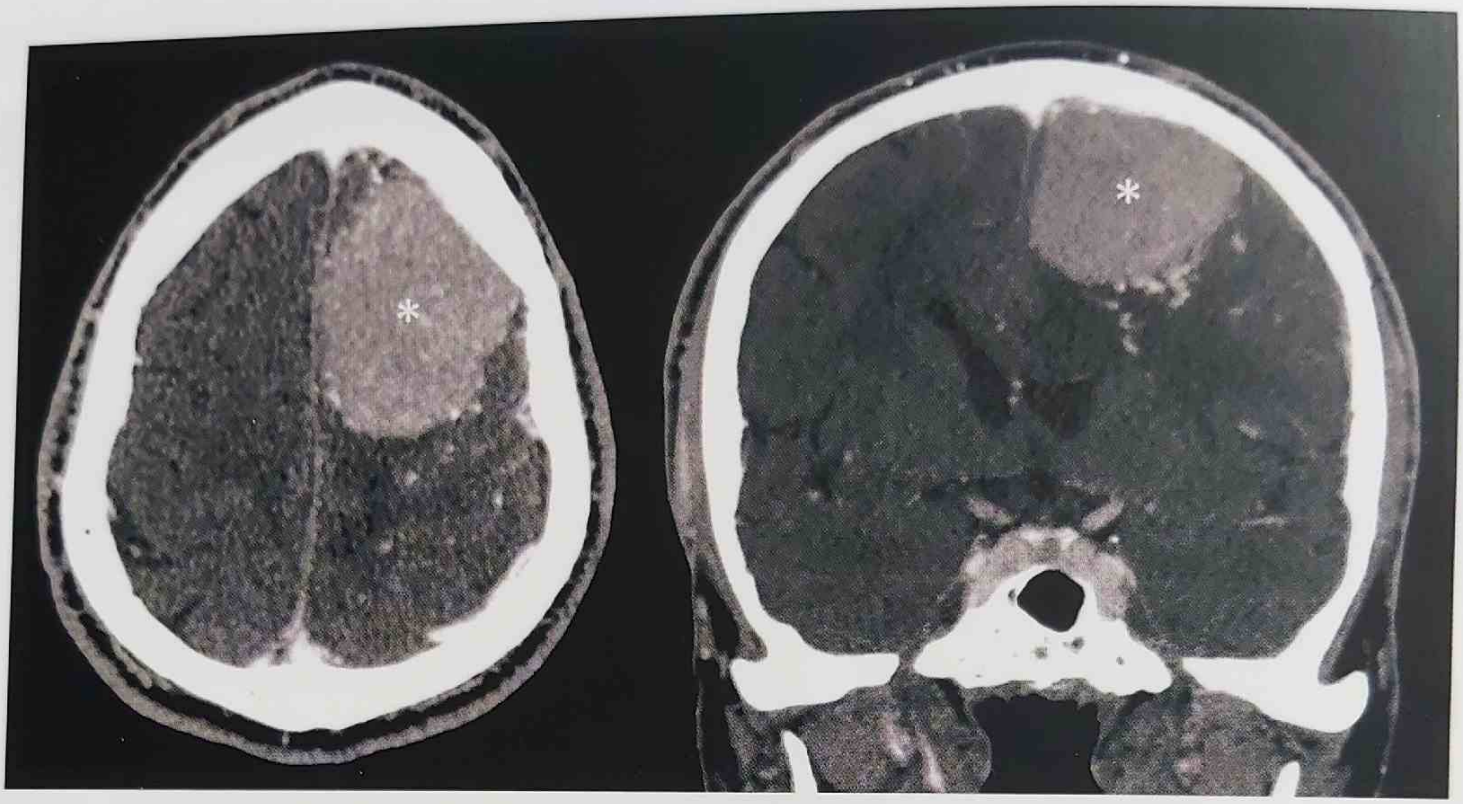

Fig. 3. Méningiome frontal. Processus expansif tumoral extra-axial à large base d'implantation méningé, intensément rehaussé par l'injection de produit de contraste (astérisques).

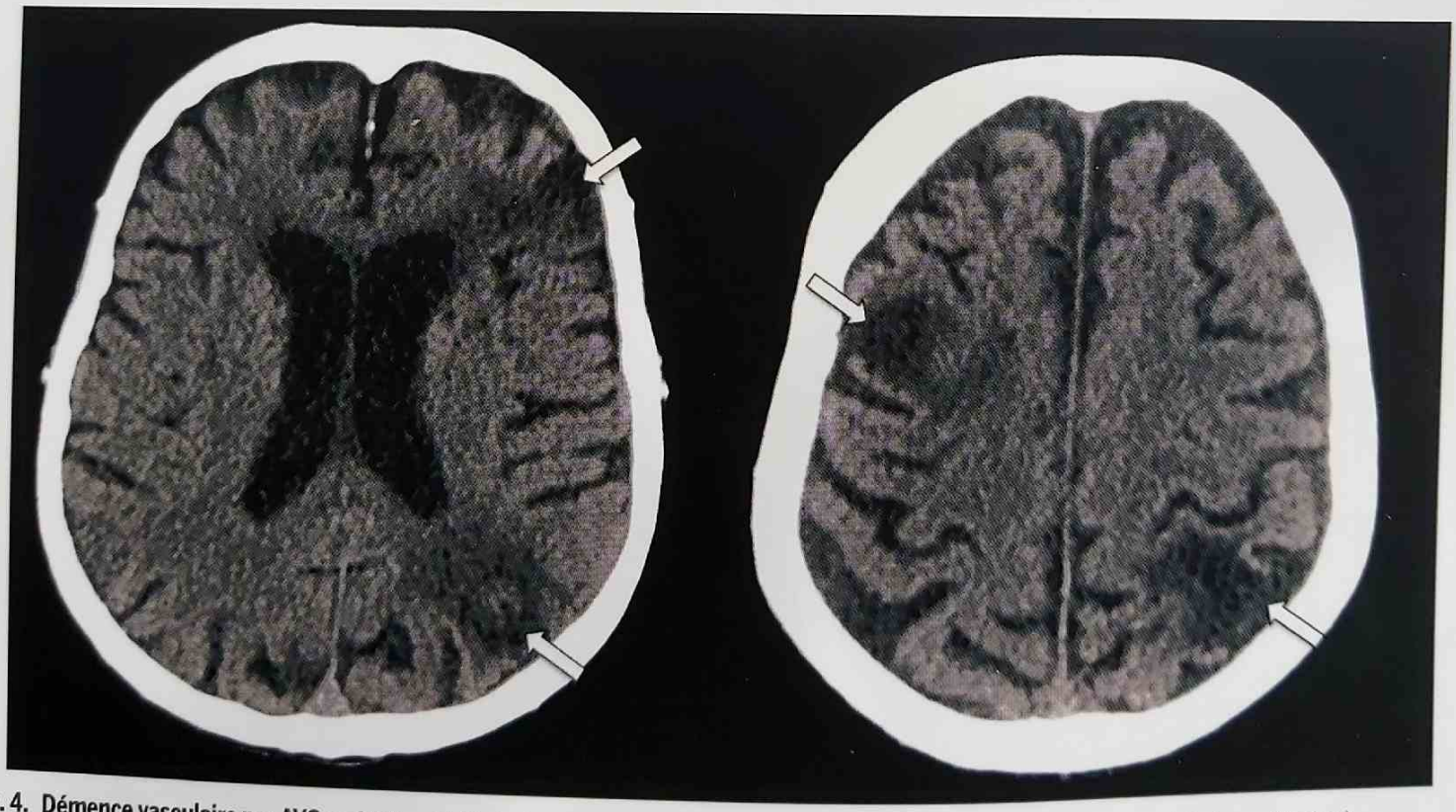

Fig. 4. Démence vasculaire par AVC multiples. Multiples hypodensités cortico-sous-corticales témoignant de séquelles ischémiques (flèches).

Partager Le Site www.lemanip.com Tout Est Gratuit

Partager Le Site www.lemanip.com Tout Est Gratuit

www.lemanip.com

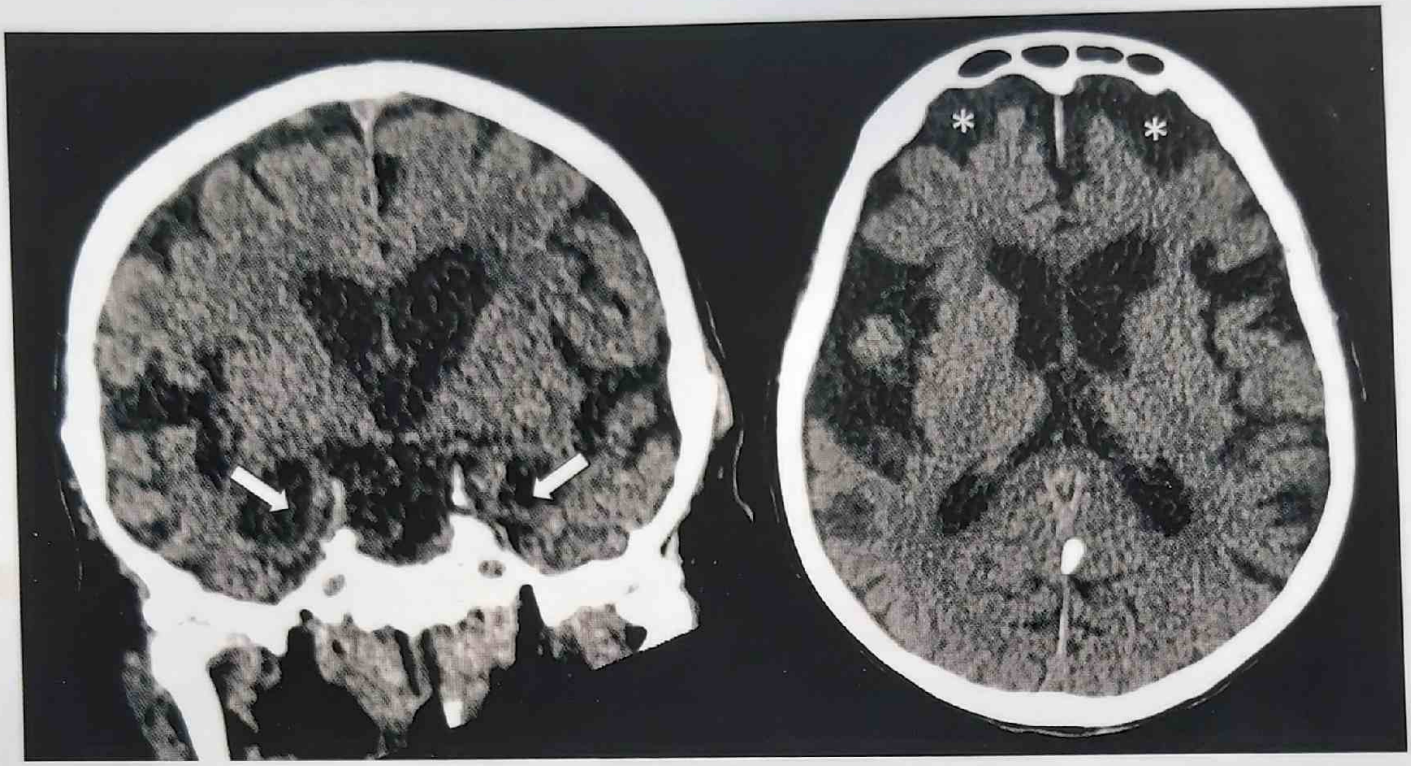

Fig. 5. Démence fronto-temporale. Atrophie temporale majeure avec une atrophie des hippocampes, bien visible sur les reconstructions coronales (flèches), associée à une atrophie frontale (astérisques).

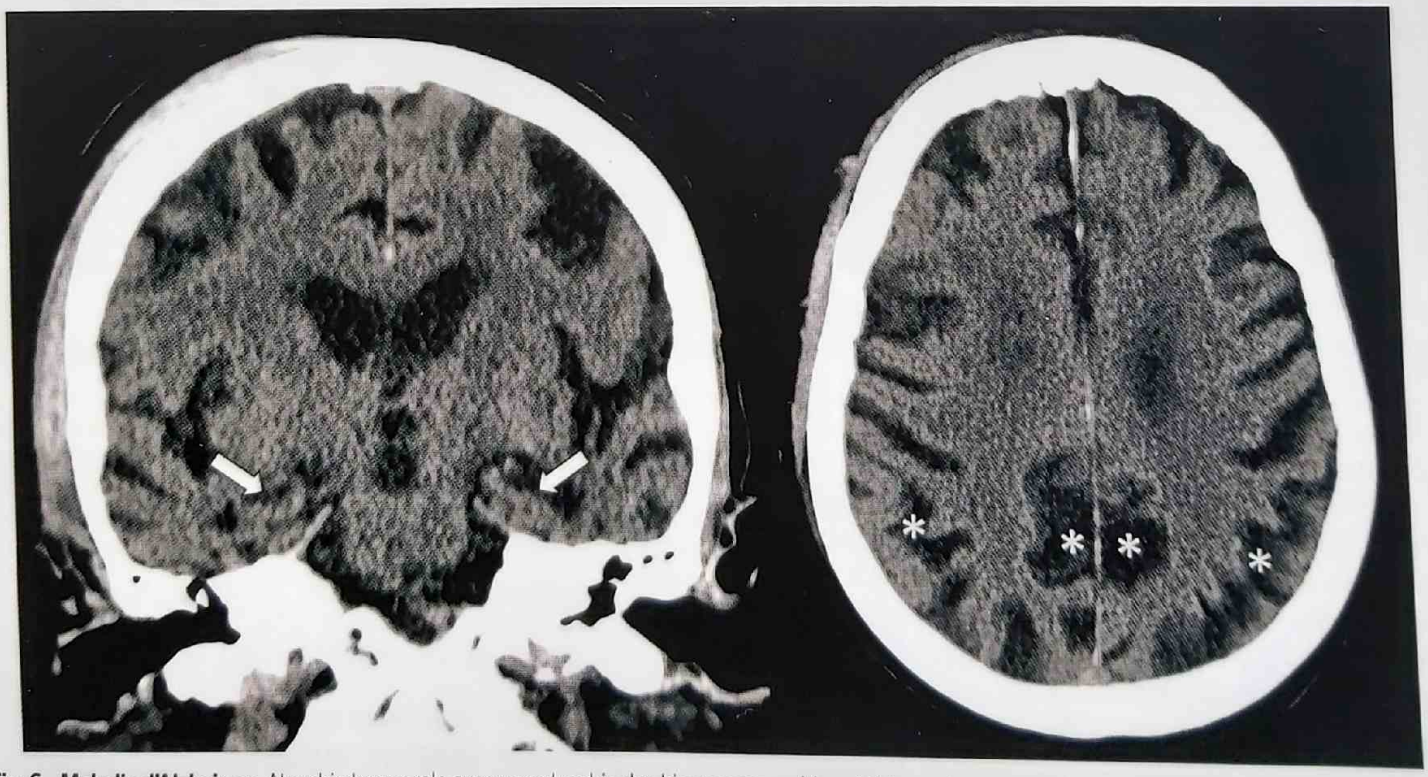

Fig. 6. Maladie d'Alzheimer. Atrophie temporale avec une atrophie des hippocampes, bien visible sur les reconstructions coronales (flèches), associée à une atrophie pariétale (astérisques).

Partager Le Site www.lemanip.com Tout Est Gratuit

Partager Le Site www.lemanip.com Tout Est Gratuit

www.lemanip.com

GÉNÉRALITÉS

- Les céphalées, ou douleurs crâniennes, représentent l'un des symptômes les plus fréquents en médecine. Hors contexte traumatique, on distingue les céphalées aiguës, des céphalées progressives et des céphalées chroniques.
- Un scanner cérébral sans injection est recommandé dans le cadre des céphalées aiguës (moins de 24 heures), brutales, à la recherche d'une hémorragie sous-arachnoïdienne (HSA) (recommandation de grade A, Guide de bon usage des examens d'imagerie médicale).
- Lorsque le scanner est positif ou si la suspicion clinique de rupture anévrysmale est élevée alors que le scanner est négatif, un angioscanner du polygone de Willis est indiqué afin de rechercher un anévrysme intracrânien.

OBJECTIFS

- **Devant une céphalée aiguë, le premier objectif est d'éliminer une hémorragie sous-arachnoïdienne :**
  - Rechercher une hyperdensité spontanée des citernes de la base et des espaces sous-arachnoïdiens.
  - Lorsque réalisé dans les 24 premières heures, le scanner a une sensibilité de 95 %. La sensibilité du scanner décroît avec le délai : au bout de 7 jours, un scanner ne sera positif que dans 50 % des cas d'HSA.
  - En cas d'HSA, le scanner initial permet de diagnostiquer les complications précoces : hydrocéphalie, hématome intra-parenchymateux avec effet de masse, hémorragie ventriculaire. L'échelle de Fischer, dépendant de la quantité et de la répartition de sang, intervient comme facteur prédictif de la survenue d'un vasospasme.
- **En cas d'HSA, un angioscanner du polygone de Willis permettra de réaliser le bilan étiologique** (anévrysme intracrânien dans 85 % des cas, malformation vasculaire, lésion sous-jacente...)
- **En cas d'absence d'HSA, le scanner non injecté permettra d'éliminer une partie des diagnostics différentiels** (apoplexie hypophysaire, sinusite aiguë). Un angioscanner des troncs supra-aortiques étendu au polygone de Willis permettra d'éliminer des pathologies vasculaires entrant dans le cadre des céphalées aiguës : dissection des artères cervicales, angéites dont le syndrome de vasoconstriction réversible, syndrome préfissuraire anévrysmal.
- **Devant une céphalée atypique :** éliminer une cause visible en imagerie (tumeur intracrânienne, thrombophlébite cérébrale, lésion vasculaire artérielle, malformation de Chiari).
- Le protocole impliquera un scanner cérébral associé à un scanner réalisé au temps veineux de l'injection (protocole thrombophlébite). Un passage tardif doit être discuté en cas de suspicion de localisations tumorales cérébrales.

PROTOCOLE

▸ EXAMEN DIAGNOSTIQUE

Scanner cérébral non injecté
1) Recherche d'une hyperdensité spontanée des espaces sous-arachnoïdiens témoignant d'une HSA. 2) Élimine les diagnostics différentiels : – sinus de la face (éliminer une pathologie ORL) ; – syndrome de masse intracrânien ; – hyperdensité spontanée de l'hypophyse (apoplexie pituitaire) ; – malformation de la charnière cervico-encéphalique.
Angioscanner du polygone de Willis
1) Anévrysme intracrânien. 2) Angéite cérébrale. 3) Malformation artérioveineuse et fistule durale.
Angioscanner des troncs supra-aortiques étendu au polygone de Willis
1) Dissection cervicale ou intracrânienne.
Scanner cérébral au temps veineux, ± tardif
1) Thrombophlébite cérébrale. 2) Lésion tumorale.

▸ DOSIMÉTRIE

- Les niveaux de références dosimétriques (NRD) mis à jour en 2010 par l'Institut de radioprotection et de sûreté nucléaire, et publiés en 2010, sont les suivants pour un scanner encéphalique :

  – scanner sans injection : PDL = 1 050 mGy*cm ;

  – scanner avec injection : PDL = 1 050 mGy*cm.

  Il est important de respecter ces NRD afin de diminuer l'irradiation des patients au maximum.

- En revanche, la quête d'une irradiation minimale ne doit pas être un argument pour éviter la réalisation d'un scanner injecté tant les informations apportées par l'injection de produit de contraste peuvent être précieuses pour poser un diagnostic final dans certaines indications.

Partager Le Site www.lemanip.com Tout Est Gratuit

Partager Le Site www.lemanip.com Tout Est Gratuit

www.lemanip.com

RÉSULTATS

RÉSULTATS NORMAUX

- **Check-list : si l'examen paraît normal, penser à vérifier tous les points suivants :**
  - Polygone de Willis (anévrismes, irrégularités de calibre artériel, variantes anatomiques).
  - Sinus veineux (éliminer une thrombophlébite cérébrale).
  - Système ventriculaire (éliminer une hydrocéphalie communicante ou obstructive).
  - Hypophyse : nécrose hémorragique (apoplexie pituitaire) ou selle turcique vide (hypertension intracrânienne idiopathique).
  - Fosse postérieure et charnière cervico-occipitale : signes d'hypotension intracrânienne idiopathique, malformation de Chiari.
  - Sinus de la face (éliminer une pathologie ORL).
  - Dissection cervicale.

EXEMPLES PATHOLOGIQUES

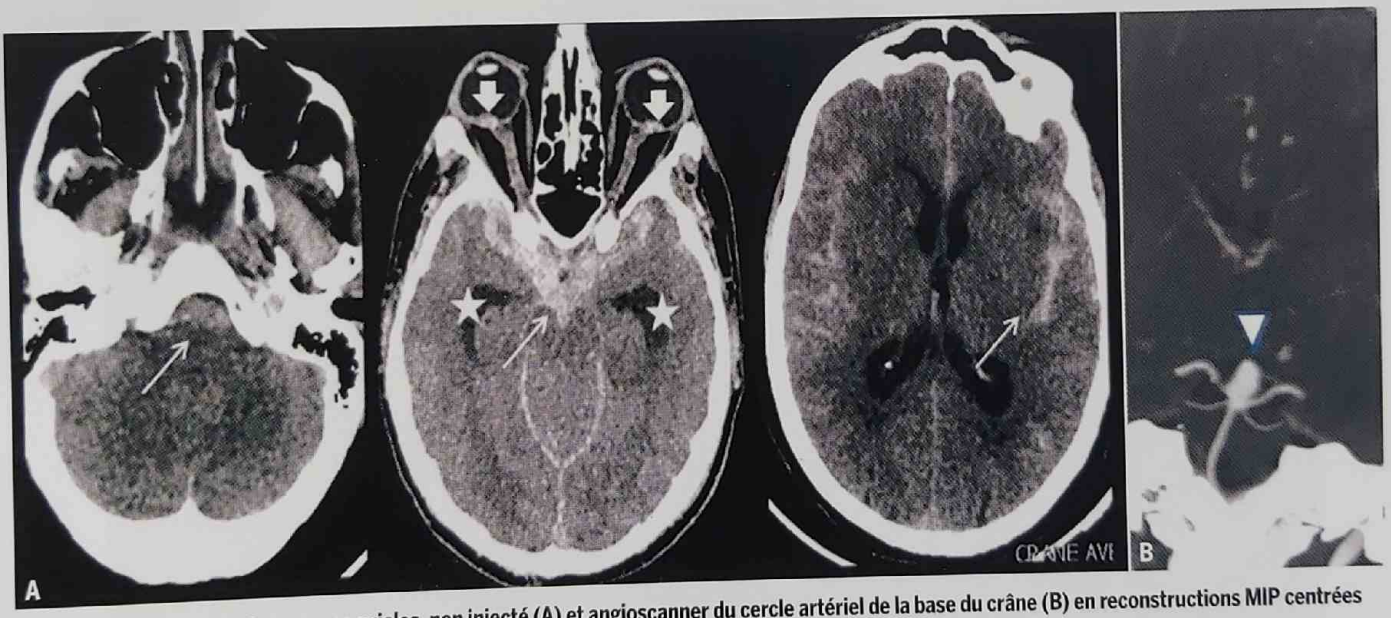

Fig. 1. Scanner cérébral en coupes axiales, non injecté (A) et angioscanner du cercle artériel de la base du crâne (B) en reconstructions MIP centrées sur le polygone de Willis.
Diagnostic positif de l'hémorragie sous-arachnoïdienne (**A**) : hyperdensité spontanée des espaces sous-arachnoïdiens (flèche) touchant les citernes de la base, les vallées sylviennes, la scissure interhémisphérique, sans inondation ventriculaire. Diagnostic d'une complication précoce : hydrocéphalie débutante avec dilatation des cornes temporales (étoile). Hémorragie prérétinienne associée (syndrome de Terson, flèche épaisse).
Diagnostic étiologique (**B**) : anévrisme rompu terminobasilaire (tête de flèche).

Partager Le Site www.lemanip.com Tout Est Gratuit

Partager Le Site www.lemanip.com Tout Est Gratuit

www.lemanip.com

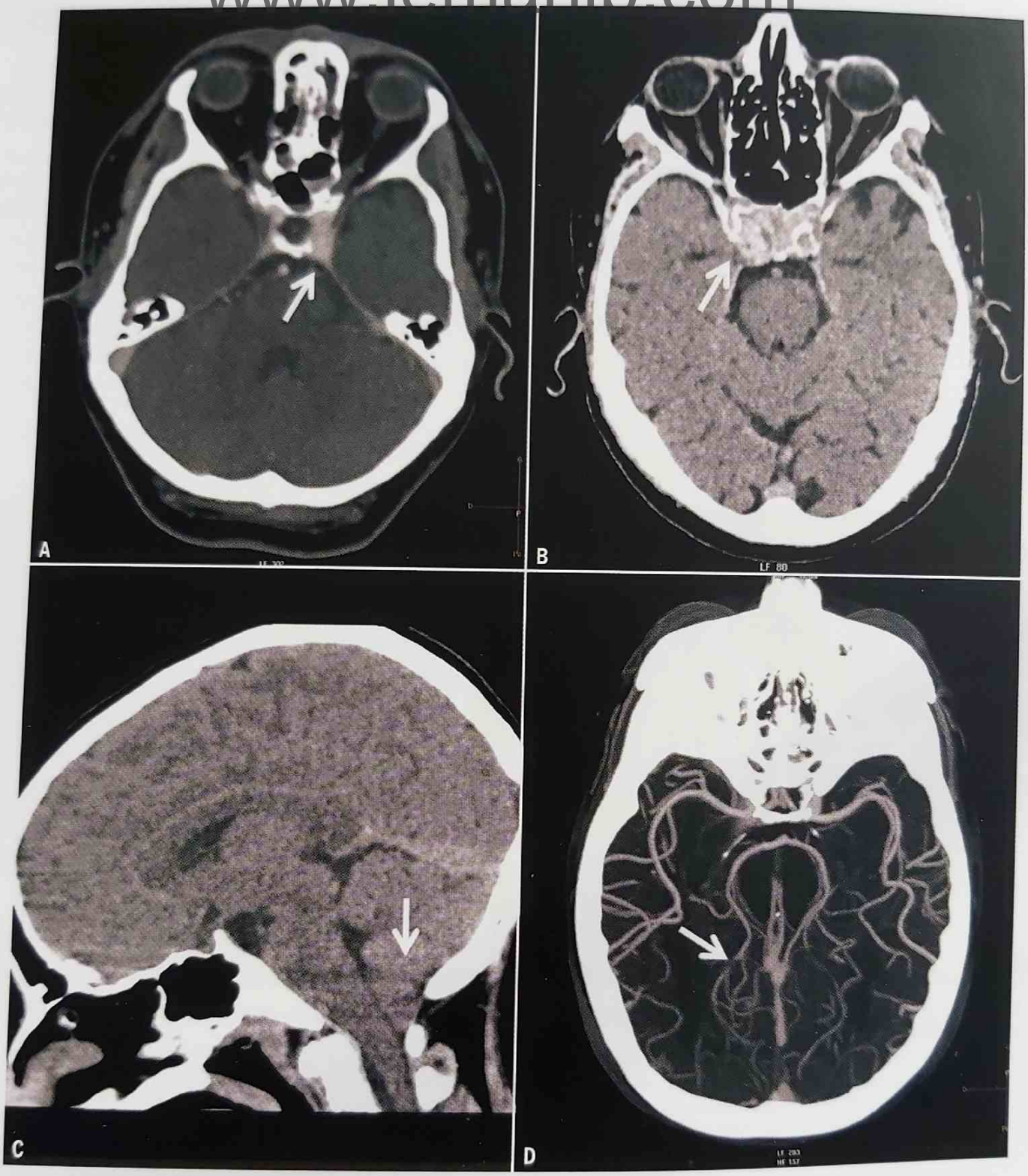

Fig. 2. Différents exemples de diagnostics différentiels auxquels penser devant un bilan de céphalées, lorsque le scanner cérébral initial ne retrouve pas d'hémorragie sous-arachnoïdienne.

(**A**) Angioscanner du polygone de Willis. Opacification précoce et asymétrique du sinus caverneux gauche (flèche), devant faire suspecter une fistule carotido-caverneuse.

(**B**) Scanner cérébral non injecté. Hyperdensité spontanée et augmentation en taille de l'hypophyse, faisant suspecter une nécrose hypophysaire hémorragique sur adénome hypophysaire.

(**C**) Scanner cérébral non injecté, en coupe sagittale médiane passant par le corps calleux. Procidence en dessous du foramen magnum des amygdales cérébelleuses, témoignant d'une malformation de Chiari de type I.

(**D**) Angioscanner du polygone de Willis : irrégularités du calibre des artères intracrâniennes qui, dans un contexte de céphalées aiguës, font suspecter un syndrome de vasoconstriction réversible.

Partager Le Site www.lemanip.com Tout Est Gratuit

Partager Le Site www.lemanip.com Tout Est Gratuit

www.lemanip.com

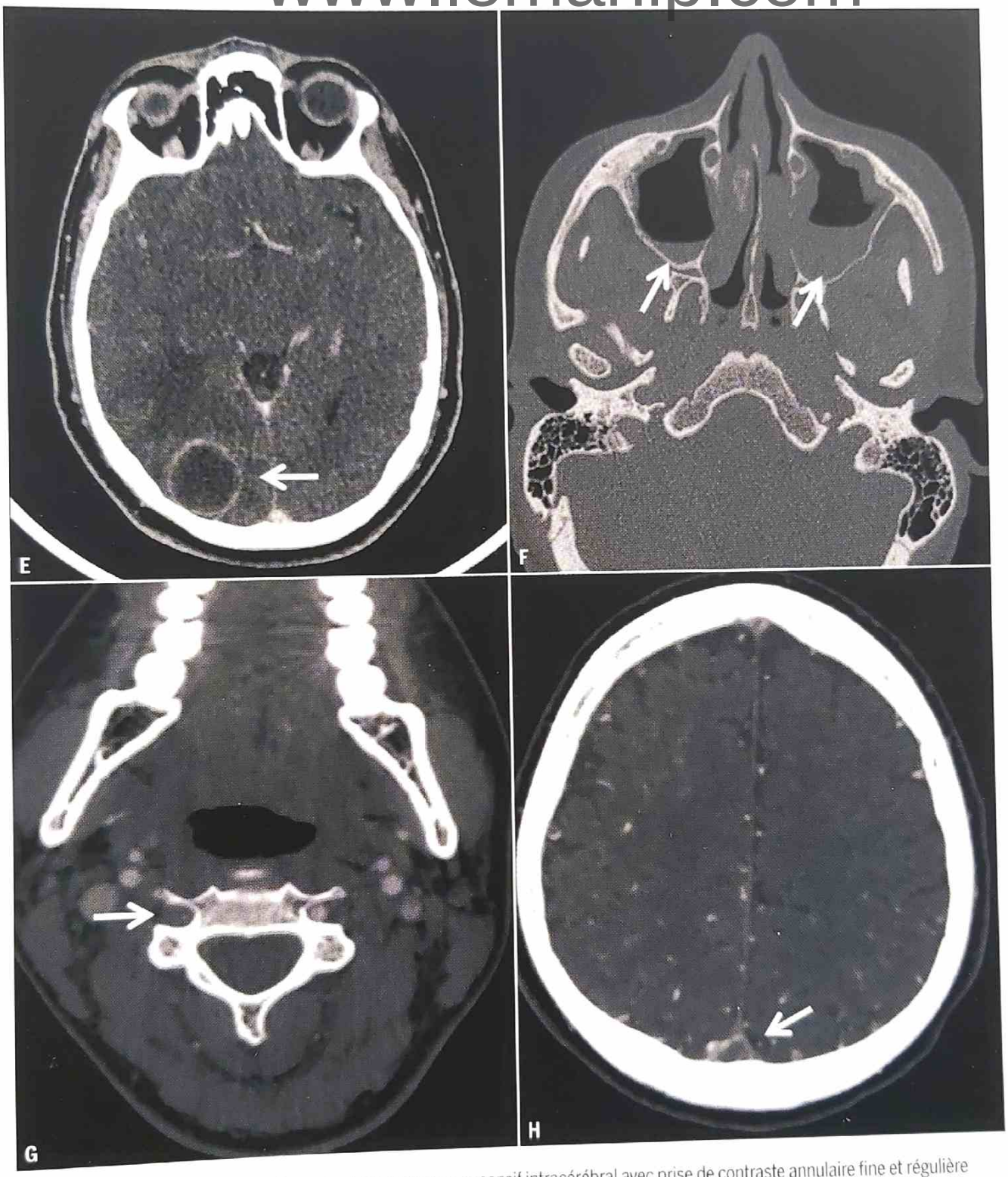

(**E**) Scanner après injection de PDC montrant un processus expansif intracérébral avec prise de contraste annulaire fine et régulière associé à un œdème périlésionnel évoquant un abcès intracérébral (confirmé par l'IRM).

(**F**) Scanner sans injection de PDC montrant un comblement sinusien maxillaire bilatéral avec un niveau air-liquide compatible avec une sinusite aiguë maxillaire bilatérale.

(**G**) Scanner des troncs supra-aortiques montrant un aspect filiforme de l'artère vertébrale droite avec épaississement en croissant de la paroi artérielle, évoquant une dissection vertébrale.

(**H**) Angioscanner veineux montrant un défaut de rehaussement endoluminal du sinus sagittal supérieur (signe du delta), évoquant une thrombophlébite cérébrale.

Partager Le Site www.lemanip.com Tout Est Gratuit

Partager Le Site www.lemanip.com Tout Est Gratuit

→ EXPLORATION D'UNE CRISE CONVULSIVE

www.lemanip.com

GÉNÉRALITÉS

Définitions

- La convulsion est une contraction brutale et involontaire de la musculature striée.
- La crise convulsive est une décharge électrique paroxystique d'un groupe de neurones corticaux, dont l'expression est une convulsion.
- La crise convulsive peut être l'expression clinique d'une épilepsie lorsqu'elle est récurrente, ou être circonstancielle et liée à des facteurs déclenchants organiques ou environnementaux.

Indications de l'imagerie

- Aucune imagerie n'est requise dans le cas de convulsions fébriles simples (généralisées, de moins de 10 minutes, survenues après l'âge de 1 an et sans déficit postcritique), ou de crise survenue dans un contexte d'épilepsie idiopathique connue.
- Le scanner est souvent sollicité en urgence lors d'une première crise convulsive, ou d'une crise convulsive dans un contexte d'épilepsie lésionnelle connue :
  - convulsions fébriles compliquées (> 10 minutes, altération de l'état de conscience) ;
  - déficit neurologique focal ;
  - signes d'hypertension intracrânienne ;
  - altération persistante de l'état de conscience ;
  - fièvre ;
  - traumatisme crânien récent ;
  - chutes à répétition (éthylisme, hydrocéphalie à pression normale) ;
  - hypertension artérielle, diathèses hémorragiques ;
  - aggravation postcritique de l'état clinique global (confusion, vomissements, etc.).
- L'IRM doit être réalisée de façon différée quel que soit le résultat du scanner réalisé en urgence.

OBJECTIFS

Les objectifs du scanner réalisé en urgence sont :

1. identifier la lésion responsable de la crise convulsive,
2. donner des éléments qui auront un impact direct sur la prise en charge immédiate du malade.

PROTOCOLE

▸ CT NON INJECTÉ

- Acquisition volumique et reconstructions multiplanaires (axial, coronal et sagittal).

▸ CT INJECTÉ POUR LE DIAGNOSTIC DE :

- métastase cérébrale ;
- thrombose veineuse cérébrale ;
- anévrisme ou malformation artérioveineuse (hémorragie sous arachnoïdienne- angio CT) ;
- infection.

Dans le cas de la découverte d'un processus expansif d'allure tumorale, l'injection de produit de contraste n'est pas indispensable puisque le bilan préchirurgical de la lésion se fait à l'IRM dans les plus brefs délais.

RÉSULTATS

▸ RÉSULTATS NORMAUX

- Aucune anomalie de densité et pas d'anomalie malformative reconnaissable.
  - **Suspicion d'accident vasculaire cérébral ischémique :** en l'absence de signes précoces (hyperdensité intravasculaire, dédifférenciation substance grise-substance blanche), contrôle CT à 24 h.
  - **Contexte traumatique :** contrôle CT à 24h si persistance de troubles neurologiques.
  - **Contexte infectieux :** indication d'une ponction lombaire.

Partager Le Site www.lemanip.com Tout Est Gratuit

Partager Le Site www.lemanip.com Tout Est Gratuit

▸ EXEMPLES PATHOLOGIQUES

www.lemanip.com

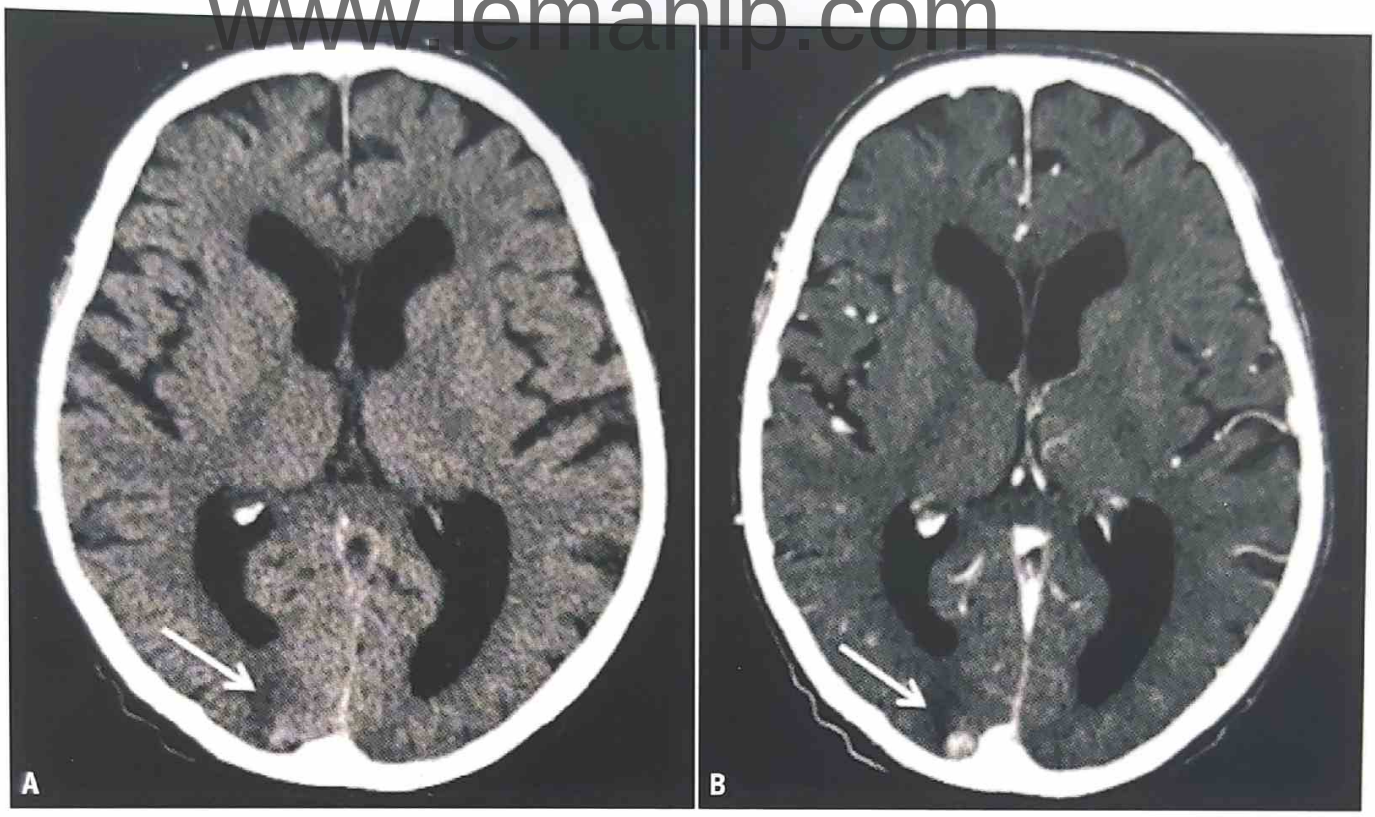

Fig 1. Néoplasie pulmonaire connue avec bilan d'extension initial négatif. Crise convulsive *de novo*. CT sans (**A**) et avec (**B**) injection : métastase corticale occipitale droite (flèches).

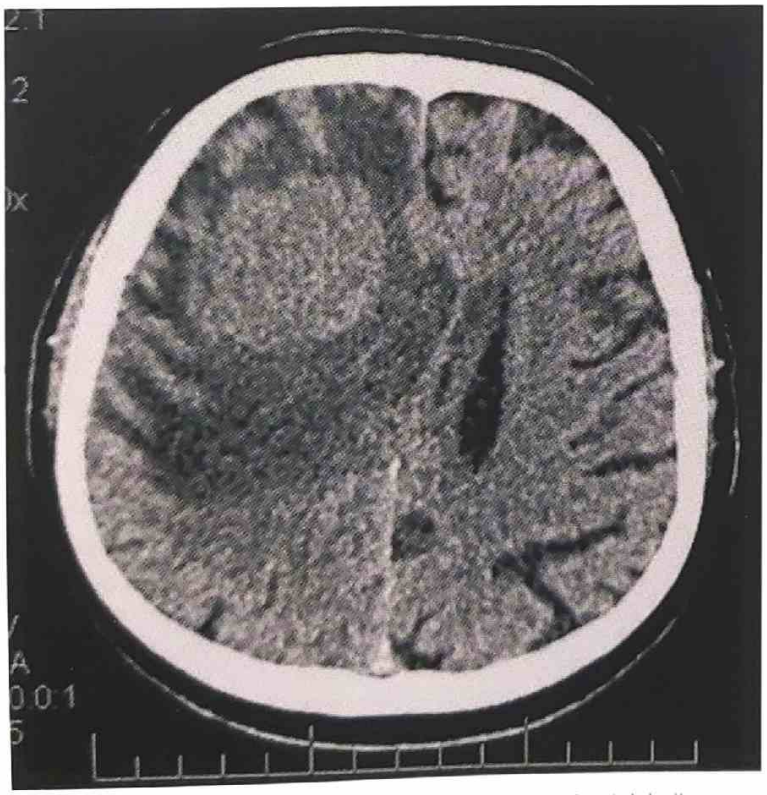

Fig. 2. Première crise convulsive : processus expansif frontal droit avec hypodensité étendue au voisinage, effet de masse majeur sur le cortex et les ventricules, résultant en un engagement sous-falcoriel. Pas de signe d'hémorragie associée. Ces informations sont suffisantes pour orienter la prise en charge immédiate du malade. L'injection n'est pas requise.

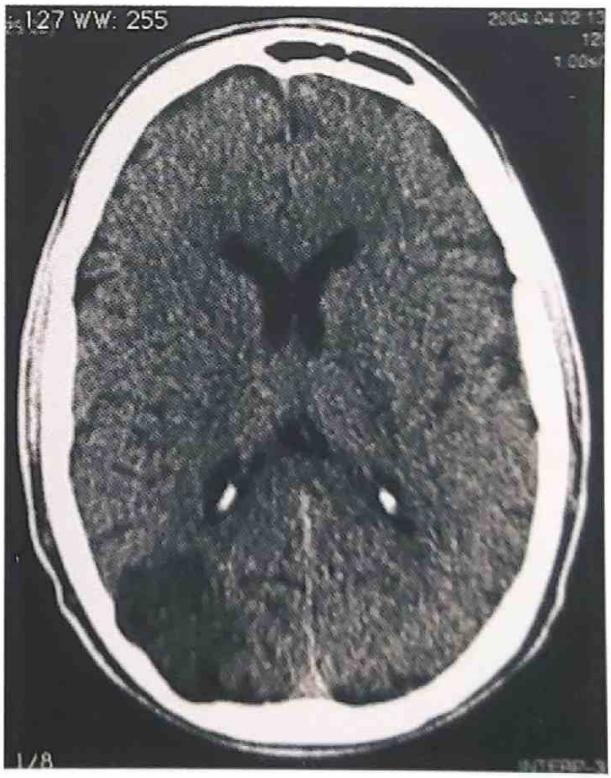

Fig. 3. Crise convulsive chez un jeune épileptique connu mais suivi dans une autre institution. Hypodensité à limites mal définies en région temporale postérieure droite. L'analyse attentive de la jonction entre le parenchyme et l'os montre une empreinte de l'anomalie sur l'os (« scalloping »). Une tumeur dysembryoplasique neuroépithéliale (DNET) peut être suggérée. Aucune injection n'est requise.

Partager Le Site www.lemanip.com Tout Est Gratuit

Partager Le Site www.lemanip.com Tout Est Gratuit

SCANNER EN IMAGERIE NEUROLOGIQUE

→ DIAGNOSTIC DE MORT ENCÉPHALIQUE

www.lemanip.com

GÉNÉRALITÉS

- La mort encéphalique (ME) correspond à une destruction totale et irréversible de l'ensemble des fonctions cérébrales, conséquence d'un arrêt circulatoire encéphalique. Le diagnostic est avant tout clinique et repose sur 3 critères :
  - absence totale de ventilation spontanée,
  - abolition de tous les réflexes du tronc cérébral,
  - absence totale de ventilation spontanée.
- Le caractère irréversible de la destruction encéphalique doit être confirmé en France par un examen paraclinique : EEG, angiographie ou angioscanner cérébral. L'angioscanner est la technique recommandée par l'Agence de la biomédecine pour confirmer l'arrêt circulatoire car simple, rapide et largement disponible.

OBJECTIFS

- **Démontrer la non-opacification de 4 vaisseaux intracérébraux :**
  - 2 artères : segments distaux (M4) des artères cérébrales moyennes ;
  - 2 veines : veines cérébrales internes (signes le plus sensible et le plus spécifique).
- **Sur une acquisition réalisée à 60 secondes** après l'injection intraveineuse de produit de contraste iodé.
- **Dans un délai minimum de 6 heures** entre le diagnostic clinique de ME et l'angioscanner (une opacification résiduelle des artères intracérébrales peut persister quelques heures après les signes cliniques de ME au niveau des branches proximales du polygone de Willis et de la circulation vertébro-basilaire).

PROTOCOLE

- Scanner équipé d'au moins 16 rangées de détecteurs permettant des hélices rapides pouvant s'intégrer au protocole scanner corps entier pour la sélection du donneur.
- Les hélices cérébrales doivent être identiques : même centrage (sus-tentoriel), mêmes paramètres d'acquisition (coupes sub-millimétriques, pitch < 1), mêmes épaisseurs de reconstruction (10 mm), même fenêtrage.
- Déroulement de l'examen :
  - Hélice sans injection (référence).
  - Injection de 2 ml/kg (dose maximale de 120 ml) de produit de contraste par un abord veineux permettant un débit de 3 ml/s, au mieux à l'aide d'un cathlon périphérique posé au pli du coude (20 G minimum) plutôt que par le cathéter central.
  - Hélice cérébrale intermédiaire à 20 secondes après le début d'injection permettant de vérifier le passage intravasculaire du produit de contraste au niveau des artères temporales superficielles. Cette hélice n'est pas indispensable si on utilise la technique du suivi de bolus sur une coupe de référence placée à hauteur de C5-C6 permettant de visualiser l'arrivée du produit de contraste dans les artères carotides communes.
  - Hélice thoraco-abdominopelvien si nécessaire pour caractériser les organes éligibles pour la greffe (poumons, rein, foie, pancréas, intestin, vaisseaux et pelvis).
  - Hélice à 60 secondes après le début d'injection ou après l'arrivée du bolus dans les artères carotides pour le diagnostic de ME (étude des veines cérébrales internes et des artères cérébrales moyennes).

RÉSULTATS

- **Le diagnostic de ME nécessite sur l'hélice réalisée à 60 secondes après injection :**
  - **l'absence d'opacification des deux veines cérébrales internes (coupe passant par le V3)** (Fig. 1a).
  - **l'absence d'opacification bilatérale des branches corticales (M4) des artères cérébrales moyennes (coupe passant par le toit des ventricules latéraux)** (Fig. 1b).
- Une opacification des segments M2 (branches insulaires) et M3 (branches operculaires) des artères cérébrales moyennes est fréquente (Fig. 2) et ne doit pas faire récuser le diagnostic de ME.
- En cas d'opacification unilatérale d'une ou deux branches corticales de l'artère cérébrale moyenne (cas relativement fréquent en cas de craniectomie ou d'embarrure), le diagnostic de mort encéphalique peut être affirmé à condition de s'être assuré de l'absence d'opacification des veines cérébrales internes.
- La conclusion doit être sans ambiguïté et mentionner : « arrêt circulatoire » si les 4 critères sont réunis ou « absence d'arrêt circulatoire » dans le cas contraire.

Partager Le Site www.lemanip.com Tout Est Gratuit

Partager Le Site www.lemanip.com Tout Est Gratuit

www.lemanip.com

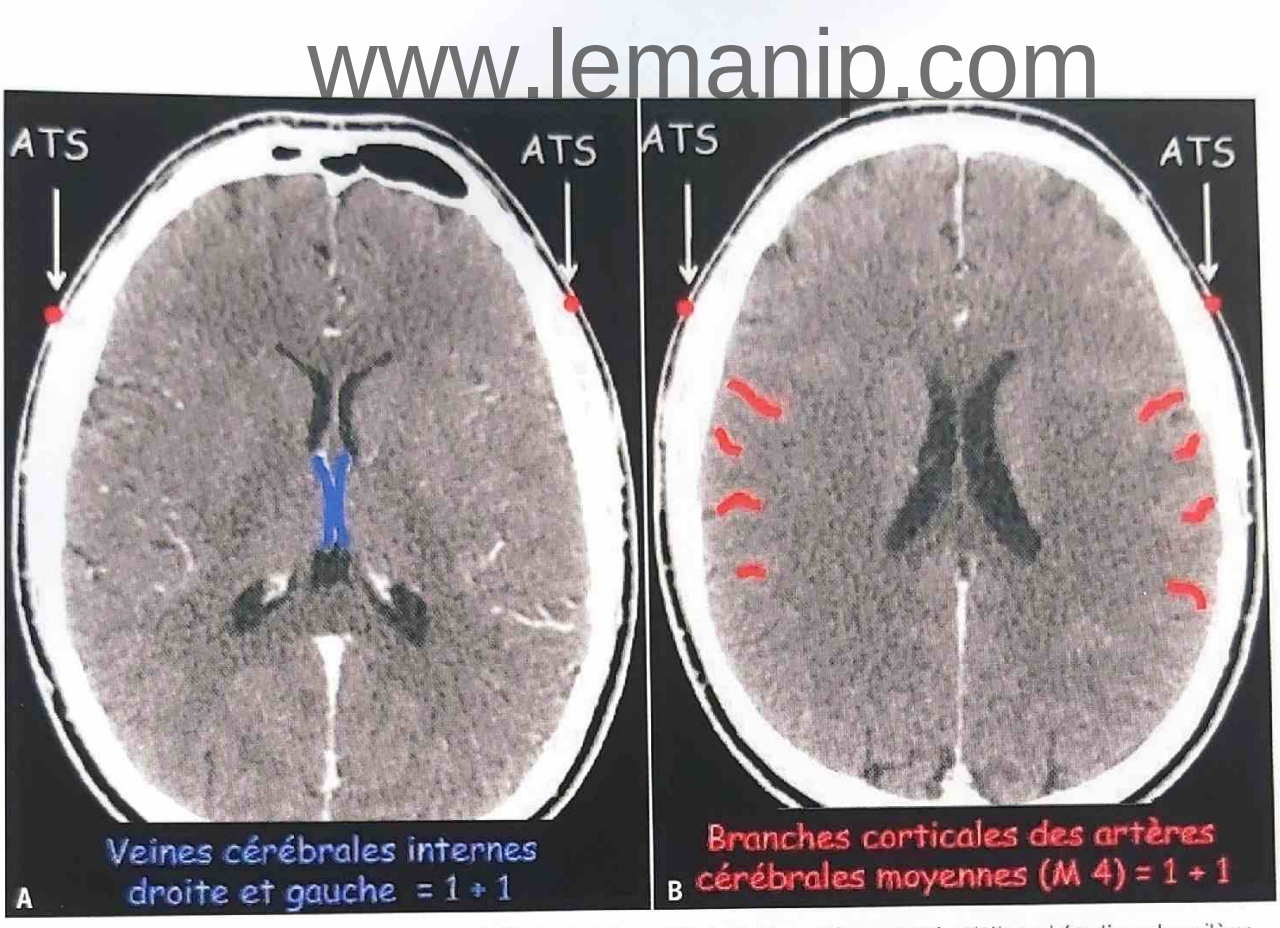

Fig. 1. Coupes scanographiques passant par le V3 (**A**) et le toit des ventricules latéraux (**B**) avec représentation schématique des critères de non-opacification des éléments veineux et artériels à 60 secondes après l'injection. ATS = artères temporales superficielles.

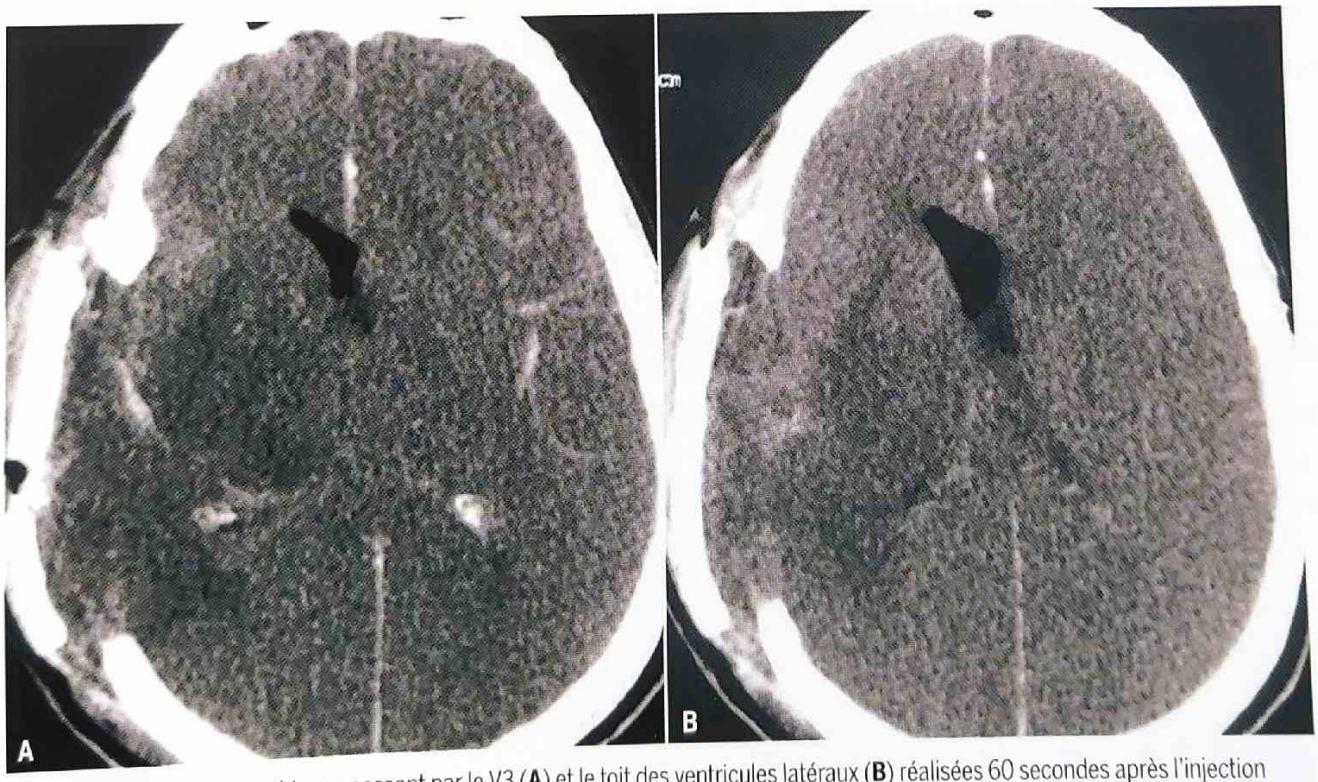

Fig. 2. Coupes scanographiques passant par le V3 (**A**) et le toit des ventricules latéraux (**B**) réalisées 60 secondes après l'injection intraveineuse de 2 ml/kg de produit de contraste iodé chez un sujet en état de mort encéphalique (non-opacification des 4 éléments vasculaires). Les veines cérébrales internes et les branches corticales des artères cérébrales moyennes ne sont pas opacifiées alors que les branches insulaires des artères cérébrales moyennes et les artères cérébrales antérieures sont rehaussées par le produit de contraste.

Partager Le Site www.lemanip.com Tout Est Gratuit

Partager Le Site www.lemanip.com Tout Est Gratuit

SCANNER EN IMAGERIE NEUROLOGIQUE

→ EXPLORATION DES VEINES CÉRÉBRALES EN ANGIOSCANNER – THROMBOSE VEINEUSE

www.lemanip.com

GÉNÉRALITÉS

Indications, circonstances de réalisation

L'angioscanner veineux cérébral est réalisé dans le bilan étiologique de céphalées évocatrices de thrombose veineuse.

Définition

Le diagnostic radiologique repose sur un ou plusieurs éléments :

- une hyperdensité spontanée d'un sinus dural et/ou d'une veine corticale ou d'une veine profonde ;
- un défaut d'opacification sur l'angioscanner ;
- un « épaississement » de la dure-mère du sinus concerné et à proximité, correspondant en fait à la dilatation des veines à proximité de la thrombose.

Autres examens d'imagerie

L'IRM peut être réalisée en urgence à visée étiologique ou pour permettre une évaluation plus précise des complications parenchymateuses.

OBJECTIFS

- Affirmer la présence d'une thrombose veineuse cérébrale.
- Évaluer l'extension et le retentissement sur le réseau veineux.
- Évaluer le retentissement parenchymateux : œdème cortical, suffusion hémorragique, hématome...
- Évoquer les diagnostics étiologiques et différentiels : thrombophlébite infectieuse sur mastoïdite, post-traumatique en regard d'un trait de fracture, méningiome envahissant un sinus, autres malformations vasculaires...
- Confirmer l'évolution favorable sous traitement anticoagulant à court et long terme.

PROTOCOLE

▸ DIAGNOSTIC

▸ **1er temps : protocole scanner encéphalique sans injection, conventionnel.**

▸ **2e temps : protocole angioscanner :**

- 25 mL d'iode concentré à 400 mg/mL ;
- injection à 5 mL/s soit un bolus de 5 secondes pulsé par 25 mL de NaCl à 3,5 ml/s (double pompe) ;
- suivi de bolus au niveau des siphons carotidiens ;
- délai avant acquisition à adapter selon le scanner et le déplacement de table (Fig. 1) ;
- reconstructions multiplanaires, MIP, et volumiques MIP, VR, soustraction osseuse...

▸ **Acquisition optionnelle, conventionnelle, scanner encéphalique après injection**

Évaluation des prises de contrastes (3 minutes) ou veineuse tardive, en injectant la quantité d'iode manquante après l'angioscanner (jusqu'à 100 mL maximum).

▸ SUIVI

▸ Surveillance des complications parenchymateuses (sans injection).

▸ Évaluation de la réponse au traitement anticoagulant, de l'absence d'extension de la thrombose.

RÉSULTATS

▸ COMPTE RENDU

▸ Rechercher une hyperdensité spontanée d'un sinus dural, d'une veine corticale ou profonde.

▸ Rechercher une « ischémie » veineuse : œdème cortico-sous-cortical temporal moyen/fronto-pariétal parasagittal, d'éventuelles pétéchies ou hématome associés.

▸ Sur l'angioscanner, évaluer la qualité de l'opacification (acquisition tardive si besoin).

▸ Évaluer le caractère occlusif complet ou non, l'extension et la dilatation du réseau veineux collatéral.

▸ EXEMPLES NORMAUX ET PATHOLOGIQUES

Partager Le Site www.lemanip.com Tout Est Gratuit

Partager Le Site www.lemanip.com Tout Est Gratuit

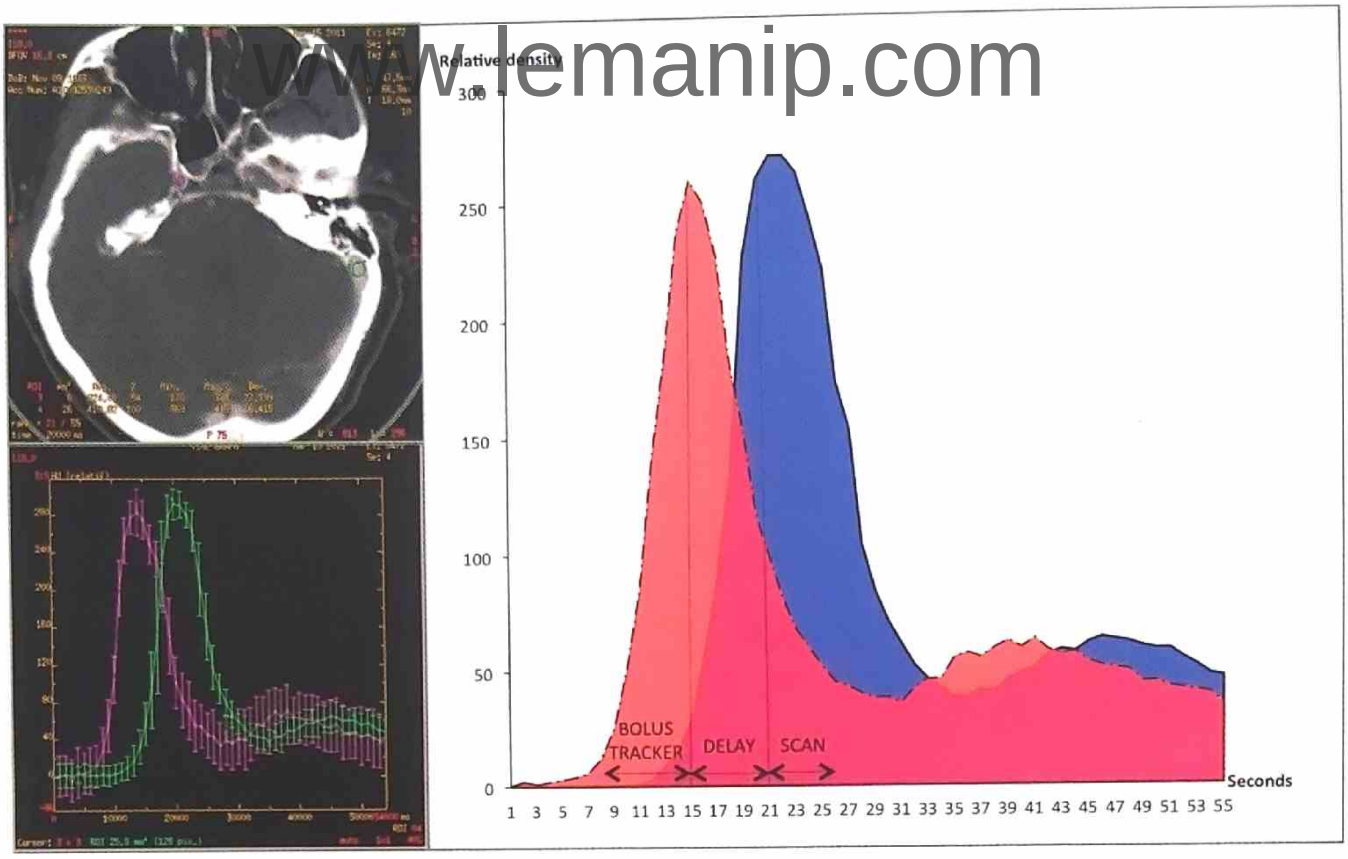

Fig 1. Courbes de rehaussement artériel et veineux du protocole d'injection.
Le rehaussement veineux est maximal, environ 5 secondes après le pic artériel. Il est détecté par suivi de bolus au niveau carotidien.
Si l'acquisition est plus tardive, le rehaussement sera faible ou lié à la recirculation.
Le délai et la durée d'acquisition doivent être compatibles avec la durée du pic de rehaussement, et à adapter selon les capacités temporelles du scanner.

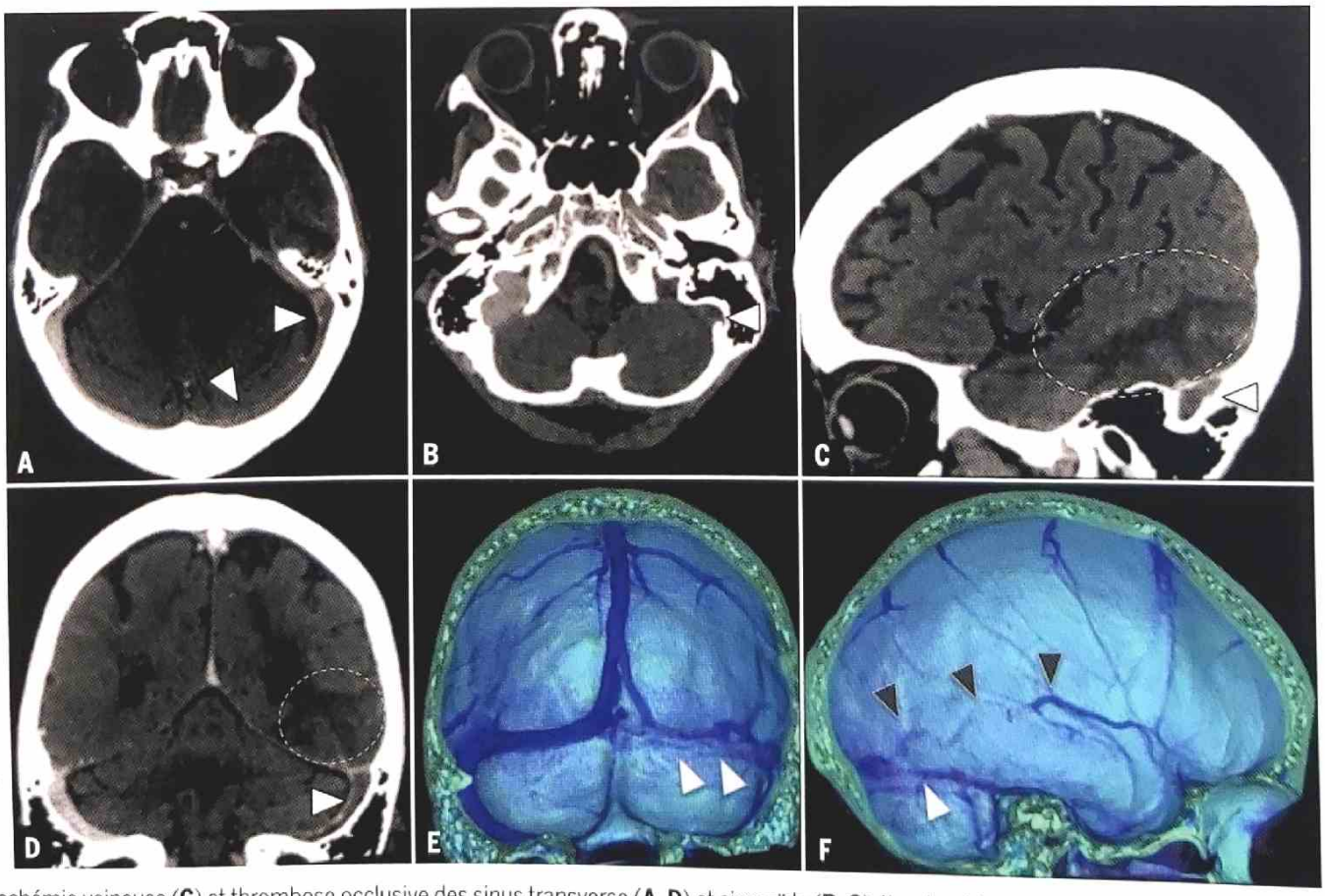

Fig. 2. Ischémie veineuse (**C**) et thrombose occlusive des sinus transverse (**A**, **D**) et sigmoïde (**B**, **C**) étendue à la veine anastomotique inférieure (veine de Labbé) sur les reconstructions 3D endocrâniennes (**F**).

Partager Le Site www.lemanip.com Tout Est Gratuit

Partager Le Site www.lemanip.com Tout Est Gratuit

SCANNER EN IMAGERIE NEUROLOGIQUE

→ EXPLORATION DE LA BASE DU CRÂNE

www.lemanip.com

GÉNÉRALITÉS

La base du crâne est composée de 5 os : les os pairs frontaux et temporaux et les os impairs, l'ethmoïde, le sphénoïde et l'occiput. Ils forment une surface exocrânienne en contact avec les cavités naso-sinusiennes, les orbites et les espaces latéro-cervicaux. La surface endocrânienne est percée de foramens qui permettent le passage des structures vasculo-nerveuses.

Place du scanner avec reconstructions osseuses

Le scanner multiplanaire est l'outil essentiel d'évaluation des structures de la base du crâne pour l'analyse de la matrice osseuse des lésions focales ou diffuses, comme pour le bilan d'extension des lésions tumorales du massif facial et ORL.

Place des autres explorations

- **L'IRM** avec injection de gadolinium est le complément idéal pour l'évaluation de l'atteinte des parties molles, des structures nerveuses et vasculaires.
- **Le Pet-scanner** présente un intérêt dans la pathologie tumorale, notamment dans le bilan des lésions ostéolytiques focales sans néoplasie primitive connue.

RADIOANATOMIE DES PRINCIPAUX FORAMENS DE LA BASE

Partie antérieure de la base du crâne

- **La lame criblée** constitue le plafond de la cavité nasale et permet la transmission de fibres afférentes de la muqueuse nasale vers les bulbes olfactifs.

Partie centrale de la base du crâne

- **Le canal optique** permet le passage du nerf optique et de sa gaine avec l'artère ophtalmique dans l'orbite.
- **La fissure orbitaire supérieure** contient l'ensemble des nerfs oculomoteurs (III, IV, VI), le nerf opthalmique (V1) et la veine ophtalmique supérieure.
- **Le foramen rond, la fente sphéno-palatine et la fissure orbitaire inférieure** contiennent l'artère, la veine et le nerf orbitaire inférieur, une branche du nerf maxillaire.
- **Le foramen ovale** contient le nerf mandibulaire (V3).
- **Le foramen épineux** contient les vaisseaux méningés moyens. Son absence doit faire rechercher la persistance de l'artère stapédienne au niveau du mésotympan.
- **Le canal carotidien** contient le plexus sympathique en plus de l'artère carotide interne et **le canal vidien** contient les vaisseaux du même nom.

Partie postérieure de la base du crâne

- **Le foramen jugulaire** est le lieu de transit des nerfs glosso-pharyngien (IX), vague (X) et accessoire (XI), de l'artère méningée postérieure et du bulbe jugulaire.
- **Le canal hypoglosse** permet le passage du nerf hypoglosse (XII).
- **Le foramen stylo-mastoïdien** permet le passage du nerf facial (VII).

OBJECTIFS

Caractérisation des lésions primitives tumorales et vasculaires

La présence de larges lésions lytiques partiellement calcifiées oriente vers une tumeur maligne telle que le chordome ou le chondrosarcome. Le paragangliome (Fig. 1), dans sa forme jugulaire, s'associe souvent à une zone d'infiltration osseuse hétérogène autour du foramen jugulaire avec un aspect en « sucre mouillé ».

Bilan d'extension osseux et périnerveux des tumeurs des voies aérodigestives supérieures et du massif facial

Une lyse ou une infiltration irrégulière autour des foramens contenant des structures nerveuses dans ce contexte est suspecte de dissémination nerveuse secondaire (Fig. 2).

Maladies ostéodystrophiantes

Le scanner permet de différentier les lésions en « verre dépoli » franchissant les sutures évoquant une dysplasie fibreuse (Fig. 3), d'autres lésions lytiques focales telles que la granulomatose de Wegener ou l'histocytose langherhansienne.

PROTOCOLE

Le scanner se fera toujours avec reconstructions en coupes osseuses inframillimétriques. L'injection est rarement nécessaire dans les bilans de pathologies tumorales quand l'IRM n'est pas contre-indiquée.

RÉSULTATS

- ► L'étude segmentaire de la matrice osseuse ne doit pas occulter l'analyse adjacente des parties molles.
- ► Une bonne connaissance radio-anatomique est un prérequis à l'interprétation d'un scanner de la base du crâne.

Partager Le Site www.lemanip.com Tout Est Gratuit

Partager Le Site www.lemanip.com Tout Est Gratuit

www.lemanip.com

▸ EXEMPLES PATHOLOGIQUES

Fig 1. Exemple de localisation unique d'un paragangliome (*) infiltrant l'os temporal autour de la *pars vascularis* du foramen jugulaire avec un aspect de « sucre mouillé ». Une IRM complémentaire est indiquée pour caractériser la vascularisation lésionnelle et rechercher d'autres localisations.

Fig. 2. Métastase osseuse (*) d'un carcinome indifférencié des voies aérodigestives supérieures, situé juste en avant du foramen ovale. La patiente a consulté avec une névralgie du trijumeau dans le territoire du V3 à droite comme signe inaugural.

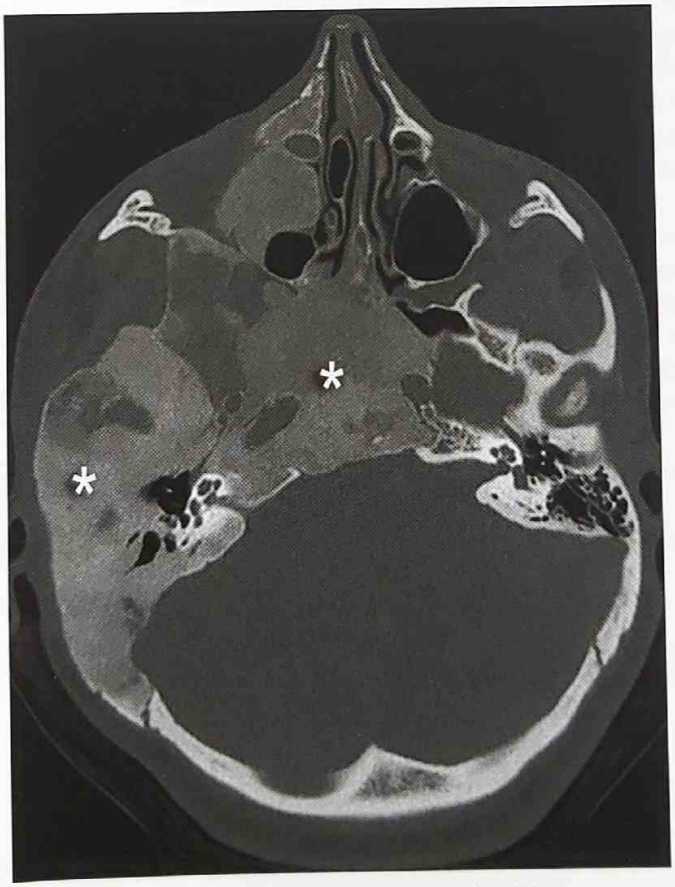

Fig. 3. Exemple d'une dysplasie fibreuse pluriostotique (*) avec une hypertrophie osseuse ayant un aspect en « verre dépoli », touchant notamment l'os temporal droit, le sphénoïde, le maxillaire et le clivus.

Partager Le Site www.lemanip.com Tout Est Gratuit

Partager Le Site www.lemanip.com Tout Est Gratuit

SCANNER EN IMAGERIE NEUROLOGIQUE

→ EXPLORATION D'UNE PATHOLOGIE STÉNO-OCCLUSIVE DES ARTÈRES

www.lemanip.com

GÉNÉRALITÉS

Circonstances habituelles de l'examen

L'examen est classiquement réalisé après un événement neurologique ischémique confirmé ou suspecté, à la recherche d'une sténose ou d'une occlusion artérielle ou d'une dissection des axes artériels cervicaux.

Place éventuelle des autres explorations

La tomodensitométrie et l'imagerie par résonance magnétique ont toutes deux des performances semblables.

OBJECTIFS

- Étude de la morphologie des artères cervico-encéphaliques (sténose, irrégularité).
- Quantification du degré de sténose selon le score NASCET.

Recommandations HAS

Les recommandations HAS dans la prévention vasculaire après un infarctus cérébral ou un accident ischémique transitoire sont rappelées ci-après :

- Sténose comprise entre 70 et 99 % (critères NASCET) : endartériectomie carotidienne chez les patients avec un accident vasculaire cérébral ischémique constitué non invalidant ou un AIT de moins de 6 mois.
- Sténose carotidienne comprise entre 50 et 69 % : endartériectomie carotidienne possible en prenant en considération certaines caractéristiques du patient et de l'accident ischémique cérébral. Le bénéfice est plus important chez les hommes, chez les patients de plus de 75 ans et, en cas d'AIT, chez les patients avec symptômes hémisphériques.
- Sténose pseudo-occlusive : bénéfice de l'endartériectomie carotidienne incertain.
- Sténose de la carotide interne < 50 % : pas d'indication chirurgicale.

PROTOCOLE

Conditionnement du patient

- Vérifier l'absence de contre-indication à l'injection de produit de contraste iodé.
- Recommander au patient de ne pas déglutir pendant l'acquisition.
- Avertir le patient de la sensation de chaleur qui peut résulter de l'injection en bolus.

Champ d'exploration lors de l'exploration artérielle

- Axes artériels cervicaux : champ d'acquisition étendu de la crosse de l'aorte au vertex.
- Polygone artériel de Willis seul : champ d'acquisition étendu de C2 jusqu'au vertex (sténose intracrânienne, bilan d'hémorragie sous-arachnoïdienne, recherche de malformation artérioveineuse).

Positionnement de l'acquisition de suivi de bolus

- Axes artériels cervicaux : positionnement de l'acquisition de suivi de bolus sur la crosse aortique.
- Polygone artériel de Willis : positionnement de l'acquisition de suivi de bolus sur les artères carotides internes, à hauteur de l'os hyoïde.

Conditions particulières de l'injection du produit de contraste

- Injection de produit de contraste en bolus (*e.g.* chez l'adulte : 80 ml à 4 ml/s).

Séquences réalisées

- 1) Acquisition spiralée avant injection d'un volume comprenant la jonction crânio-cervicale jusqu'au vertex.
- 2) Acquisition spiralée au décours immédiat de l'injection de produit de contraste en bolus, au temps artériel.
- 3) Acquisition spiralée après injection d'un volume comprenant la jonction crânio-cervicale jusqu'au vertex.

Reconstructions

- Reconstruction de l'acquisition artérielle en MIP dans les 3 plans, sur le polygone de Willis (épaisseur de 8 à 15 mm).
- Reconstruction axe par axe.

RÉSULTATS

RÉSULTATS NORMAUX

- Critère de qualité : visualisation des troncs artériels.
- Reconstruction et analyse axe par axe.
- Recherche de variantes anatomiques de la normale.
- Analyse de la crosse aortique.

SCORE NASCET

- L'évaluation du degré de sténose doit être mentionnée dans le compte-rendu (Fig. 1 et Fig. 2).

Référence

[1] http://www.has-sante.fr/portail/jcms/c_1252051/fr/prevention-vasculaire-apres-un-infarctus-cerebral-ou-un-accident-ischemique-transitoire

Partager Le Site www.lemanip.com Tout Est Gratuit

Partager Le Site www.lemanip.com Tout Est Gratuit

www.lemanip.com

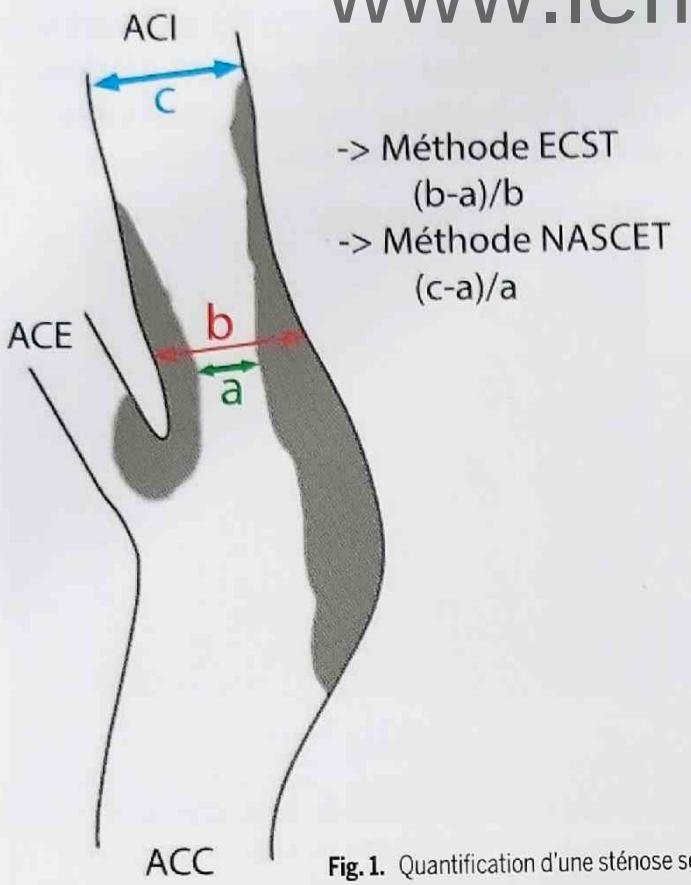

Fig. 1. Quantification d'une sténose selon les méthodes NASCET et ECST.

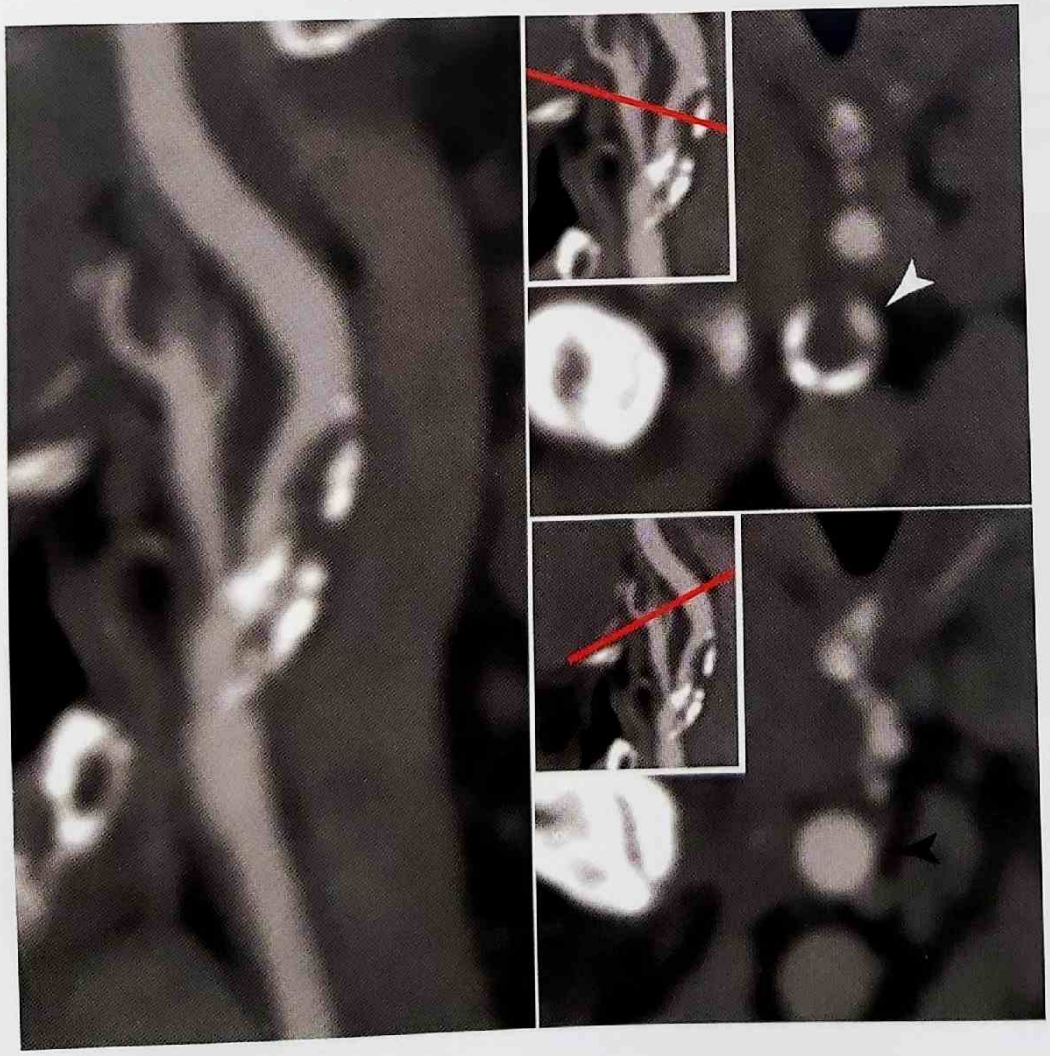

Fig. 2. Sténose athéromateuse de l'artère carotide interne gauche (tête de flèche blanche) estimée à 70 % selon la méthode NASCET. Le diamètre de référence pour le calcul du score NASCET est mesuré en aval de la sténose (tête de flèche noire).

Partager Le Site www.lemanip.com Tout Est Gratuit

Partager Le Site www.lemanip.com Tout Est Gratuit

SCANNER EN IMAGERIE OSTÉO-ARTICULAIRE

→ MESURES À RÉALISER AVANT PROTHÈSE INVERSÉE D'ÉPAULE

www.lemanip.com

GÉNÉRALITÉS

- Les deux mesures utiles en préopératoire de prothèse d'épaule sont la version de la glène et la torsion humérale.
- La pose d'une prothèse inversée consiste à maintenir une rétroversion entre 0 et 10° pour éviter les descellements précoces.

OBJECTIF

Permettre la mesure de la version glénoïdienne et de la torsion humérale afin d'aider le chirurgien à planifier le geste opératoire.

PROTOCOLE

- Scanner sans injection centré sur l'épaule, patient en décubitus, bras le long du corps en rotation neutre. Bras controlatéral au-dessus de la tête, épaule étudiée le plus près possible du centre de la table.
- Intégrer **la scapula, la tête humérale et le coude en entier** dans le champ d'exploration. Une boîte d'acquisition ou deux (mêmes positions X et Y).
- Reconstructions en coupes axiales perpendiculaires au grand axe de la scapula.

MESURE DE LA VERSION GLÉNOÏDIENNE

- **Méthode de Friedman (méthode de référence) :**
  - Choisir la coupe axiale passant par le centre de la glène.
  - Mesurer l'angle défini par la ligne glénoïdale joignant les extrémités de la glène et la ligne perpendiculaire à l'axe de la scapula.

Avantage
Facile à réaliser, elle est la méthode de référence

Inconvénient
Elle nécessite l'exploration de la scapula dans son intégralité, elle n'est donc pas mesurable a posteriori sur un scanner d'épaule standard

Valeurs normales entre 0° et −8°. Il s'agit d'une rétroversion.

- **Méthode de la voûte :**
  - Choisir la coupe axiale passant par le centre de la glène.
  - Mesurer l'angle défini par la ligne glénoïdale et la ligne perpendiculaire à l'axe de la voûte.

Avantages
Facile à réaliser, elle peut être faite sur un scanner d'épaule standard. Elle n'est pas sensible aux variations d'angulation du corps de la scapula

Inconvénients
Elle est variable selon la hauteur de la glène.
Elle a tendance à majorer la rétroversion

Pour les deux méthodes : on ne tient pas compte des ostéophytes.

Partager Le Site www.lemanip.com Tout Est Gratuit

Partager Le Site www.lemanip.com Tout Est Gratuit

www.lemanip.com

▸ MESURE DE LA TORSION HUMÉRALE

- Mesure de l'angle formé par la tête humérale et l'horizontale : angle 1.
- Mesure de l'angle formé par l'axe épicondyle-épitrochlée et l'horizontale : angle 2.
- Rétroversion humérale = angle 1 – angle 2.

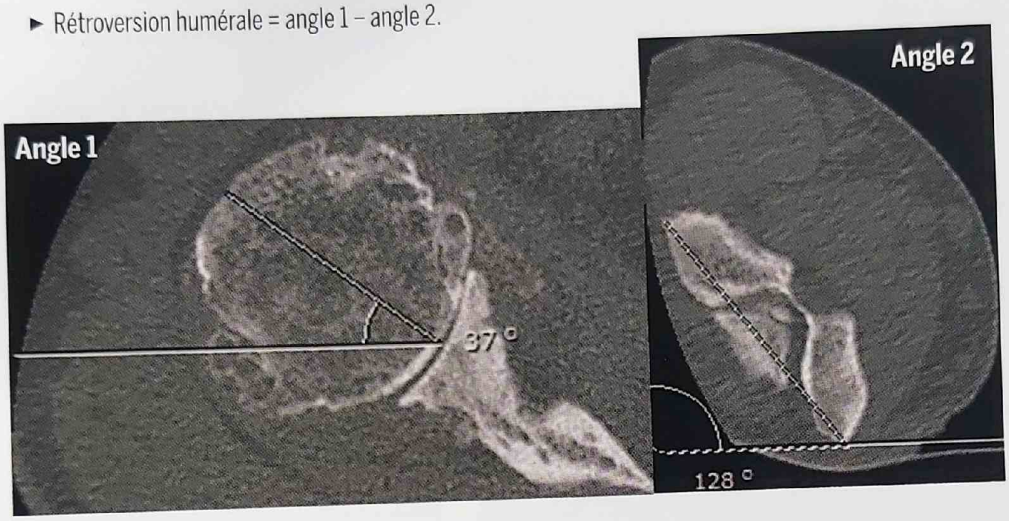

NB : un logiciel de calcul automatisé basé sur un référentiel 3D est utilisé par certaines équipes chirurgicales pour planifier le geste opératoire. Il nécessite lui aussi l'acquisition en scanner de la scapula et de l'humérus en totalité.

Partager Le Site www.lemanip.com Tout Est Gratuit

Partager Le Site www.lemanip.com Tout Est Gratuit

www.lemanip.com

SCANNER EN IMAGERIE OSTÉO-ARTICULAIRE

→ ANGLE CRITIQUE DE L'ÉPAULE

GÉNÉRALITÉS

- L'angle critique de l'épaule est un indicateur de pathologies dégénératives de l'épaule. Il est réalisable au scanner comme en radiographie.
- Supérieur à 35°, il est associé aux ruptures dégénératives de la coiffe des rotateurs.
- Inférieur à 30°, il est associé à l'omarthrose.
- Il présente l'avantage de combiner deux mesures : l'extension latérale de l'acromion et l'inclinaison de la glène.

OBJECTIF

Permettre la mesure de l'angle critique de l'épaule et fournir ainsi un indicateur pronostique.

PROTOCOLE

- Scanner sans injection centré sur l'épaule, patient en décubitus, bras le long du corps en supination. Bras controlatéral au-dessus de la tête, épaule étudiée le plus près possible du centre de la table.
- Reconstructions en coupes axiales perpendiculaires au grand axe de la scapula.
- Choix du plan frontal oblique passant par le grand axe vertical de la glène et le point le plus latéral de l'acromion.
- Le plan obtenu passe donc par trois points : les bords supérieur et inférieur de la glène, et le point le plus latéral de l'acromion.

MESURE DE L'ANGLE CRITIQUE DE L'ÉPAULE

- Angle défini entre :
  - la ligne joignant les bords supérieur et inférieur de la glène, passant par le centre de la glène ;
  - la ligne joignant le bord inférieur de la glène et le point le plus latéral de l'acromion.
- Cette mesure est plus simple en radiographie standard (cliché de face), mais peut être réalisée de façon fiable en scanner. Elle est également réalisable en IRM en reportant les deux lignes dans un même plan.

Partager Le Site www.lemanip.com Tout Est Gratuit

Partager Le Site www.lemanip.com Tout Est Gratuit

www.lemanip.com

RÉSULTATS

▸ RÉSULTATS NORMAUX

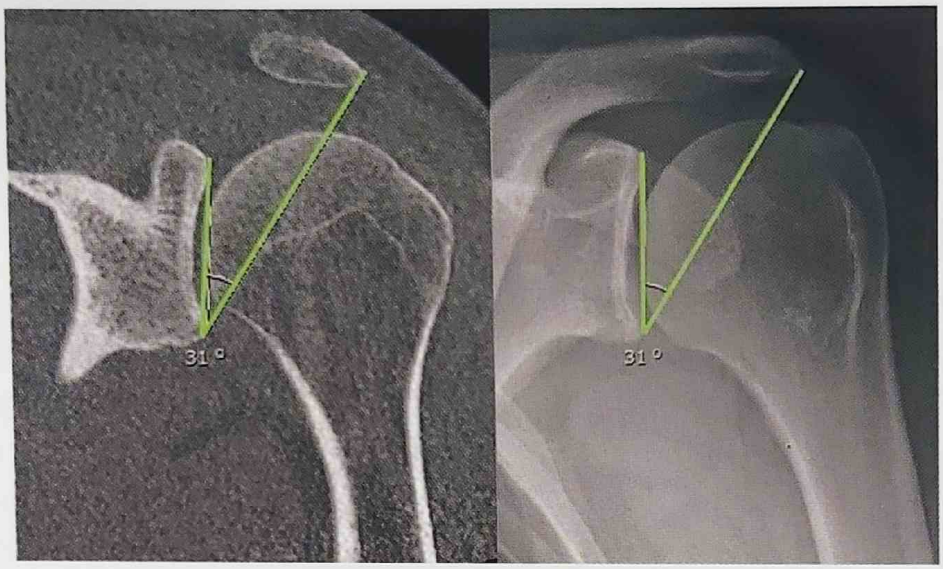

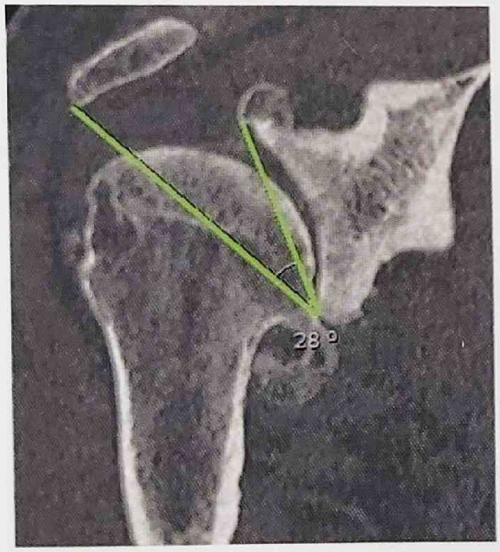

Fig. 2. Omarthrose. Angle critique de l'épaule inférieur à 30°.

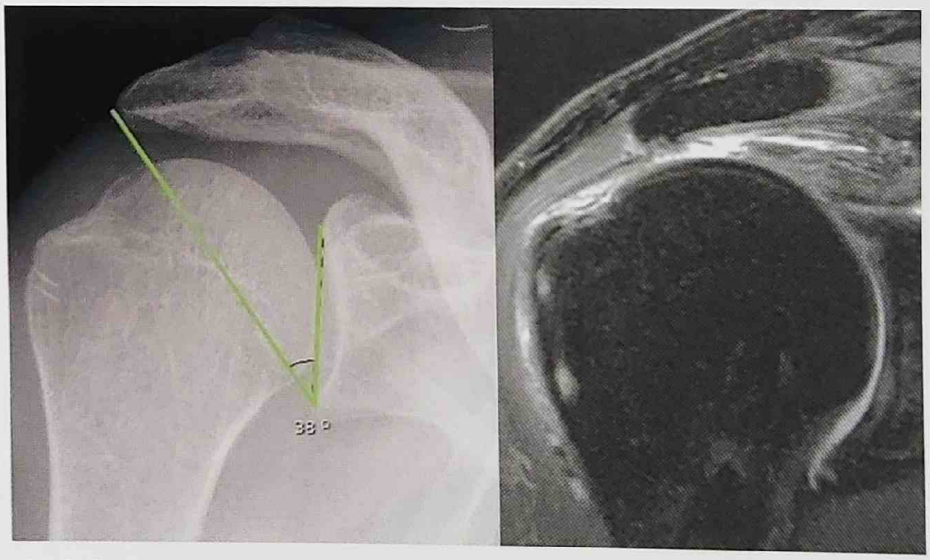

Fig. 3. Rupture transfixiante du supra-épineux. Angle critique de l'épaule supérieur à 35°.

Partager Le Site www.lemanip.com Tout Est Gratuit

Partager Le Site www.lemanip.com Tout Est Gratuit

SCANNER EN IMAGERIE OSTÉO-ARTICULAIRE

→ ANGLE DE NÖTZLI

www.lemanip.com

GÉNÉRALITÉS

L'angle α de Nötzli est un outil diagnostique du conflit fémoro-acétabulaire par effet came, responsable de coxarthrose précoce et de lésions labrales chez les sportifs.

OBJECTIF

Permettre la mesure de l'angle α de Nötzli dans le bilan d'un conflit fémoro-acétabulaire.

PROTOCOLE

- Scanner sans injection centré sur la hanche, patient en décubitus.
- Reconstructions en coupes axiales obliques parallèles à l'axe du col fémoral.
- Choix du plan axial oblique : passant par le centre du col.

MESURE DE L'ANGLE α DE NÖTZLI

- **Méthode classique**
  - Tracer une ligne passant par le milieu de la tête et du col.
  - Tracer une ligne joignant le centre de la tête fémorale et la jonction cervico-céphalique.
  - L'angle formé par ces deux lignes correspond à l'angle de Nötzli.

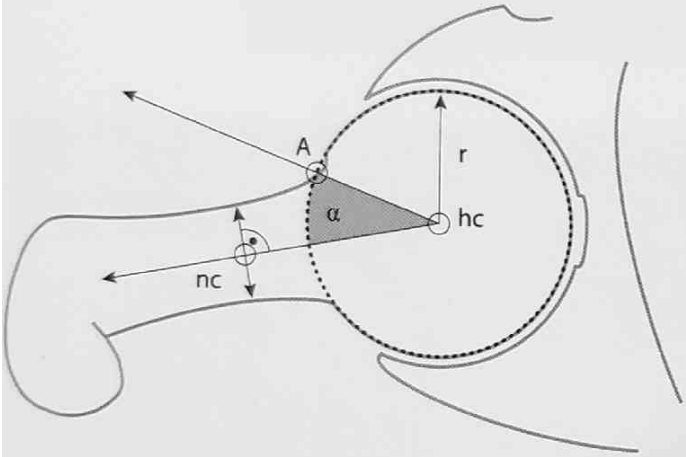

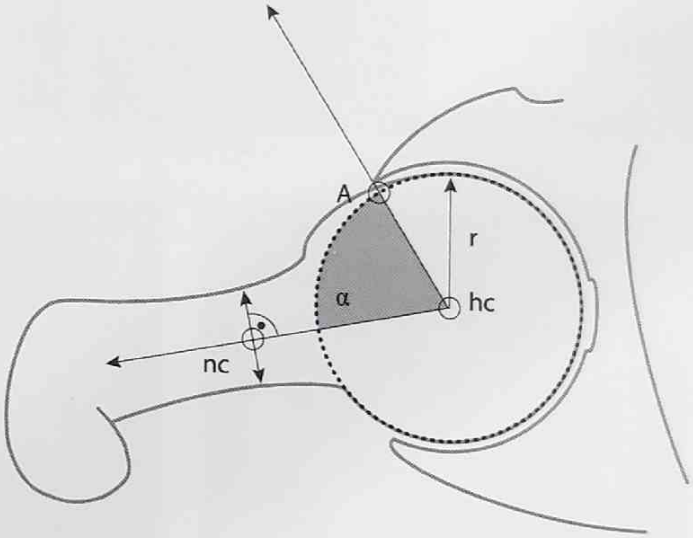

D'après **Nötzli H.P.** J. Bone Joint Surg. 2002

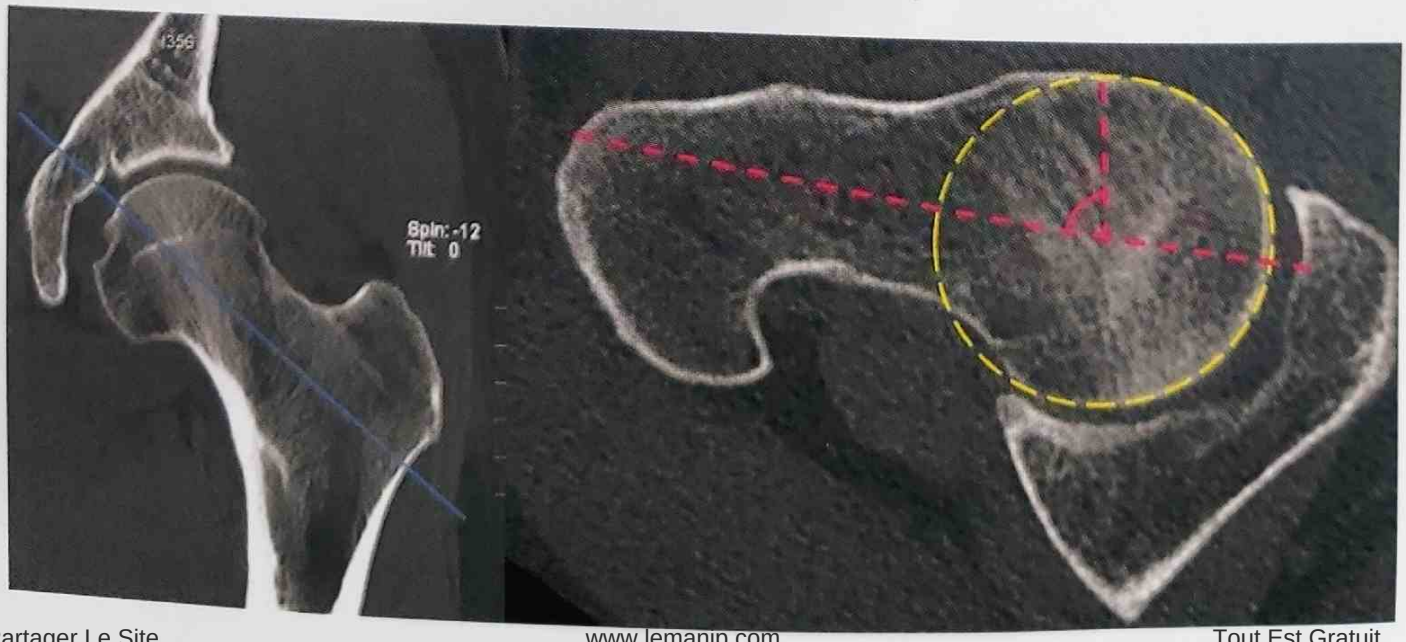

Partager Le Site www.lemanip.com Tout Est Gratuit

Partager Le Site www.lemanip.com Tout Est Gratuit

www.lemanip.com

▸ **Méthode radiaire**

- Tracer une ligne entre le centre de la tête fémorale et le point où la distance entre le centre de la tête fémorale et le cercle contourant la tête fémorale est supérieure au rayon du cercle.
- Tracer une ligne dans l'axe du col du fémur passant par le centre de la fémorale et le centre du col du fémur à son point le plus étroit.
- L'angle formé par ces deux lignes correspond à l'angle de Nötzli. Cette méthode est applicable en scanner comme en IRM.

RÉSULTATS

▸ RÉSULTATS NORMAUX

- Angle < 50° = normal
- Angle ≥ 55° = effet came
- La valeur seuil est discutée, elle ne constitue pas un argument formel en faveur du diagnostic de conflit fémoro-acétabulaire.

▸ EXEMPLE PATHOLOGIQUE

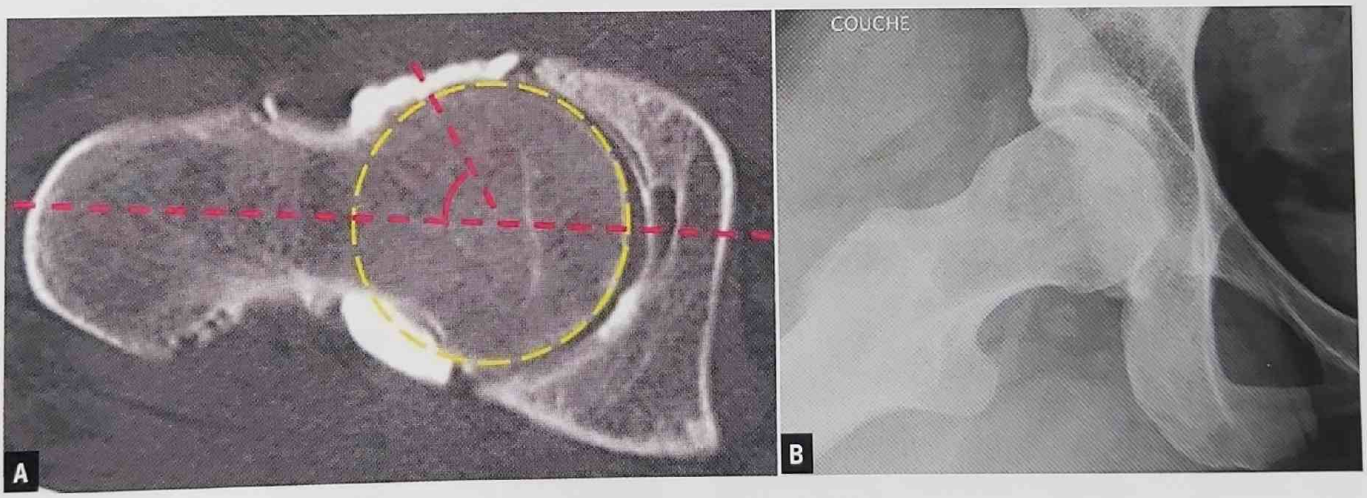

Conflit fémoro-acétabulaire par effet came :
(**A**) Angle de Nötzli : 56°.
(**B**) Incidence de Dunn : absence d'offset à la jonction tête-col.

Partager Le Site www.lemanip.com Tout Est Gratuit

Partager Le Site www.lemanip.com Tout Est Gratuit

GÉNÉRALITÉS

- Le bilan d'une prothèse totale de hanche (PTH) douloureuse doit comprendre la mesure de version des pièces prothétiques.
- L'orientation de la cupule est un facteur essentiel de stabilité d'une PTH.

www.lemanip.com

OBJECTIF

Permettre la mesure de version des pièces prothétiques.

PROTOCOLE

- Scanner du bassin sans injection, patient en décubitus, membres inférieurs en extension, bassin de face sans rotation ni bascule, en rotation neutre.
- Reconstructions en coupes axiales et frontales.
- **MESURE DE L'ANGLE DE VERSION DE LA PIÈCE COTYLOÏDIENNE**
  - **Dans le plan axial = antéversion de la cupule**
    - Choisir le plan axial passant par le centre de la pièce cotyloïdienne.
    - Tracer la perpendiculaire à la ligne bi-sciatique, passant par les deux épines sciatiques.
    - Tracer la ligne joignant les extrémités antérieure et postérieure de la cupule.
    - L'angle formé par ces deux lignes correspond à l'angle d'antéversion cotyloïdienne.

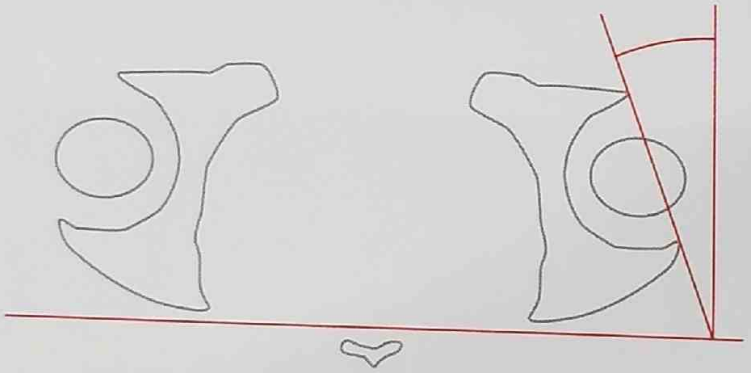

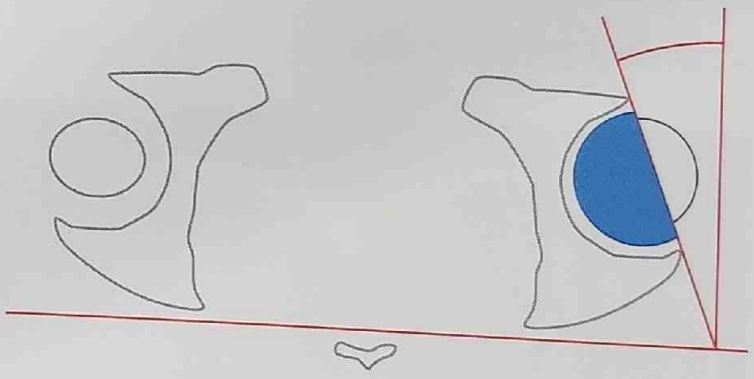

  - **Dans le plan frontal = inclinaison de la cupule**
    - Choisir le plan frontal passant par le centre de la pièce cotyloïdienne.
    - Tracer la ligne horizontale passant par le point inférieur de la pièce cotyloïdienne.
    - Tracer la ligne passant par les extrémités supérieure et inférieure de l'implant cotyloïdien.
    - L'angle formé par ces deux lignes correspond à l'angle de version dans le plan frontal.

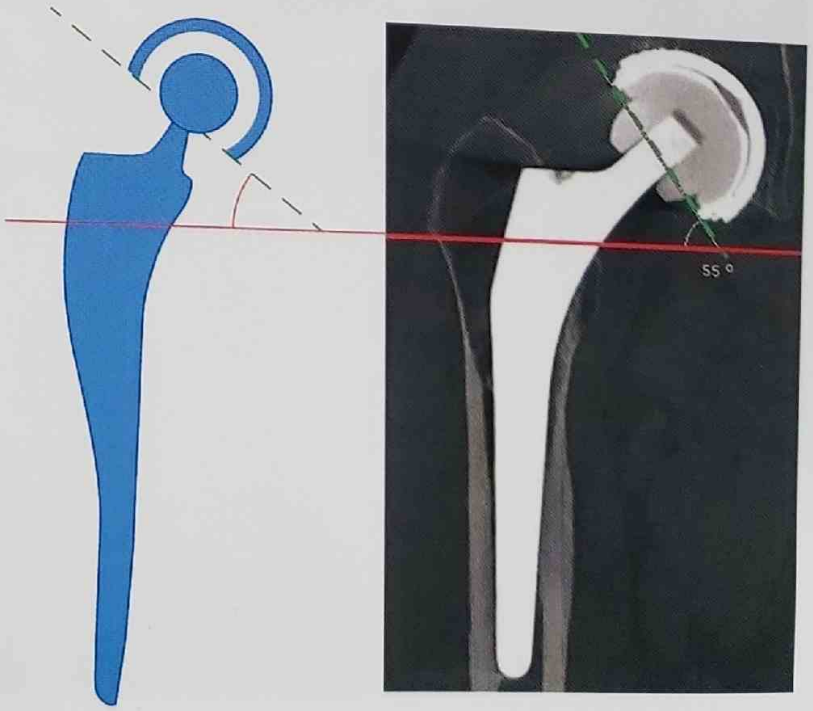

Partager Le Site www.lemanip.com Tout Est Gratuit

Partager Le Site www.lemanip.com Tout Est Gratuit

www.lemanip.com

▸ MESURE DE L'ANGLE D'ANTÉVERSION DE LA PIÈCE FÉMORALE

- Elle nécessite l'addition de deux coupes axiales. C'est l'angle entre l'axe du col fémoral et l'axe bicondylien postérieur.
- Mesure de l'angle formé par la ligne passant par l'axe du col prothétique et l'horizontale : angle 1.
- Mesure de l'angle formé par la ligne passant par la corticale postérieure des deux condyles fémoraux (ligne bi-condylienne) et l'horizontale : angle 2.
- Version de la pièce fémorale = angle 1 – angle 2.

- Les mesures d'antéversion du col fémoral et du cotyle prothétiques sont réalisables en radiographie standard comme avec le système EOS®, avec l'avantage pour ce dernier d'intégrer l'arthroplastie dans le complexe spino-pelvi-fémoral en charge et de diminuer la dose d'irradiation d'un facteur 6 à 10.

RÉSULTATS

▸ RÉSULTATS NORMAUX

- Antéversion : 15 ± 10°
  - Un défaut d'antéversion expose d'une part au risque de conflit avec le tendon iliopsoas, par saillie antérieure, et d'autre part au risque de luxation postérieure.
  - Un excès d'antéversion induit un risque de luxation antérieure.
- Inclinaison : 40 ± 10°
  - Un défaut d'inclinaison expose à une limitation de l'abduction de hanche.
  - Un excès d'inclinaison expose au risque de luxation.
- Antéversion du col fémoral : 10°

▸ EXEMPLES PATHOLOGIQUES

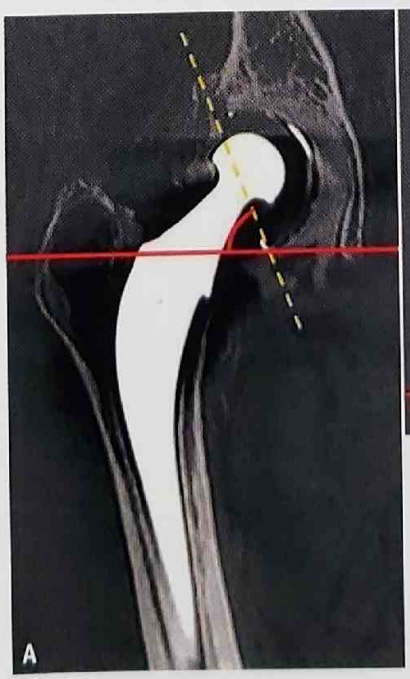

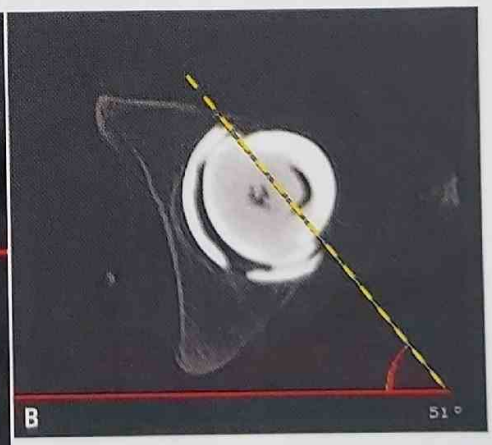

(**A**) Verticalisation de la cupule (inclinaison > 50°).
(**B**) Antéversion excessive de la cupule (> 25°).

Partager Le Site www.lemanip.com Tout Est Gratuit

Partager Le Site www.lemanip.com Tout Est Gratuit

www.lemanip.com

GÉNÉRALITÉS

- Il existe 3 types principaux de prothèses d'épaule :
  - prothèse humérale simple, conservant la glène du patient ;
  - prothèse totale d'épaule, indiquée dans l'omarthrose à coiffe des rotateurs conservée, l'ostéonécrose... ;
  - prothèse totale inversée, indiquée dans l'omarthose à coiffe rompue ou dans les ruptures massives de coiffe.
- Le scanner est utile pour vérifier le positionnement des pièces prothétiques, rechercher des complications (descellement, collection...), une rupture secondaire de la coiffe (arthro-scanner) et évaluer l'état musculaire.

OBJECTIFS

- Étudier le positionnement des pièces prothétiques.
- Étudier l'os périprothétique.
- Étudier les parties molles périprothétiques (muscles, collections...).

PROTOCOLE

▸ PROTOCOLE CLASSIQUE

- Position du patient : décubitus dorsal, bras en rotation indifférente, épaule abaissée, bras controlatéral au-dessus de la tête.
- Acquisition axiale de la face supérieure de l'épaule à la partie distale de la prothèse (ciment éventuel inclus).
- Paramètres d'exposition adaptés (kV et mAs élevés).
- Champ de vue suffisant pour inclure la scapula.
- Reconstructions dans les 3 plans centrées sur la pièce glénoïdienne et la pièce humérale à filtre dur et sur la fenêtre osseuse (Fig. 1) :
  - coupes frontales parallèles à l'écaille de la scapula ;
  - coupes sagittales perpendiculaires aux précédentes ;
  - coupes axiales.
- Reconstructions sagittales et axiales en filtre parties molles pour étude de la trophicité des muscles (Fig. 2).

▸ PROTOCOLE ADDITIONNEL POUR ANALYSE DE LA GLÈNE ET DE LA PIÈCE GLÉNOÏDIENNE

- Position du patient : décubitus latéral ou ¾ oblique, bras en abduction et antépulsion au-dessus de la tête.
- Reconstructions dans les 3 plans centrées sur la glène (Fig. 3) à filtre dur et fenêtre haute et large.

▸ PROTOCOLE ARTHROSCANNER

- Ponction articulaire (aseptie ++++).
- Prélèvement d'un éventuel liquide d'épanchement intra-articulaire ou lavage articulaire pour analyse (tubes à hémoculture aéro- et anaérobie, tube sec).
- Injection intra-articulaire sous scopie de produit de contraste pur.
- Positionnement du patient sur la table du scanner, bras le long du corps.
- Reconstructions dans les 3 plans de l'espace.
- Reconstructions parties molles coupes axiales et sagittale en Y.

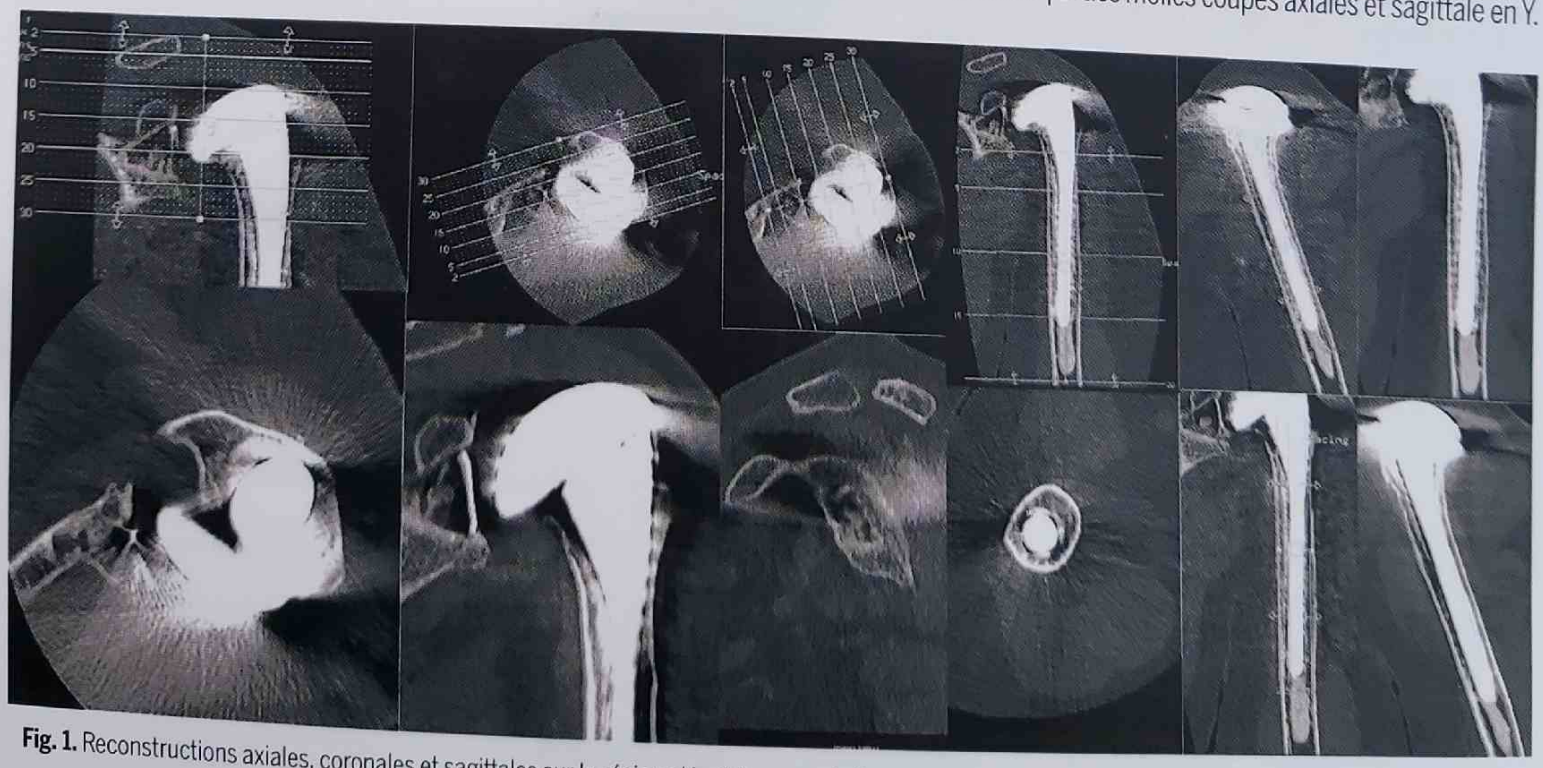

Fig. 1. Reconstructions axiales, coronales et sagittales sur la région glénoïdienne, puis l'humérus.

Partager Le Site www.lemanip.com Tout Est Gratuit

Partager Le Site www.lemanip.com Tout Est Gratuit

www.lemanip.com

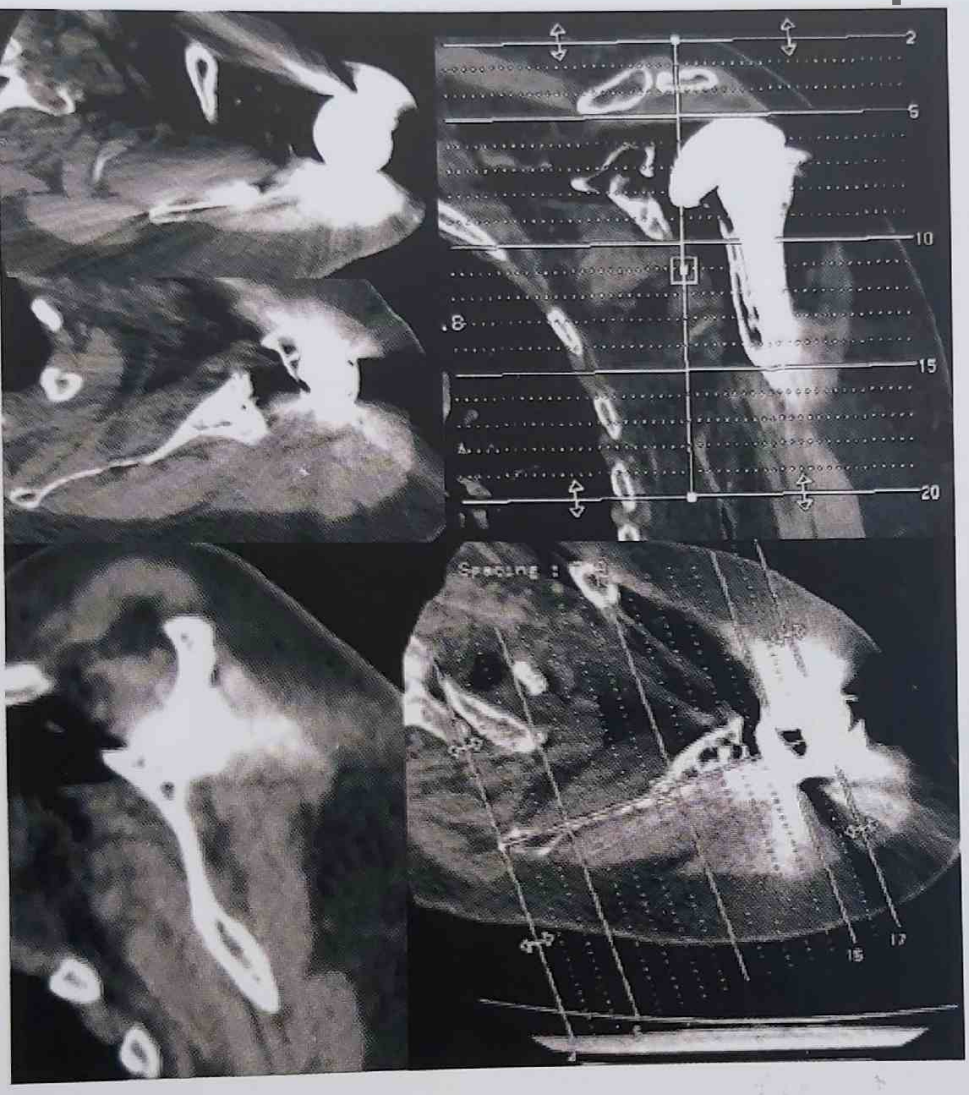

Fig. 2. Études des muscles, sur des reconstructions axiales et sagittales, en fenêtrage parties molles.

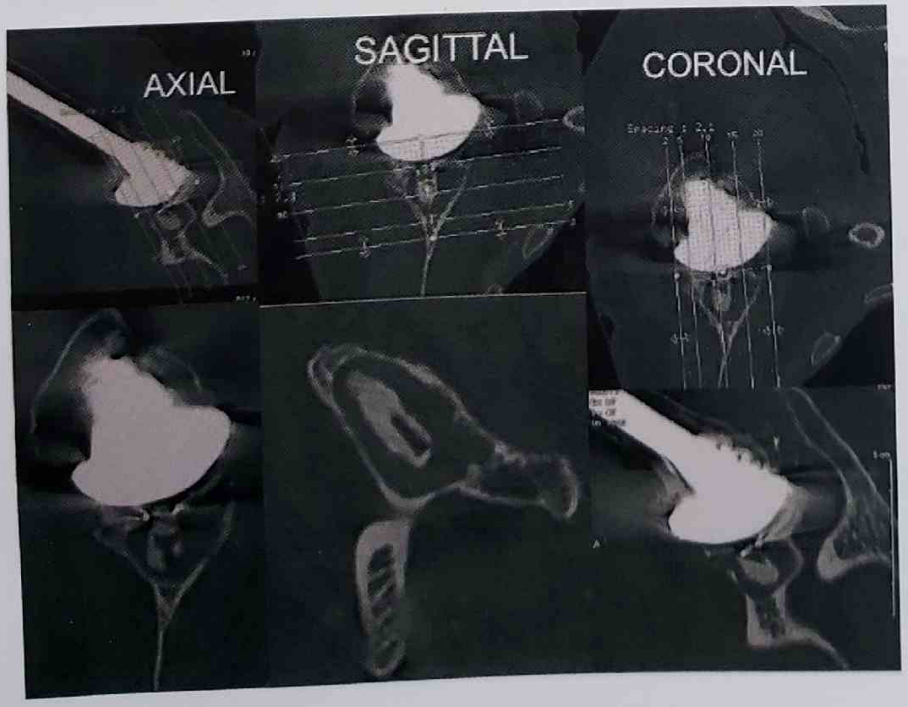

Fig. 3. Protocole « spécial glène » bras au-dessus de la tête.

Partager Le Site www.lemanip.com Tout Est Gratuit

Partager Le Site www.lemanip.com Tout Est Gratuit

SCANNER EN IMAGERIE OSTÉO-ARTICULAIRE

→ PROTHÈSE D'ÉPAULE (suite)

www.lemanip.com

L'utilisation de scanners dotés d'une technologie permettant la réduction des artéfacts métalliques et de l'irradiation doit être privilégiée, en particulier pour l'analyse des parties molles périprothétiques.

RÉSULTATS

Rechercher :

- **Un liseré os/ciment périprothétique.** Il est fréquent (80 % des cas à 10 ans). S'il reste fin, et n'est pas évolutif, il n'est pas nécessairement pathologique. À surveiller.
- **Une ostéolyse périprothétique** (liseré large ou évolutif) **ou un granulome.** L'ostéolyse est due aux débris d'usure de la prothèse (surtout polyéthylène), évide l'os spongieux et peut s'étendre aux corticales. Le liseré large signe le descellement de la prothèse. Le granulome peut motiver son remplacement (Fig. 4) et poser d'importants problèmes techniques au chirurgien.
- **Une collection liquidienne.** Elle sera mieux analysée sur un scanner utilisant des algorithmes de reconstruction qui diminuent les artéfacts métalliques.
- **Une rupture de coiffe.** L'arthroscanner permet un prélèvement à visée bactériologique, évalue la continuité de la coiffe et analyse le cartilage glénoïdien en cas de prothèse humérale simple (Fig. 5).
- **Une anomalie de la trophicité musculaire.** Les critères sont les mêmes que dans un arthroscanner d'épaule sans prothèse (Fig. 6).

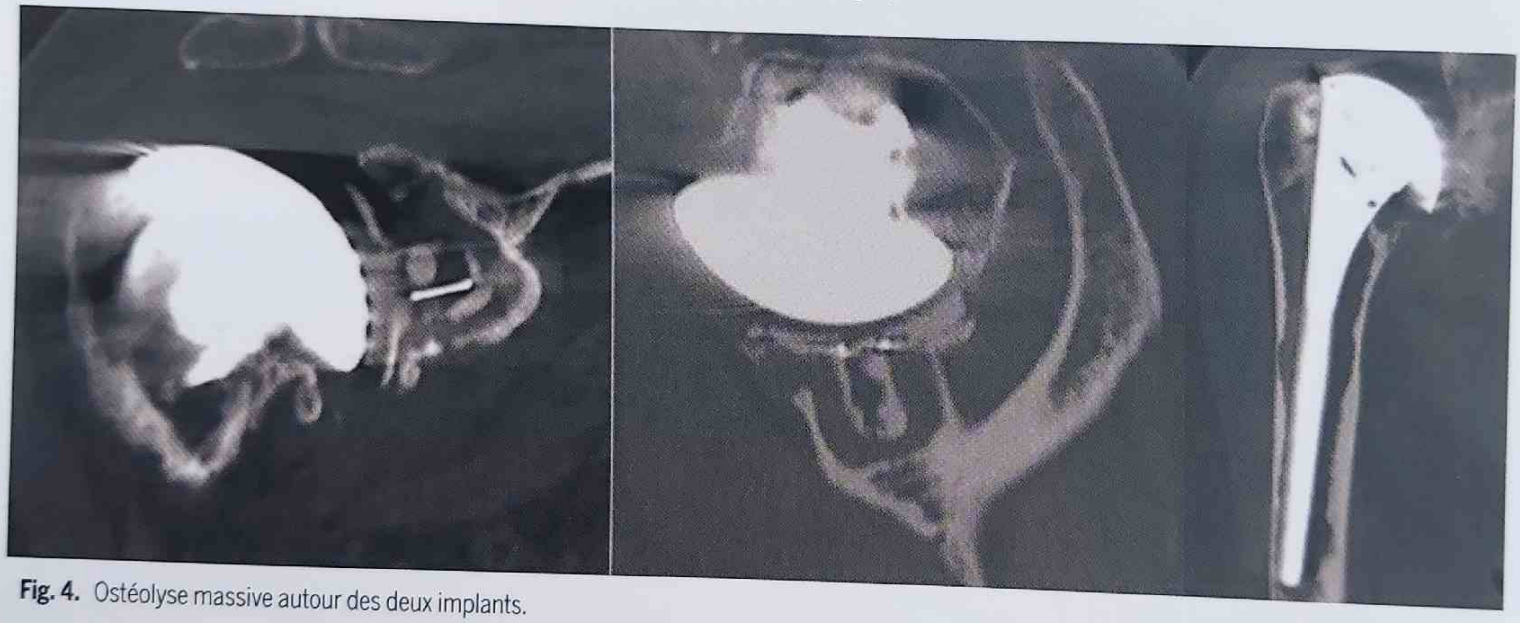

Fig. 4. Ostéolyse massive autour des deux implants.

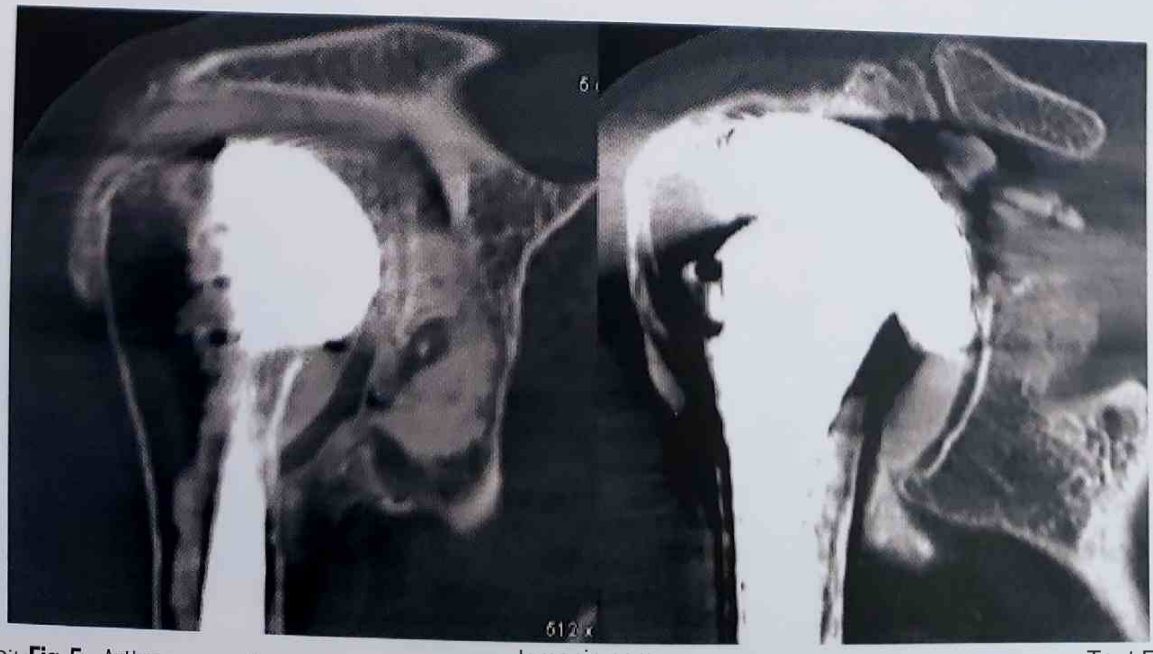

Fig. 5. Arthroscanner. Large rupture de coiffe

Partager Le Site www.lemanip.com Tout Est Gratuit

Partager Le Site www.lemanip.com Tout Est Gratuit

www.lemanip.com

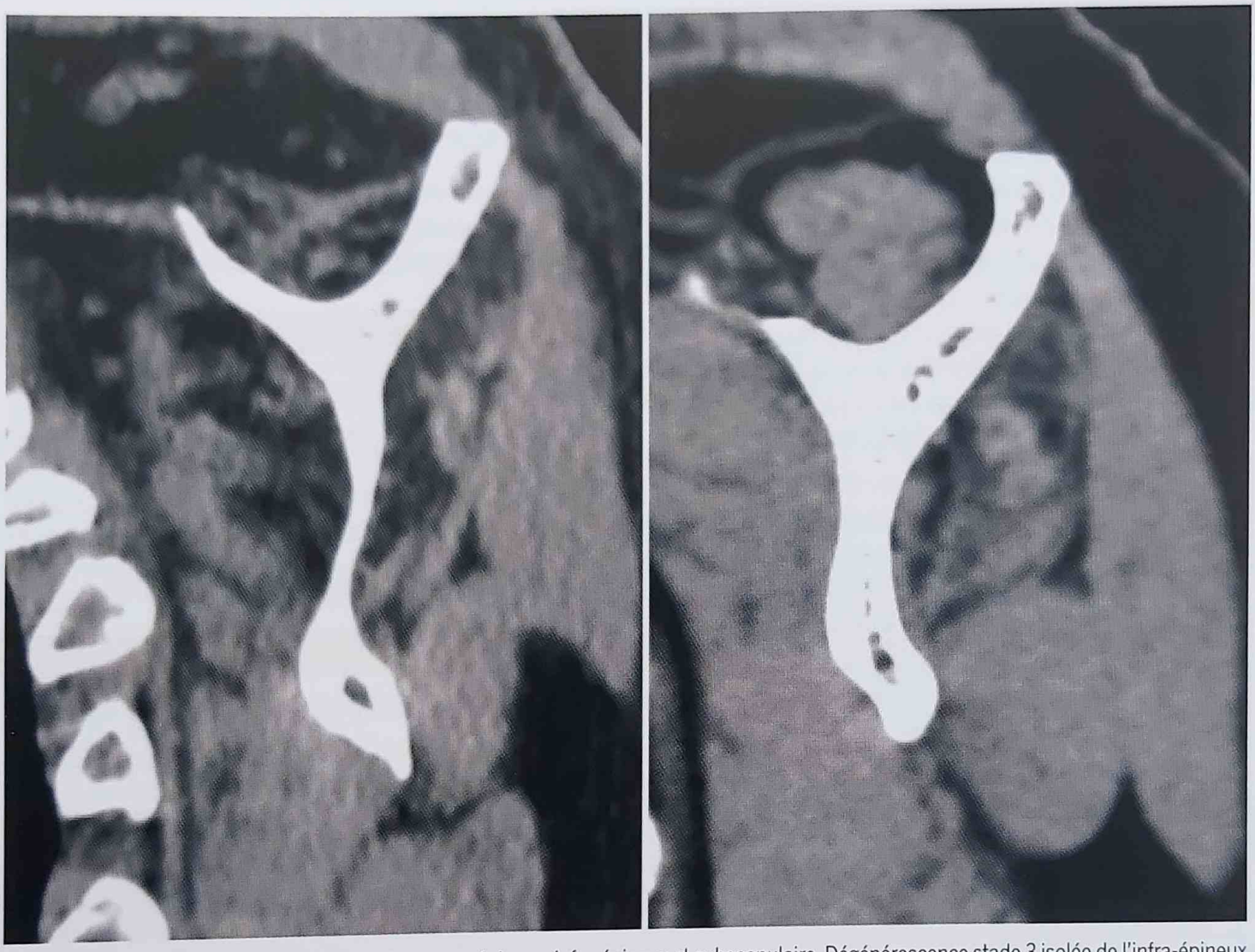

Fig. 6. Dégénérescence stade 4 des muscles supra-épineux, infra-épineux et subscapulaire. Dégénérescence stade 3 isolée de l'infra-épineux

Partager Le Site www.lemanip.com Tout Est Gratuit

Partager Le Site www.lemanip.com Tout Est Gratuit

www.lemanip.com

GÉNÉRALITÉS

- On distingue trois grands groupes de prothèses de hanche :
  - **prothèse fémorale simple**, dite « prothèse intermédiaire », qui conserve l'acétabulum (cotyle) naturel ;
  - **prothèse totale (PTH) cimentée**. Un ciment plastique injecté par le chirurgien entre PTH et os fixe celle-ci au squelette. Seules les prothèses cimentées peuvent se desceller.
  - **prothèse totale sans ciment**. La PTH est impactée dans l'os. Sa stabilité immédiate (« primaire ») est due à l'impaction et/ou à des vis et sa stabilité définitive (« secondaire ») à la repousse de l'os spongieux dans les anfractuosités de surface de la PTH. Ce phénomène prend quelques mois. On parle d'« ostéo-intégration ».
- Les couples de frottement des PTH sont habituellement des couples métal/polyéthylène (PE), métal/métal, céramique/PE et céramique/céramique. La durée de vie moyenne des PTH comportant du PE est d'une quinzaine d'années.
- Différentes complications peuvent survenir, qui concernent :
  - la prothèse ou l'os périprothétique : fractures prothétiques ou périprothétiques, pseudarthrose du grand trochanter (si l'abord a comporté une trochantérotomie), usure du PE, descellement, non ostéo-intégration ou perte de l'ostéo-intégration, granulome, infections ;
  - ou les parties molles périprothétiques : collections, hématome, tendinopathies et bursopathie glutéale.
- Le scanner est un outil indispensable pour la détection et la caractérisation de ces complications. Il permet aussi d'évaluer le positionnement des pièces prothétiques.

OBJECTIFS

- Étudier l'os périprothétique.
- Étudier les parties molles périprothétiques (muscles glutéaux inclus).
- Étudier le positionnement des pièces prothétiques.
- Rechercher un conflit tendon du psoas/prothèse.

PROTOCOLE

- ► Patient en décubitus dorsal, MI en position neutre.
- ► En cas de PTH bilatérale, surélever la hanche à étudier, ce qui permet de diminuer notablement les artéfacts (Fig. 1).

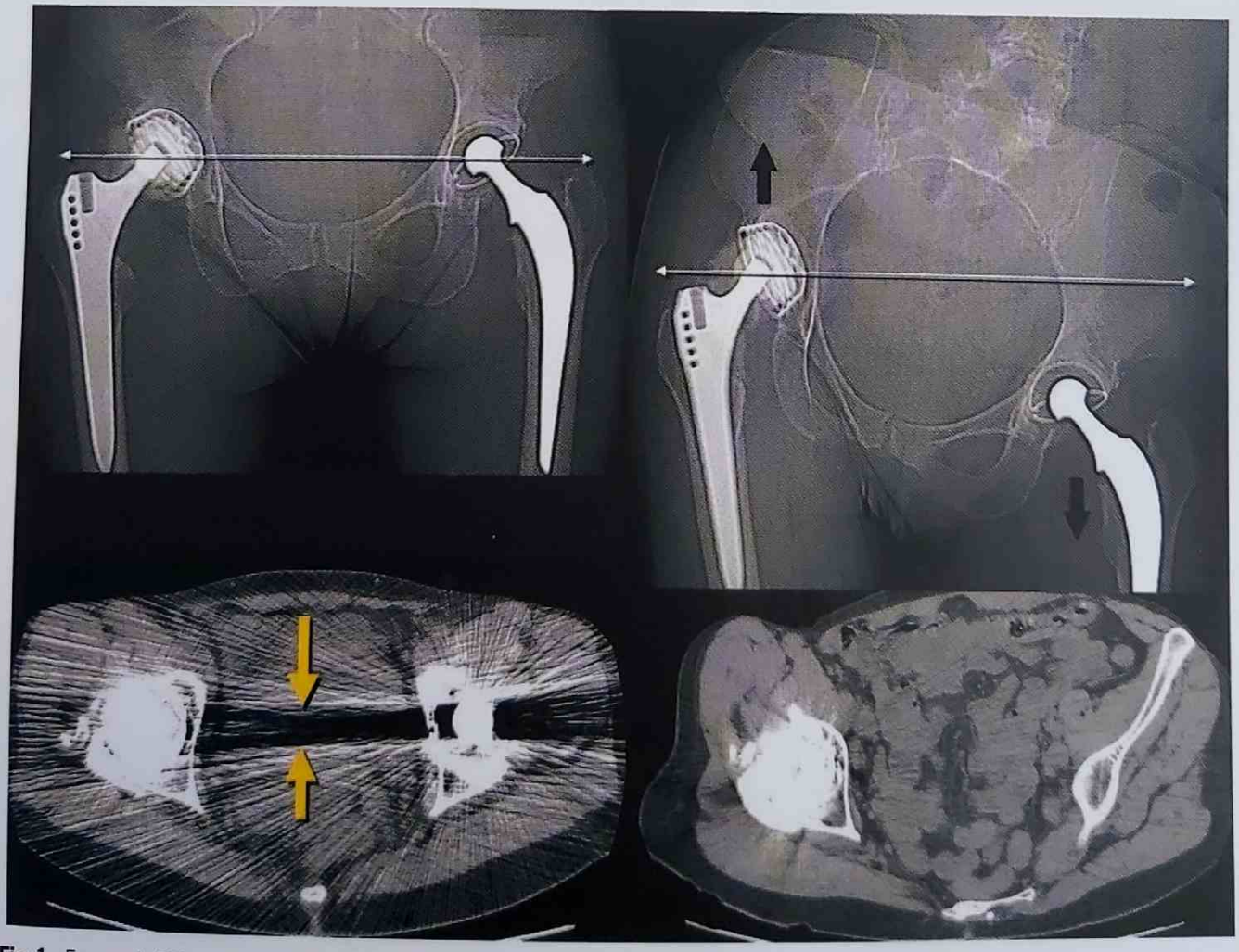

Fig. 1. En cas de PTH bilatérale le fait de basculer le bassin diminue les artéfacts.

Partager Le Site www.lemanip.com Tout Est Gratuit

Partager Le Site www.lemanip.com Tout Est Gratuit

www.lemanip.com

- Acquisition volumique des crêtes iliaques au 1/3 moyen du fémur (s'arrêter 5 cm environ sous la prothèse ou le ciment).
- Paramètres d'exposition adaptés (kV et mAs élevés).
- Reconstructions fines (1 à 1,5 mm) centrées sur la pièce cotyloïdienne dans les plans axial, sagittale et coronal vrais (Fig. 2), avec un champ de vue de l'ordre de 15 à 18 cm.
- Reconstructions fines (même épaisseur que les précédentes) centrées sur la pièce fémorale : coupes coronales et sagittales parallèles à la queue avec un champ de vue de 20 à 25 cm de façon à couvrir la totalité de celle-ci ; coupes axiales perpendiculaires à la queue, couvrant la totalité de celle-ci ainsi que du ciment, avec un petit champ de 8 à 10 cm environ (Fig. 2).
- Seconde acquisition pour mesurer la position de la PTH dans le plan axial : membres inférieurs en rotation interne de 15 à 20°. Le parallélisme des fémurs au grand axe de la table (cale entre les genoux) ainsi que leur horizontalité doit impérativement être vérifié sur le scout-view de face et de profil +++, sous peine d'erreurs importantes.
- Pile de coupes couvrant du toit des cotyles aux petits trochanters à faible dosage ; seconde pile sur les condyles sans bouger le patient.
  - Repérer la coupe passant par l'équateur de la tête et celle passant par la base du col prothétique.
  - Les superposer.
  - Superposer cette coupe composite à celle passant par l'échancrure intercondylienne, là où elle a une morphologie d'arche romane.
  - Tracer la ligne joignant le milieu de la base du col et le centre de la tête, ainsi que la tangente aux bords postérieurs des condyles.
  - Mesurer l'angle que font ces deux segments. C'est l'anté- (ou la rétro...) version du col.
  - Mesurer également la version cotyloïdienne (Fig. 3A et 3B). En profiter pour apprécier la trophicité musculaire (Fig. 2G).

L'utilisation de scanners dotés d'une technologie permettant la réduction des artéfacts métalliques et l'irradiation doit être privilégiée, en particulier pour l'analyse des parties molles périprothétiques.

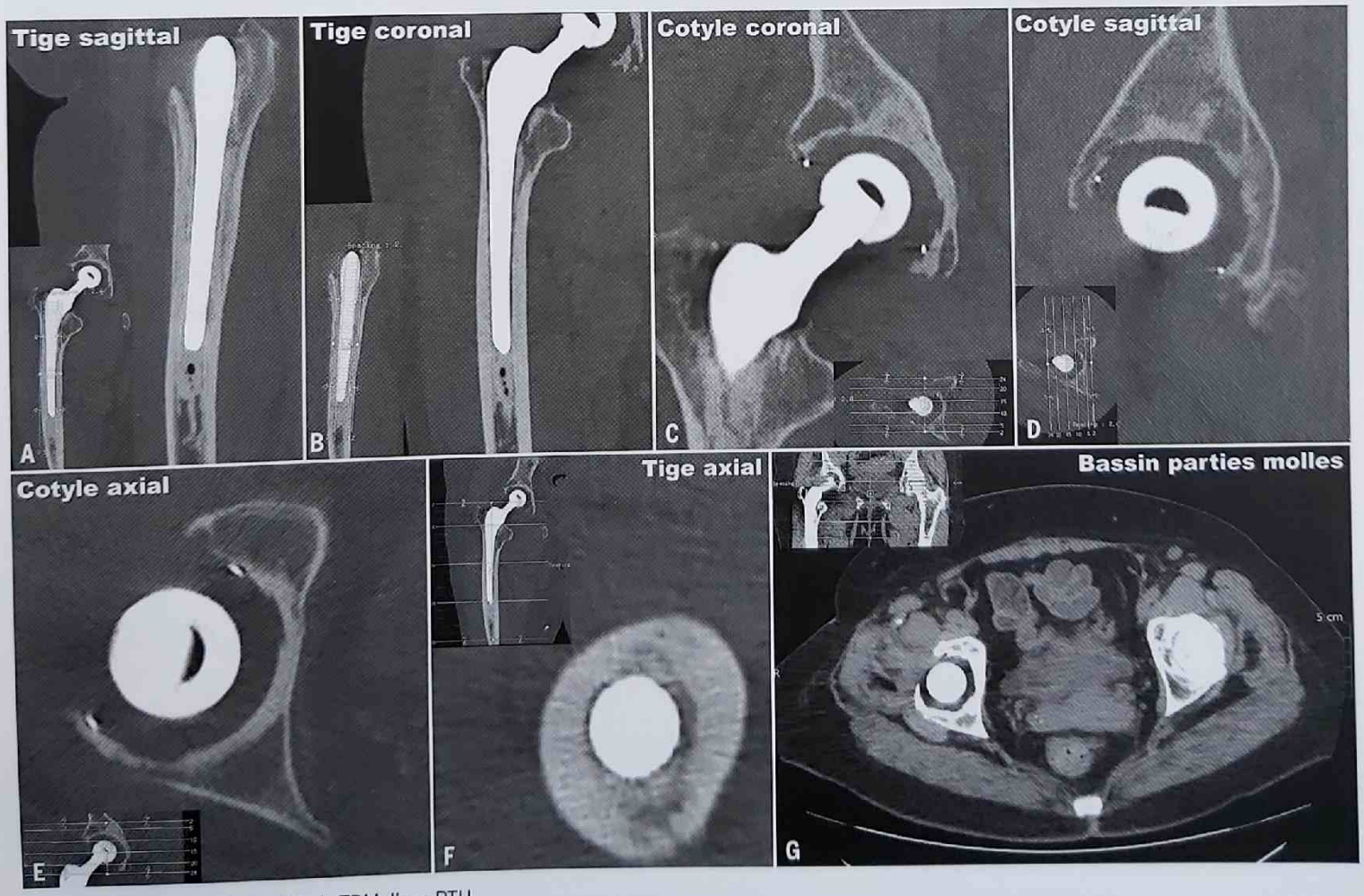

Fig. 2. Protocole standard d'étude TDM d'une PTH.

Partager Le Site www.lemanip.com Tout Est Gratuit

Partager Le Site www.lemanip.com Tout Est Gratuit

SCANNER EN IMAGERIE OSTÉO-ARTICULAIRE

→ PROTHÈSE DE HANCHE (suite)

www.lemanip.com

RÉSULTATS

- **Usure du polyéthylène :** excentration de la tête prothétique en avant et latéralement au sein du cotyle. Les mouvements de la tête sphérique dans une cavité cotyloïdienne devenue ovoïde sont transmis au cotyle, ce qui finit par entraîner son descellement ou la perte de son ostéo-intégration (Fig. 4).
- **Descellement :** ligne claire os/ciment de plus de 2 mm entourant la majeure partie du ciment cotyloïdien ou fémoral (Fig. 5), surtout s'il évolue sur les examens successifs.
- **Non ostéo-intégration :** une ostéo-intégration se traduit par deux signes : l'homogénéité du spongieux péricotyloïdien dans toutes les directions de l'espace et la présence de travées spongieuses qui viennent au contact de la prothèse (Fig. 6A). En cas de non ostéo-intégration, le spongieux est condensé, irrégulier, et il existe un espace clair péricotyloïdien. Une migration crâniale du cotyle se produit plus tardivement (Fig. 6B).
- **Granulome :** ostéolyse, fréquemment agressive, voire pseudo-tumorale, secondaire aux débris d'usure. Elle est très souvent sous-estimée au niveau du cotyle par les clichés radiographiques (Fig. 7).
- **Collection périprothétique :** elle peut traduire une collection séreuse ou abcédée. Elle est à rechercher soigneusement en cas de sepsis, au besoin après injection IV de contraste, surtout en intrapelvien car elle risque d'échapper au chirurgien lors de la reprise et d'entraîner la récidive du sepsis (Fig. 8).
- **Conflit psoas/prothèse :** conflit entre un cotyle saillant ou découvert (ou un cimentophyte) et le tendon de l'iliopsoas. Le scanner étudie parfaitement la composante dure de ce conflit et l'échographie les parties molles (Fig. 9).

CONCLUSION

En cas de suites anormales d'une PTH, le scanner (surtout avec les techniques de diminution des artéfacts métalliques) complète idéalement les radiographies. L'étude des parties molles reste du ressort de l'échographie ou de certaines séquences d'IRM.

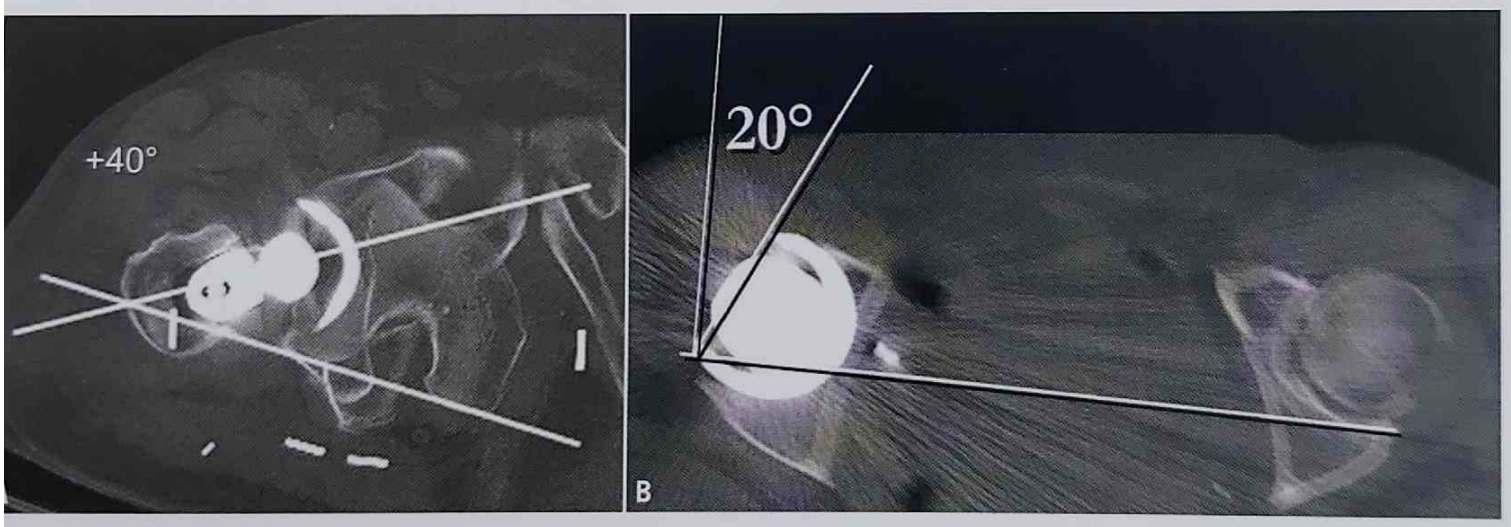

ig. 3. Version du col (ici hyperantéversion de 40°). Version cotyloïdienne.

4. Usure majeure du PE ayant entraîné une perte de éo-intégration du cotyle avec bascule et ascension el.

Fig. 5. Descellement cotyloïdien. Remarquez comme la radiographie sous-estime les lésions.

Partager Le Site www.lemanip.com Tout Est Gratuit

Partager Le Site www.lemanip.com Tout Est Gratuit

www.lemanip.com

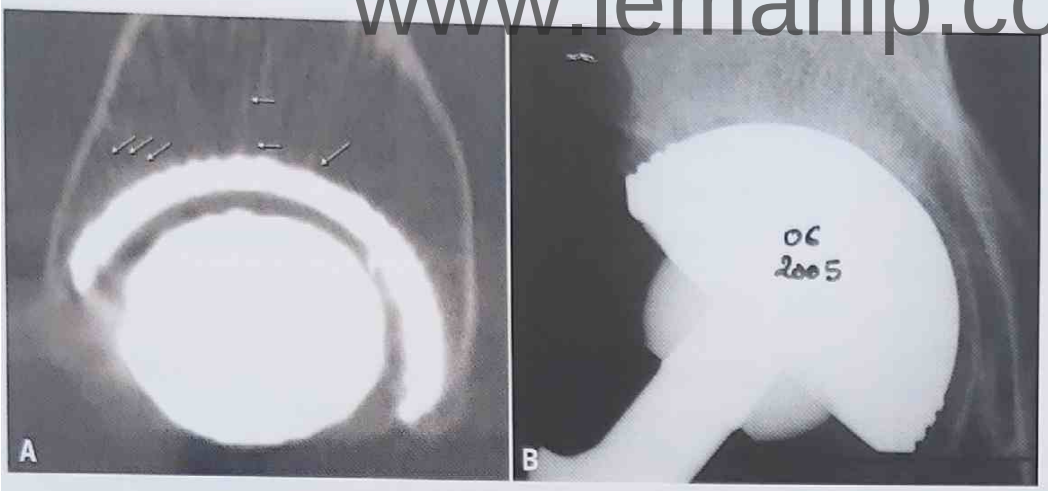

Fig. 6. (**A**) Cotyle ostéo-intégré ; (**B**) cotyle non ostéo-intégré (radiographie).

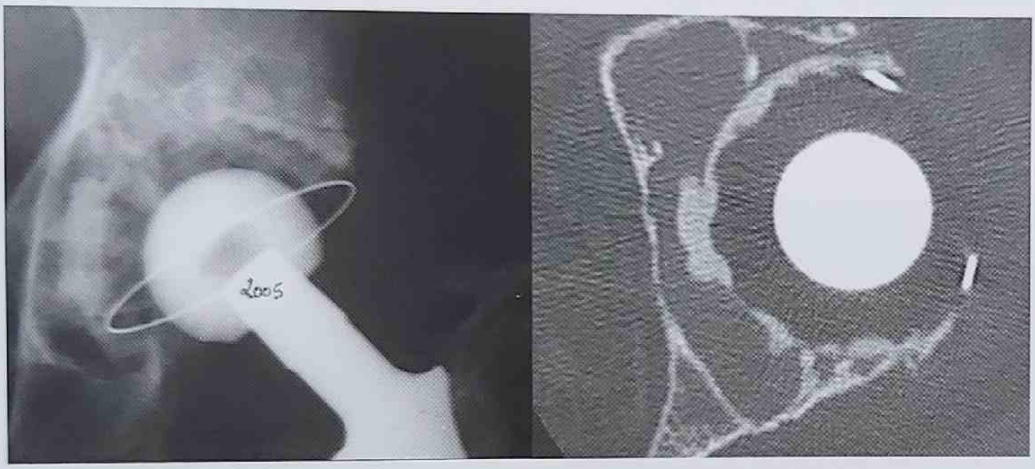

Fig. 7. Granulome péricotyloïdien massif, très sous-estimé sur la radiographie.

Fig. 8. Abcès intrapelvien en regard d'un fragment de ciment, vu seulement après injection IV de produit de contraste (flèche sinueuse).

Fig. 9. Conflit psoas-prothèse par débord antérieur du cotyle (mesurable), découverture antérieure (mesurable) et cimentophyte.

Partager Le Site www.lemanip.com Tout Est Gratuit

Partager Le Site www.lemanip.com Tout Est Gratuit

SCANNER EN IMAGERIE OSTÉO-ARTICULAIRE

→ PROTHÈSE DU GENOU

www.lemanip.com

GÉNÉRALITÉS

- On distingue trois grands groupes de prothèses du genou :
  - prothèse totale (PTG), tricompartimentale, qui associe une pièce fémorale, une pièce tibiale, un patin polyéthylène et un resurfaçage patellaire ;
  - prothèse fémoro-tibiale, bicompartimentale, où la patella reste naturelle ;
  - prothèse unicompartimentale fémoro-tibiale, médiale ou latérale (PUC).
- Comme les prothèses de hanche, celles du genou peuvent être scellées, ou sans ciment, ou mixtes (une pièce scellée, l'autre sans ciment).
- L'étude TDM des prothèses du genou est difficile en raison du caractère massif de l'implant et des artéfacts lié à sa densité (en général acier) et du caractère encore récent de la méthode.

OBJECTIFS

- Étudier le positionnement des pièces prothétiques, en particulier dans le plan axial.
- Étudier l'os périprothétique.
- Étudier les parties molles périprothétiques (muscles, collections...).

PROTOCOLE

- ► Positionnement du patient genou en extension, MI placé dans l'axe longitudinal de la table, horizontal.
- ► Acquisition hélicoïdale axiale débordant en haut et en bas la prothèse et/ou le ciment de quelques centimètres, à dose suffisante pour obtenir des images de qualité.
- ► Reconstructions fines (1 à 1,5 mm) et quasi jointives dans les 3 plans de l'espace à fenêtre particulièrement haute et large pour limiter les artéfacts (Fig. 1).

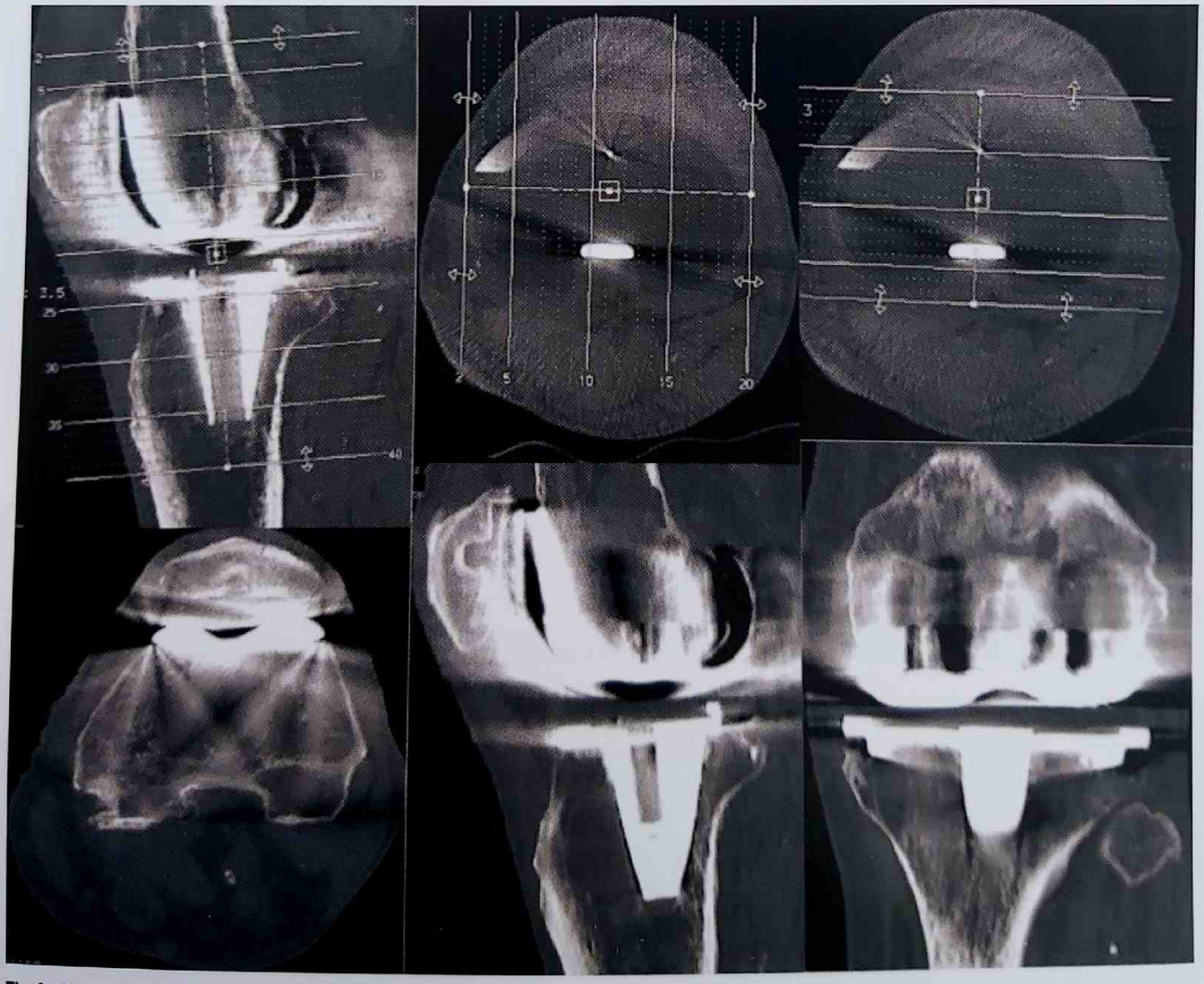

Fig. 1. Reconstruction axiale, sagittale et coronale.

Partager Le Site www.lemanip.com Tout Est Gratuit

Partager Le Site www.lemanip.com Tout Est Gratuit

www.lemanip.com

- Au cas où une mesure de la torsion du MI est requise, faire une hélice supplémentaire au niveau de la hanche et de la cheville, à basse dose.

L'utilisation de scanners dotés d'une technologie permettant la réduction des artéfacts métalliques et l'irradiation doit être privilégiée, en particulier pour l'analyse des parties molles périprothétiques.

RÉSULTATS

MESURE DE LA POSITION DE LA PROTHÈSE DANS LE PLAN AXIAL

- **Mesure de la rotation pièce fémorale/épiphyse distale du fémur**

  Tracer l'axe bicondylien postérieur, puis l'axe bi-épicondylien. Mesurer l'angle que font ces deux segments. Normalement ils sont parallèles, à quelques degrés près (Fig. 2).

- **Mesure de la rotation pièce tibiale/extrémité proximale du tibia**

  Tracer l'axe sagittal de la pièce tibiale (Fig. 3). Choisir une coupe plus distale passant par la tubérosité tibiale antérieure (TTA). Faire passer par le centre de la quille prothétique une parallèle à l'axe sagittal. Tracer le segment joignant le centre de la quille au sommet de la TTA. Ces deux lignes doivent faire un angle de 18° environ, ouvert latéralement.
  Si cet angle augmente, la pièce tibiale a un excès de rotation interne, susceptible de favoriser une subluxation latérale de la patella et des douleurs. Ces mesures, encore en évaluation, doivent être interprétées avec prudence et comparées aux données des radiographies de face et de profil.

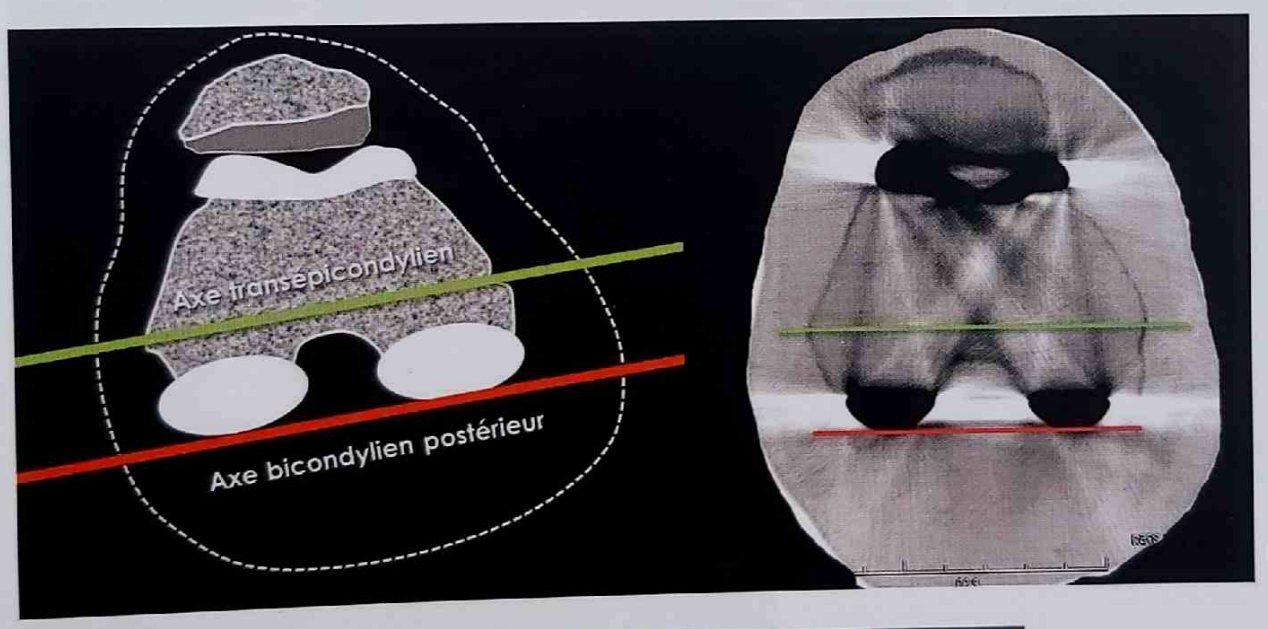

Fig. 2.

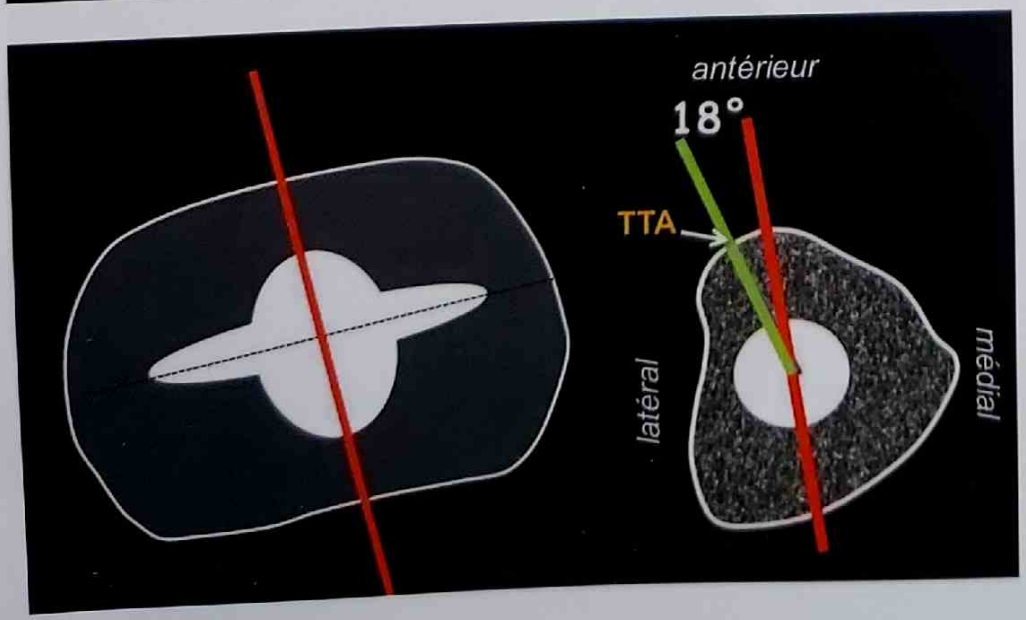

Fig. 3.

Partager Le Site www.lemanip.com Tout Est Gratuit

Partager Le Site www.lemanip.com Tout Est Gratuit

www.lemanip.com

▸ GRANULOMES, DESCELLEMENTS, CONFLITS...

▸ Granulome, descellement, non ostéointégration

Leur sémiologie est la même que pour les PTH. Ces affections sont pareillement sous-estimées sur les clichés standard, notamment en ce qui concerne les espaces clairs métal/os autour des quilles à angles rentrants et entre les cotyles (Fig. 4).

▸ Descellement du médaillon rotulien

Il survient le plus souvent dans le cadre d'une instabilité patellaire.

▸ Conflit entre matériel (débord anormal), ostéophyte, cimentophyte... et parties molles (Fig. 5).

CONCLUSION

Le bilan d'une prothèse de genou douloureuse doit inclure, après des bonnes radiographies, un examen TDM pour les parties dures et une échographie pour les parties molles.

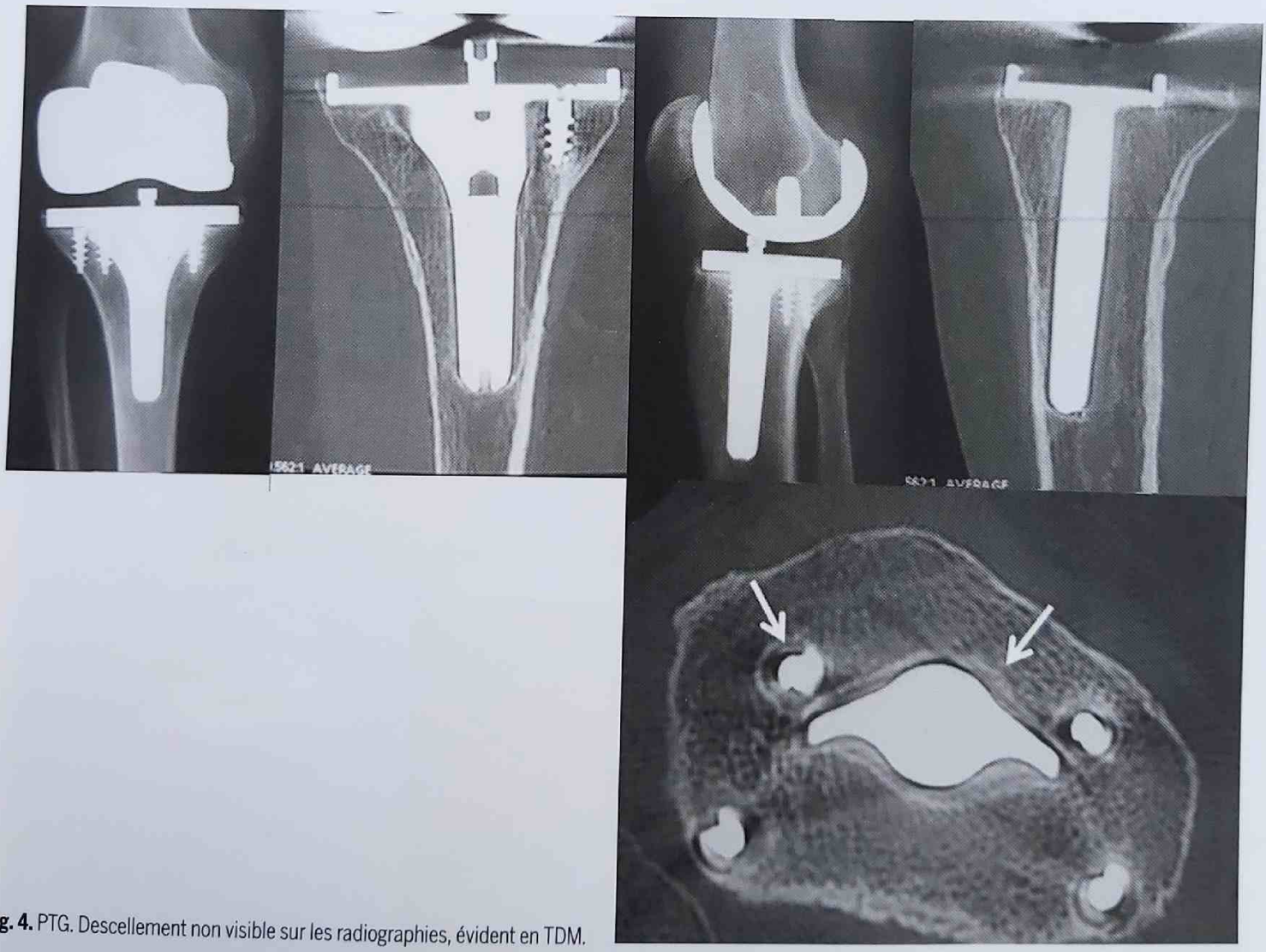

Fig. 4. PTG. Descellement non visible sur les radiographies, évident en TDM.

Partager Le Site www.lemanip.com Tout Est Gratuit

Partager Le Site www.lemanip.com Tout Est Gratuit

www.lemanip.com

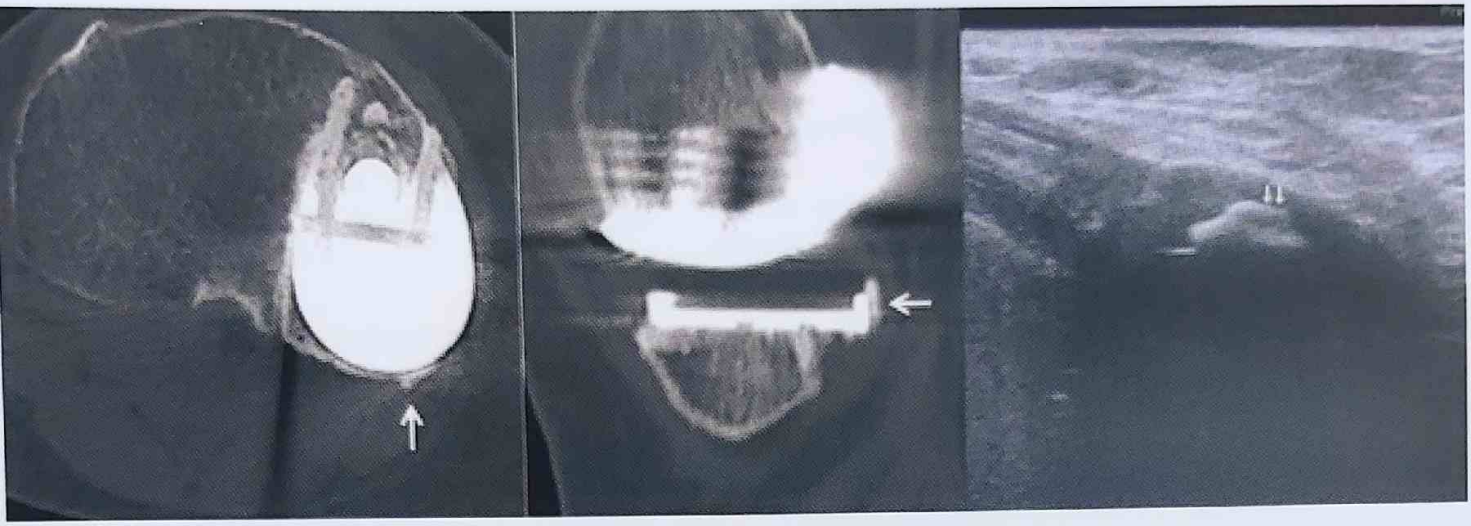

Fig. 5. Débord de ciment en arrière de la pièce tibiale, conflictuel avec le tendon demi-membraneux.

Partager Le Site www.lemanip.com Tout Est Gratuit

Partager Le Site www.lemanip.com Tout Est Gratuit

SCANNER EN IMAGERIE OSTÉO-ARTICULAIRE

→ ARTHROSCANNER : TRUCS ET ASTUCES

www.lemanip.com

GÉNÉRALITÉS

- L'arthroscanner combine l'excellente résolution spatiale du scanner à l'injection de produit de contraste articulaire.
- L'arthroscanner est la technique de référence en France pour l'étude des structures articulaires.
- L'interprétation d'un arthroscanner est un exercice complexe imposant de connaître l'anatomie normale de toutes les articulations et de leur variante, mais aussi de savoir reconnaître et interpréter les anomalies visibles.

OBJECTIFS

- L'arthroscanner analyse les structures articulaires : recherche de lésions cartilagineuses, recherche de lésions ligamentaires, labrales ou méniscales, et la présence de corps étrangers articulaires.
- La ponction articulaire permet de prélever du liquide articulaire et son analyse cytologique, biologique et bactériologique.
- L'arthrographie peut être associée à une infiltration.

PROTOCOLE

▸ TEMPS ARTHROGRAPHIQUE

- Ponction de l'articulation sous scopie, dans des conditions d'asepsie stricte, en utilisant des repères anatomiques propres à chaque articulation (Tableau 1).
- Injection de produit de contraste iodé de basse osmolarité, de concentration inférieure ou égale à 320 mg/ml, pur ou dilué avec du sérum physiologique ou de la xylocaïne.
- Mobiliser l'articulation pour permettre une meilleure répartition du produit de contraste.
- L'adjonction d'adrénaline évite une résorption trop rapide du produit de contraste surtout si le site du scanner est implanté à distance du site de ponction, mais elle majore le risque de synovite postarthrographie.

▸ TEMPS TOMODENSITOMÉTRIQUE

- Acquisition volumique avec une collimation inframillimétrique (0,6 mm) en filtre dur pour améliorer la résolution spatiale reconstruite en filtre osseux dans les trois plans de l'espace et en filtre standard pour l'analyse des tissus mous péri-articulaires.

▸ ASTUCES

- **Arthroscanner avec traction** : acquisition avec système de traction axiale pour réaliser une décoaptation articulaire.
- **Arthroscanner positionnel :** acquisition dans une position mettant la structure anatomique à étudier sous stress ou en la détendant pour mieux la visualiser et visualiser les lésions en proposant un meilleur plan de coupe
- Arthroscanner en double énergie pour réduire les artéfacts générés par le matériel prothétique.
- Réaliser un scanner sans injection avant le temps arthrographique pour ne pas méconnaître un corps étranger articulaire ossifié.

RÉSULTATS

- Rechercher une résistance à l'injection ou un reflux dans la seringue lors de l'injection pour le diagnostic de capsulite.
- Connaître les variations anatomiques pouvant créer des images pièges.
- Reconnaître un reflux de produit de contraste sur le point de ponction ou une imbibition iodée tendineuse par délai trop long après la ponction, pouvant perturber l'analyse des plans capsulo-ligamentaires.

Fig. 1. Arthroscanner de l'épaule en reconstruction coronale : récessus sous-labral variante d'insertion du complexe labro-bicipital (contours régulier de moins de 2 mm), à ne pas prendre pour une SLAP lésion de type II.

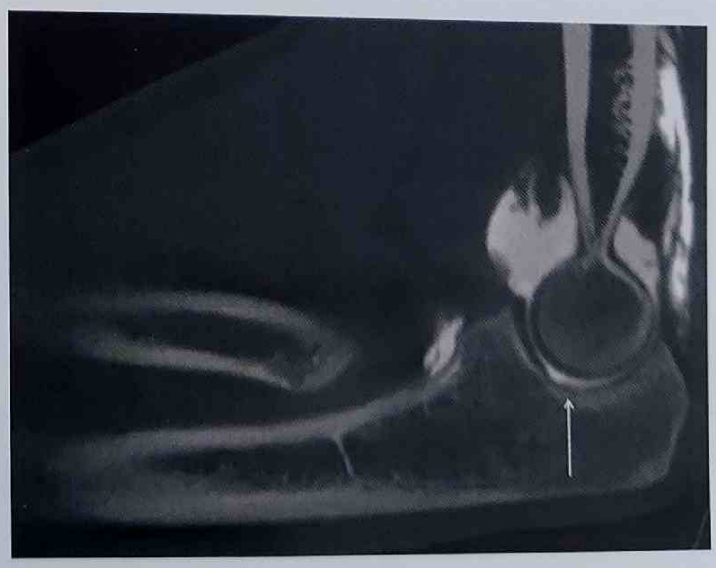

Fig. 2. Arthroscanner du coude, reconstruction sagittale mettant en évidence l'image de pseudo-érosion articulaire à la jonction entre l'olécrâne et le processus coronoïde, à ne pas prendre pour une ulcération cartilagineuse.

Partager Le Site www.lemanip.com Tout Est Gratuit

Partager Le Site www.lemanip.com Tout Est Gratuit

www.lemanip.com

Région anatomique étudiée	Temps arthrographique			Position recommandée lors de l'acquisition tomodensitométrique
	Position	Quantité de produit injectée	Point de ponction recommandé	
Épaule	Décubitus dorsal, bras en rotation intermédiaire	8 ml	Antérieur, sous la projection de la coracoïde en dehors de l'interligne articulaire	Décubitus dorsal, bras le long du corps en position neutre
Coude	Décubitus dorsal avant, bras derrière le dos, main à plat sur la table	4 à 5 ml	Interligne capitello radial à sa partie inférieure	Procubitus oblique, bras en élévation au-dessus de la tête, flexion 50° main en prono-supination neutre
Poignet	Position « superman », poignet en flexion		Voie dorsale	Procubitus bras tendu au-dessus de la tête en pronation
	Articulation médio-carpienne	2 à 3 ml	Entre le scaphoïde, le trapézoïde et le capitatum	
	Articulation radio-ulnaire distale	1 ml	En regard de la tête ulnaire, 2 mm en dedans de l'interligne	
	Articulation radio-carpienne	2 à 3 ml	Espace radio scaphoïdien	
Hanche	Décubitus dorsal, membre en rotation interne	10 ml	Bord externe de la jonction tête - col	Décubitus dorsal, membre en rotation interne
Genou	Décubitus dorsal, genou en légère flexion	10 à 12 ml	Voie latéro-rotulienne latérale après subluxation de la rotule	Décubitus dorsal, genou en extension
Cheville	Décubitus latéral	4 à 5 ml	Décubitus latéral, ponction antérieure entre les tendons tibial antérieur et extenseur long de l'hallux	Décubitus dorsal, flexion à 90°

Tableau 1. Protocole recommandé pour l'exploration de chaque articulation.

Fig. 3. Arthroscanner de l'épaule, reconstruction coronale. Ne pas diagnostiquer une calcification du tendon du supra-épineux comme une lésion de sa face profonde.

Fig. 4. Arthroscanner de la cheville, reconstruction coronale. L'opacification de la gaine du tendon tibial postérieur et du tendon fléchisseur commun de orteils ne peut être systématiquement retenue comme péjorative car présente chez 10 à 25 % de sujets asymptomatiques.

Partager Le Site www.lemanip.com Tout Est Gratuit

Partager Le Site www.lemanip.com Tout Est Gratuit

GÉNÉRALITÉS

www.lemanip.com

- La maladie coronaire : cause majeure de morbi-mortalité.
- Le coroscanner : angioscanner thoracique centré sur le cœur, réalisé avec synchronisation à l'ECG et injection IV de produit de contraste iodé, dont l'objectif principal est de visualiser les artères coronaires épicardiques.
- Il s'intègre dans la batterie des examens non invasifs permettant le diagnostic d'une coronaropathie comme l'épreuve d'effort plus ou moins couplée à la scintigraphie myocardique, l'échographie d'effort ou sous stress pharmacologique (dobutamine) et l'IRM de perfusion sous stress (vasodilatateurs : dypiridamole ou adénosine).
- Les indications du scanner dans le cadre de la maladie coronaire :
  - dépistage dans la population asymptomatique avec facteurs de risques cardiovasculaires FRCV (score calcique sans injection) ,
  - diagnostic de l'angor stable chez les patients à risque faible ou intermédiaire (recommandations cardiologiques européennes ESC 2013) ;
  - douleur thoracique aiguë évoquant un syndrome coronaire aigu (SCA) stable, avec une probabilité basse ou intermédiaire sans modification du segment ST à l'ECG (NSTEMI) et après un, voire deux dosages de troponine négatifs.
- Les indications du scanner cardiaque en dehors de la cardiopathie ischémique :
  - aorte thoracique, veines pulmonaires ;
  - valves, péricarde, tumeurs (voir chapitres suivants).

OBJECTIFS

Score calcique

- Patient asymptomatique avec FRCV (antécédents familiaux, diabète, dyslipidémie, hypercholestérolémie, hypertension artérielle, tabagisme).
- Quantification des calcifications des artères coronaires par le calcul du score d'Agatston, facteur de risque indépendant.
- Risque minime (1-10), faible (11-100), modéré (101-400), sévère (> 400).
- Peut être réalisé avant un coroscanner (pas suffisant seul pour douleur thoracique aiguë) ou parfois combiné à un scanner thoracique (tabagisme).

Angor stable

- L'objectif principal est, en cas d'examen normal, de pouvoir écarter l'origine coronarienne de la douleur (valeur prédictive négative > 98 %).
- Anormal, l'objectif est de diagnostiquer l'athérome coronaire et de dépister les sténoses significatives (> 50 % sur les troncs proximaux) dont la quantification précise sera d'autant plus difficile que la plaque est calcifiée, nécessitant alors des explorations complémentaires par des tests fonctionnels de recherche d'ischémie. Une analyse de la perfusion myocardique sous stress (vasodilatateurs) est également possible en scanner, mais cette technique nécessite encore d'être évaluée.
- L'analyse extracoronarienne ne doit pas être négligée : myocarde, cavités cardiaques, aorte et artères pulmonaires, médiastin et parenchyme pulmonaire (diagnostics différentiels ou incidentalomes).
  - Bilan anatomique : recherche d'une anomalie de naissance (Fig. 1).
  - Analyse de la plaque (Figs 2-3) :
    - hypodense, mixte ou calcifiée ;
    - remodelage positif ;
    - bordante, circonférentielle, excentrée, ulcérée.
  - Plaque à risque : hypodense avec remodelage positif et microcalcifications.
  - Quantification = surface résiduelle sur reconstructions orthogonales :
    - sténose significative > 50 % si < 4 mm² sur tronc commun et < 3 mm² sur artères proximales ;
    - sténose serrée > 70 % si lumière résiduelle minimale < 2 mm².
  - Terminologie : discrètement infiltrée ou plaque minime < 30 %, infiltration irrégulière ou plaque modérée 30-50 %, infiltration significative ou plaque intermédiaire 50-70 %, sténose serrée > 70 %, hyperserrée > 90 % (subocclusive) sauf tronc commun : serrée > 50 %.
  - Petites artères (diagonales, marginales) : sténose = rétrécissement hypodense flou en MIP (Fig. 4).
  - Préciser localisation, longueur et extension de la sténose ; si bifurcation atteinte ou non du segment proximal, de la collatérale et du segment distal (classification de Medina).

Douleur thoracique aiguë

- Idem angor stable mais éliminer diagnostic différentiel : embolie pulmonaire, dissection aortique, péricardite, pleuropneumopathie.
- Si suspicion coronaire faible et doute clinique sur embolie pulmonaire ou dissection, réaliser un triple rule-out.

Contrôle post-thérapeutique (stents, pontages)

- Perméabilité ou occlusion/sténoses.
- Stent (Fig. 5) = resténose intrastent, jonction stent - artère normale, progression maladie coronaire sur le reste du réseau.
- Pontage (Figs 6 et 7) = sténose sur les anastomoses, surtout distales.

Partager Le Site www.lemanip.com Tout Est Gratuit

Partager Le Site www.lemanip.com Tout Est Gratuit

www.lemanip.com

PROTOCOLE TECHNIQUE

▸ SCORE CALCIQUE

- Mode séquentiel faible dose avec synchronisation prospective (diastole).
- Logiciel dédié permettant le calcul du score d'Agatston par contourage manuel des calcifications.

▸ PROTOCOLE STANDARD

- Interrogatoire du patient (préciser les FRCV) et appréciation du morphotype (calcul du BMI ou indice de masse corporelle qui servira à l'adaptation des constantes et au protocole d'injection).
- Voie veineuse de bon calibre (18G) permettant des débits d'injection pouvant aller jusqu'à 6 ml/s.
- ECG de surface pour la synchronisation cardiaque en recherchant une flèche R ample permettant d'analyser le rythme cardiaque (fréquence, régularité, extrasystoles).
- Bêtabloquant si rythme > 70/mn (après test en apnée) en l'absence de contre-indication :
  - *per os* 1 heure avant ex metoprolol 100 mg ou IV lente sur table ex atenolol 5 mg.
- Dérivés nitrés en l'absence de contre-indication pour dilater les coronaires une fois le patient sur la table en surveillant la TA au décours de l'examen :
  - 2-3 pulvérisations sublinguales de Natispray.
- Synchronisation séquentielle prospective privilégiée pour diminuer la dosimétrie sinon hélicoïdale rétrospective (multiphases). Le choix du mode d'acquisition et l'adaptation des constantes se fera essentiellement en fonction de l'indication clinique, du rythme cardiaque, du BMI et de l'âge du patient.

Acquisition hélicoïdale rétrospective

- ± centrée sur la phase diastolique avec diminution dose en systole (modulation de dose : Min Dose) ou sans modulation (Full Dose) :

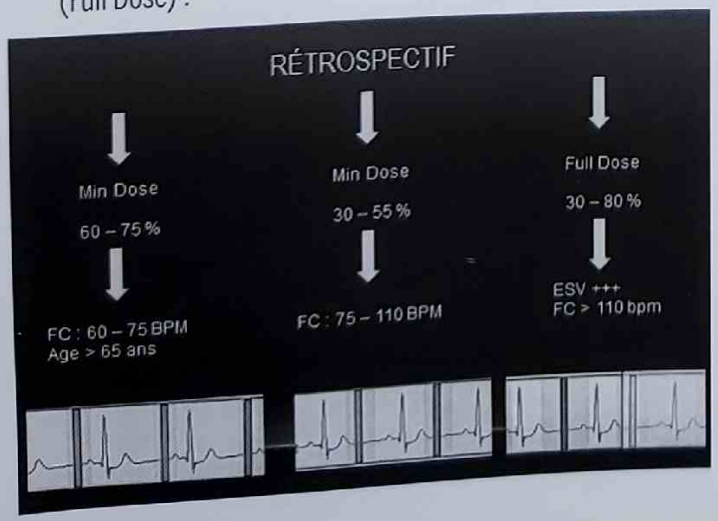

- Irradiante mais permettant une revue multiphasique exhaustive.
- Adaptée pour les rythmes rapides et/ou irréguliers et/ou chez les sujets âgés (le seuil de 110 bpm est à adapter à la résolution temporelle de chaque machine et peut être abaissé à 90 bpm).

Acquisition séquentielle prospective

- Single shot ou padding.

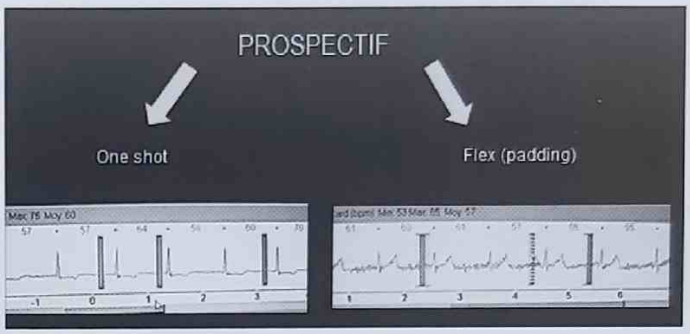

- Moins irradiante mais nécessitant un rythme lent < 65-70 bpm et régulier.
- Adapté chez le sujet jeune, plus particulièrement la femme.
- ▸ En fonction des constructeurs (double tube, larges détecteurs), d'autres modes d'acquisition faible dose sont possibles (flash, acquisition sur un battement).
- ▸ Par souci de radioprotection, il faut veiller à adapter les constantes en essayant de travailler le plus possible à bas kilovoltage (100 voire 80 Kv) avec des logiciels de modulation des mAs durant la systole et, lorsqu'il est disponible, utiliser un algorithme de reconstruction itérative.

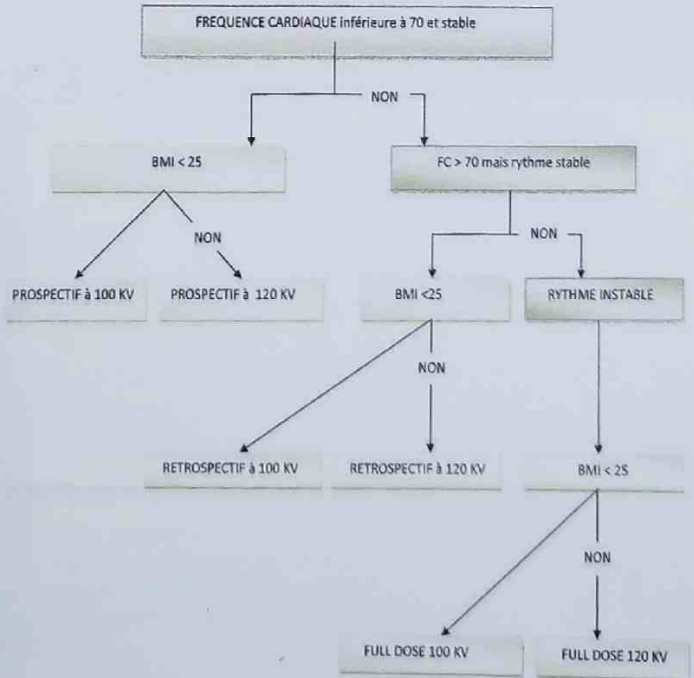

Partager Le Site www.lemanip.com Tout Est Gratuit

Partager Le Site www.lemanip.com Tout Est Gratuit

SCANNER EN IMAGERIE CARDIAQUE

→ EXPLORATION DES ARTÈRES CORONAIRES (suite)

www.lemanip.com

- Injection biphasique de produit de contraste PDC iodé 350 mg/ml pulsée par PDC dilué à 50 % ou sérum physiologique pur (injection biphasique) pour diminuer les artéfacts de blooming dans les cavités droites :
  - débit élevé : 5-7 cc/s ;
  - volume PDC fonction BMI (environ 80 cc – adapter volume au BMI et débit pour durée d'injection d'environ 12 s) ;
  - détection dans l'aorte thoracique ascendante manuelle (contraste équivalent dans l'aorte et le tronc de l'artère pulmonaire) ou automatique (seuil 140 UH).
- Si pontages, couvrir tout le thorax et augmenter le volume de PDC.
- Reconstructions :
  - 3D VRT : anatomie, occlusions (pontages) ;
  - curvilignes, orthogonales : plaques, sténoses ;
  - multiplanaires : cavités, myocarde, péricarde, aorte et valves ;
  - filtre dur si calcifications ou stents.
- Analyse du myocarde : passage tardif à 3 mn acquisition prospective padding 0 à 80 kV- 140 mAs (DLP 15-20 mGy/cm) coupes 1,5 mm/3 mm filtre mou reconstruction itérative + réinjection 40 cc PDC lecture MPR épais 5mm en serrant les fenêtres.

▸ DOULEUR THORACIQUE AIGUË

- Protocole standard le plus souvent.
- Triple rule-out (chest pain) :
  - indiqué pour l'analyse simultanée des coronaires, de l'aorte et des artères pulmonaires ;
  - couvrir tout le thorax FOV large injection biphasique 70 cc 5cc/s puis 50 cc dilué 50 % 4,5 cc/s détection manuelle arrivée PDC dans oreillette gauche (opacification homogène artères pulmonaires) ;
  - mode rétrospectif centré sur la télédiastole avec réduction de 50 % de la dose en dehors de la masse cardiaque ;
  - dose X 2 / coroscanner.

▸ CONTRÔLE POST-THÉRAPEUTIQUE (STENTS, PONTAGES)

- Stent : resténose ou occlusion = hypodensité endoluminale intrastent ≠ artéfact blooming :
  - circonférentielle réduisant harmonieusement et franchement la lumière (toute la lumière sans occlusion d'aval : occlusion) ;
  - entrée ou sortie de stent à la jonction avec segment sain d'amont ou d'aval (stents actifs).
- Pontage : connaître la topographie et le type (veineux/artériel) :
  - occlusion : pas de rehaussement de la lumière ;
  - involution (veineux : bouton aortique).

▸ INDICATIONS EXTRACORONAIRES

- Protocole standard le plus souvent.
- Recherche infarctus ou myocardite : passage tardif à 3 mn.
- Acquisition hélicoïdale rétrospective pour analyse multiphasique (valves, myxome).
- Acquisition sans injection parfois utile (calcifications valves ou péricarde, prothèses, tumeur).
- Sans synchronisation, parfois suffisant (anatomie veines pulmonaires en rythmologie).
- Protocole TAVI : deux phases, massif cardiaque et couvrir l'ensemble de l'aorte et les axes iliaques.

Partager Le Site www.lemanip.com Tout Est Gratuit

Partager Le Site www.lemanip.com Tout Est Gratuit

www.lemanip.com

RÉSULTATS

▸ COMPTE-RENDU TYPE

http://www.rx-toulouse.fr/crcoroscan (courtoisie Dr M. Lapeyre, C. Rausy informaticien sous l'égide de la Société Française d'Imagerie Cardiovasculaire).

▸ NORMAUX

- L'interprétation se fait principalement sur les coupes natives et les reconstructions MPR curvilignes et orthogonales. Le rendu surfacique, ou 3D MIP, est utile pour apprécier la dominance coronaire, la topographie des plaques ou des stents, et comme document iconographique pour les correspondants.
- Anatomie (3D VRT) : dominance, anomalie de naissance ou de trajet, fistule.
- Reconstructions curvilignes de chaque artère coronaire (sténose, occlusion).
- Reconstructions orthogonales (plaque).
- Reconstructions multiplanaires (petit axe, long axe, 3 et 4 cavités, axial vrai valve aortique et aorte thoracique) :
  - myocarde, cavités, péricarde ;
  - valves, aorte thoracique ascendante (Figs 7 et 8).

▸ ANORMAUX

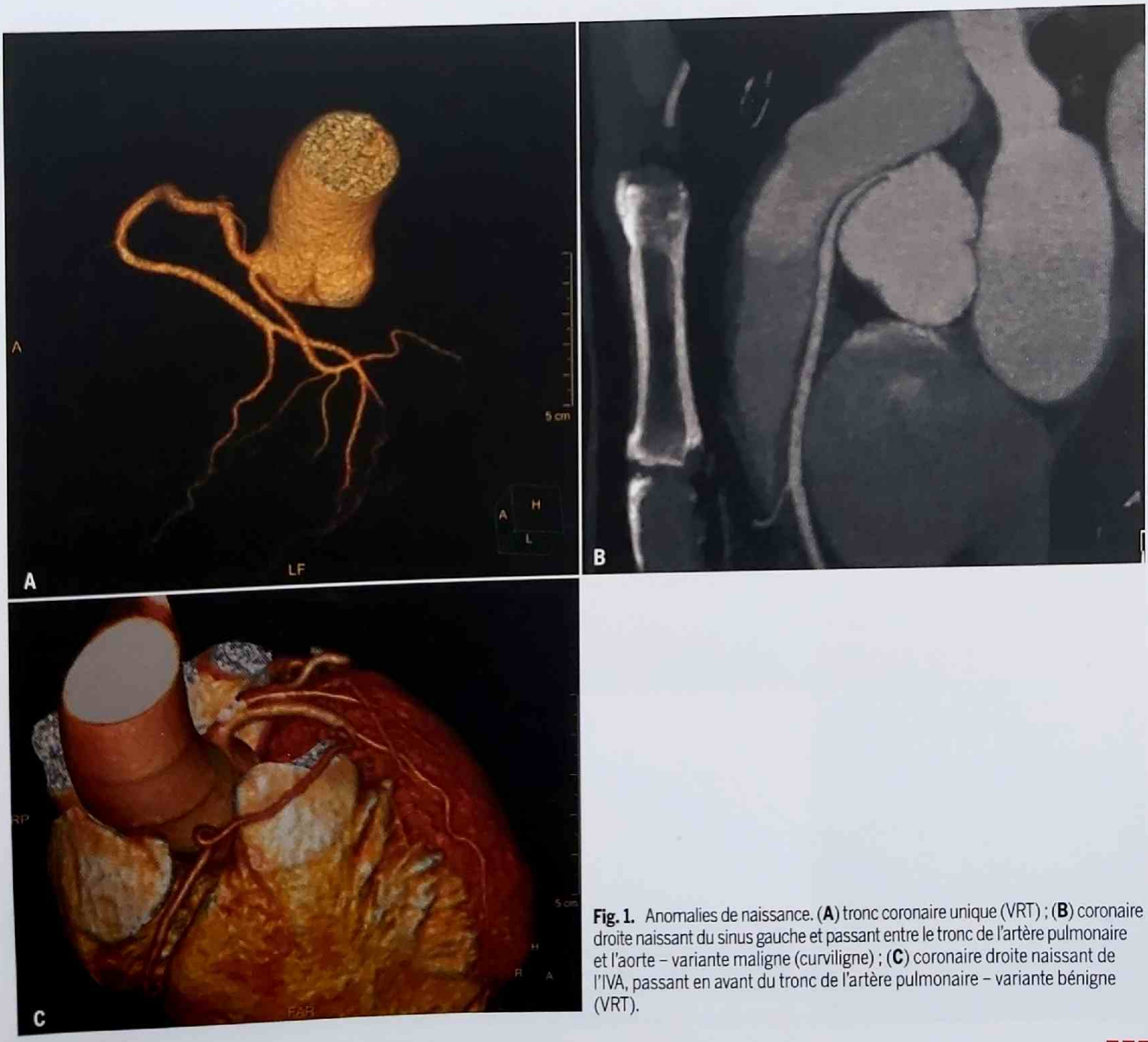

Fig. 1. Anomalies de naissance. (**A**) tronc coronaire unique (VRT) ; (**B**) coronaire droite naissant du sinus gauche et passant entre le tronc de l'artère pulmonaire et l'aorte – variante maligne (curviligne) ; (**C**) coronaire droite naissant de l'IVA, passant en avant du tronc de l'artère pulmonaire – variante bénigne (VRT).

Partager Le Site www.lemanip.com Tout Est Gratuit

Partager Le Site www.lemanip.com Tout Est Gratuit

www.lemanip.com

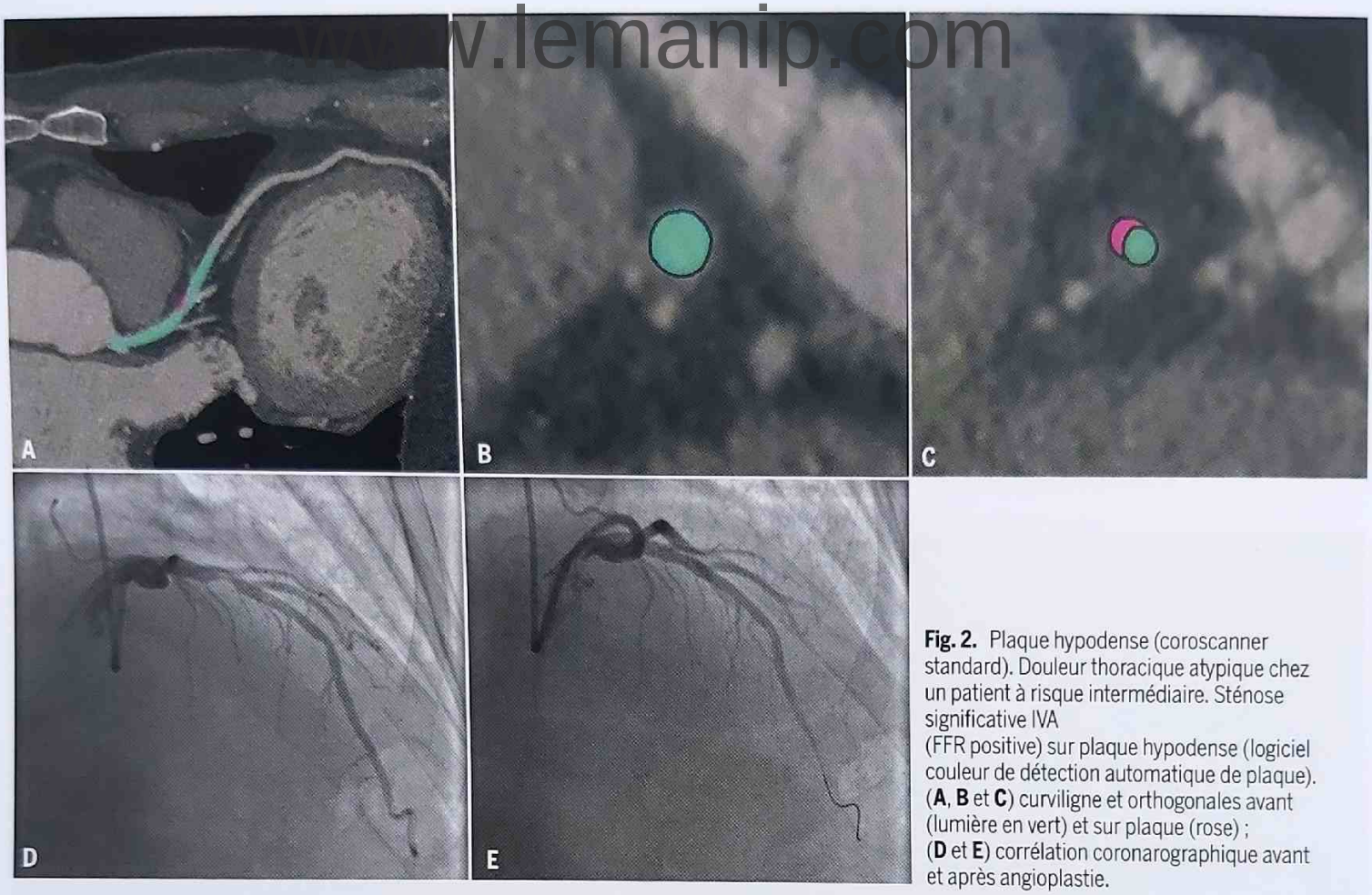

Fig. 2. Plaque hypodense (coroscanner standard). Douleur thoracique atypique chez un patient à risque intermédiaire. Sténose significative IVA (FFR positive) sur plaque hypodense (logiciel couleur de détection automatique de plaque). (**A**, **B** et **C**) curviligne et orthogonales avant (lumière en vert) et sur plaque (rose) ; (**D** et **E**) corrélation coronarographique avant et après angioplastie.

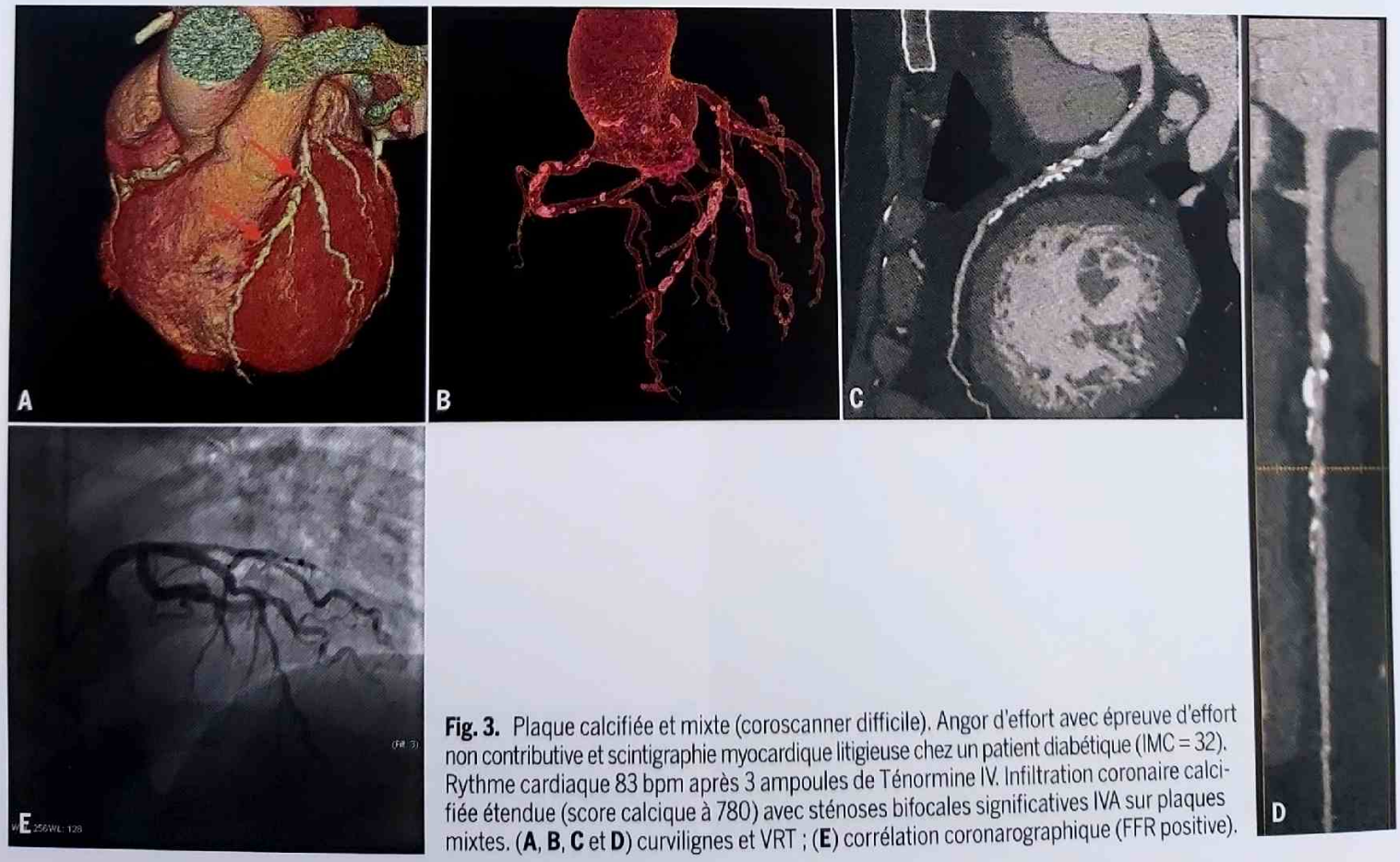

Fig. 3. Plaque calcifiée et mixte (coroscanner difficile). Angor d'effort avec épreuve d'effort non contributive et scintigraphie myocardique litigieuse chez un patient diabétique (IMC = 32). Rythme cardiaque 83 bpm après 3 ampoules de Ténormine IV. Infiltration coronaire calcifiée étendue (score calcique à 780) avec sténoses bifocales significatives IVA sur plaques mixtes. (**A**, **B**, **C** et **D**) curvilignes et VRT ; (**E**) corrélation coronarographique (FFR positive).

Partager Le Site www.lemanip.com Tout Est Gratuit

Partager Le Site www.lemanip.com Tout Est Gratuit

www.lemanip.com

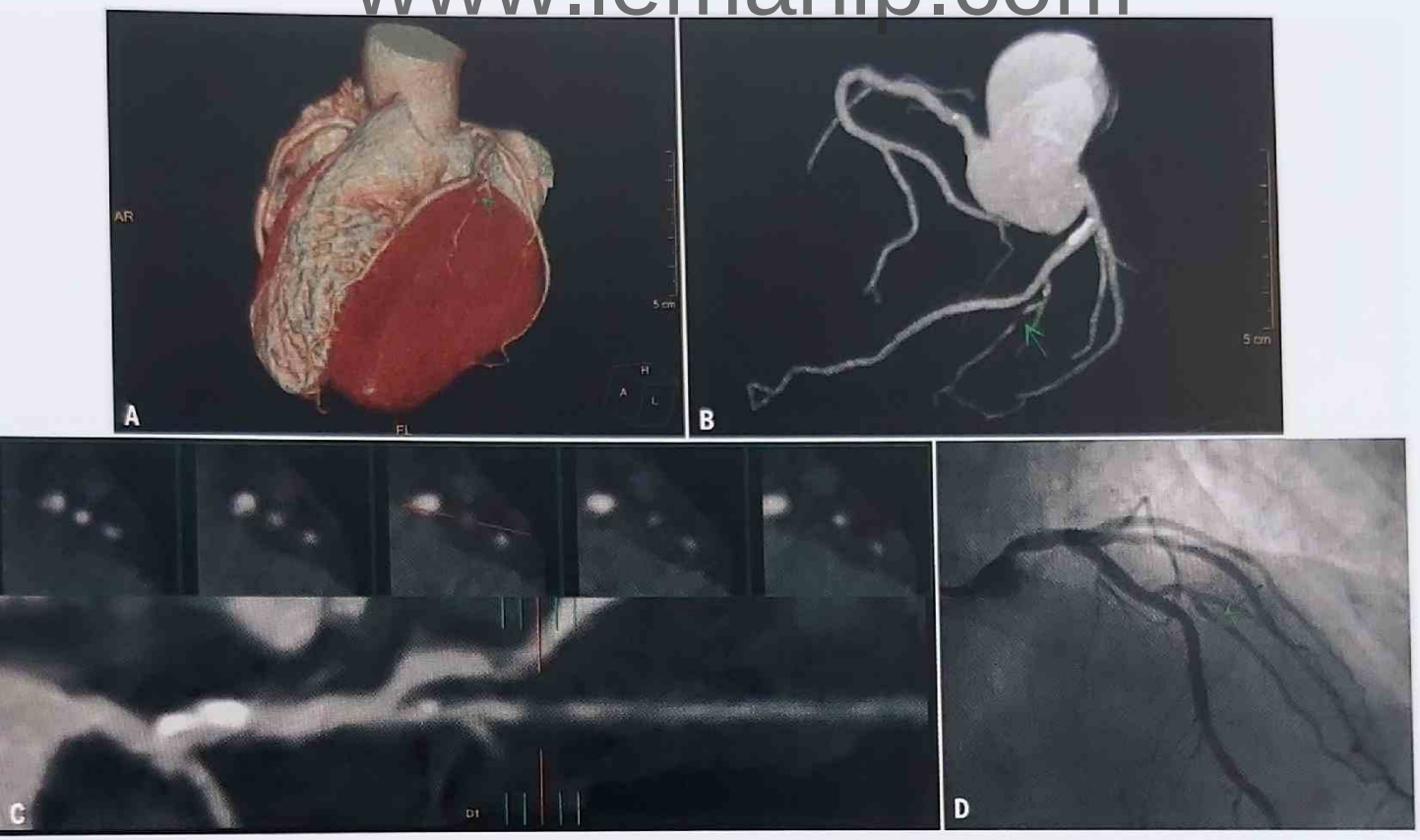

Fig. 4. Sténose d'une branche diagonale (coroscanner faible dose). Douleur thoracique atypique chez un patient à risque faible. DLP = 51 mGy / cm. (**A**, **B**, **C** et **D**) VRT, MIP, et curviligne ; (**E**) corrélation coronarographique.

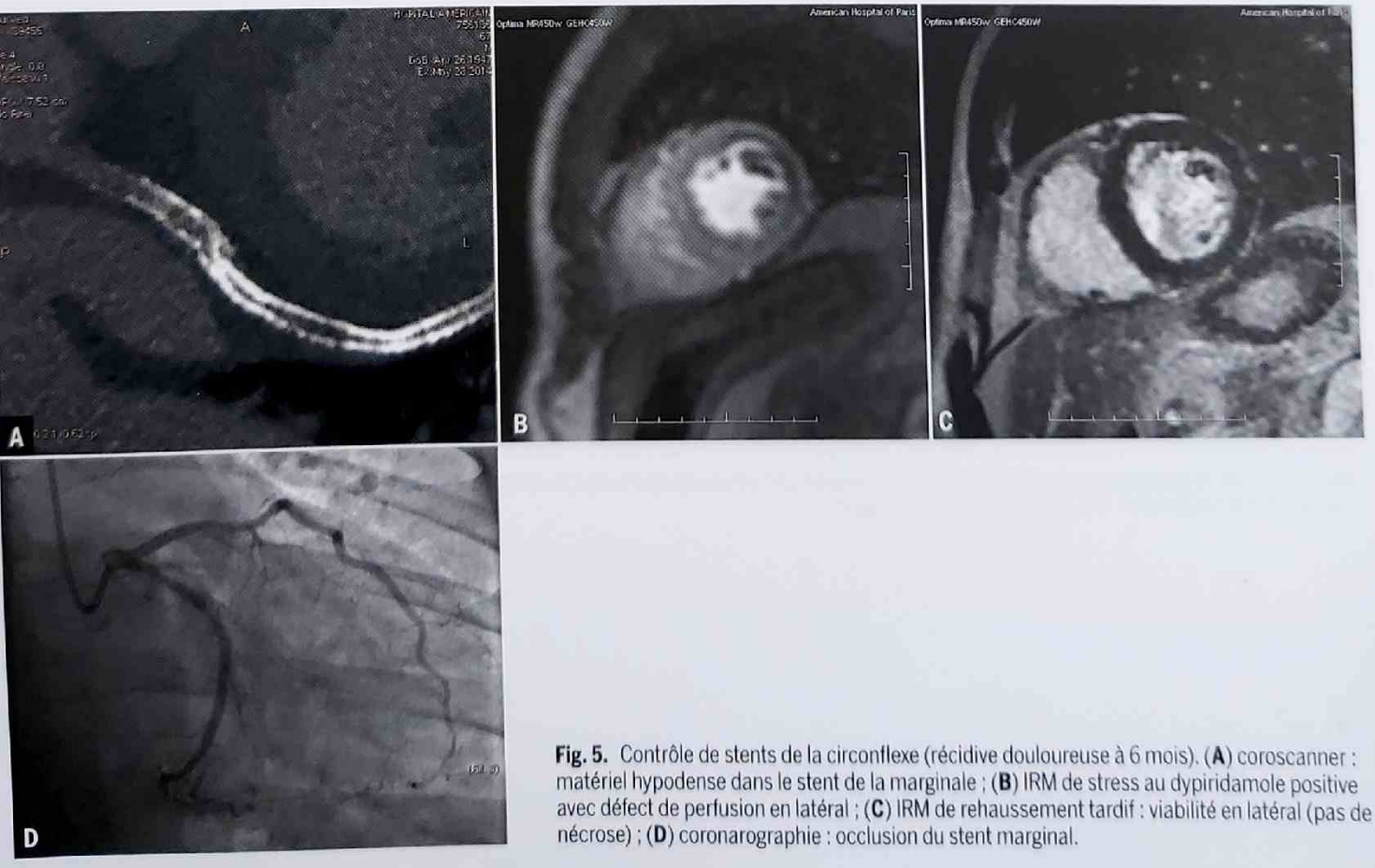

Fig. 5. Contrôle de stents de la circonflexe (récidive douloureuse à 6 mois). (**A**) coroscanner : matériel hypodense dans le stent de la marginale ; (**B**) IRM de stress au dypiridamole positive avec défect de perfusion en latéral ; (**C**) IRM de rehaussement tardif : viabilité en latéral (pas de nécrose) ; (**D**) coronarographie : occlusion du stent marginal.

Partager Le Site www.lemanip.com Tout Est Gratuit

Partager Le Site www.lemanip.com Tout Est Gratuit

www.lemanip.com

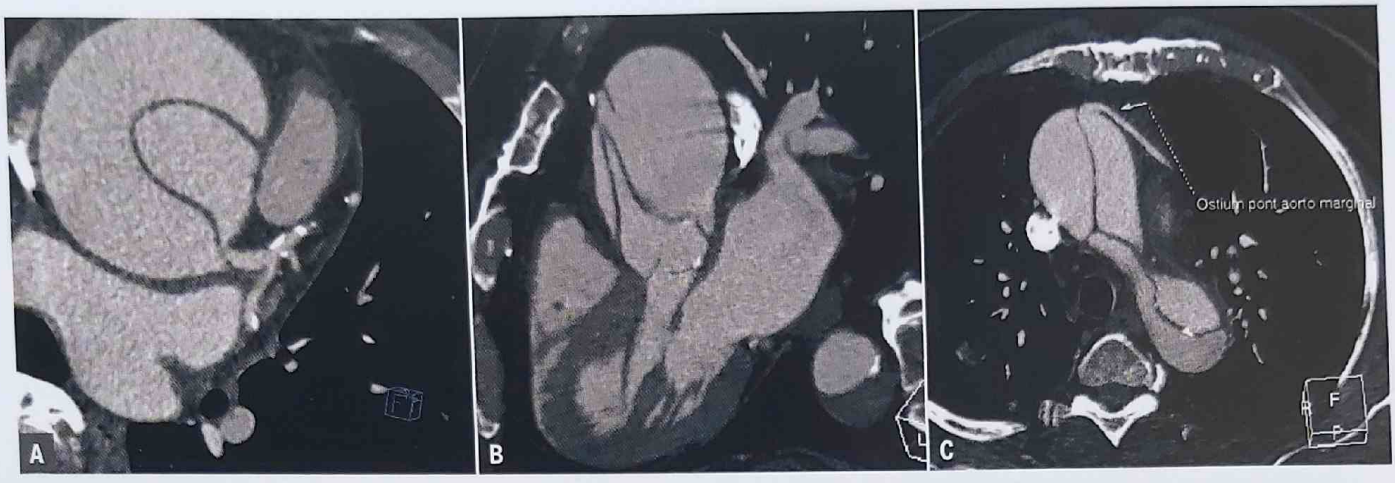

Fig. 8. Dissection aortique (patients différents). (**A**) extension de la dissection au tronc commun ; (**B**) extension de la dissection à la valve aortique ; (**C**) extension de la dissection à un pontage aorto-coronaire.

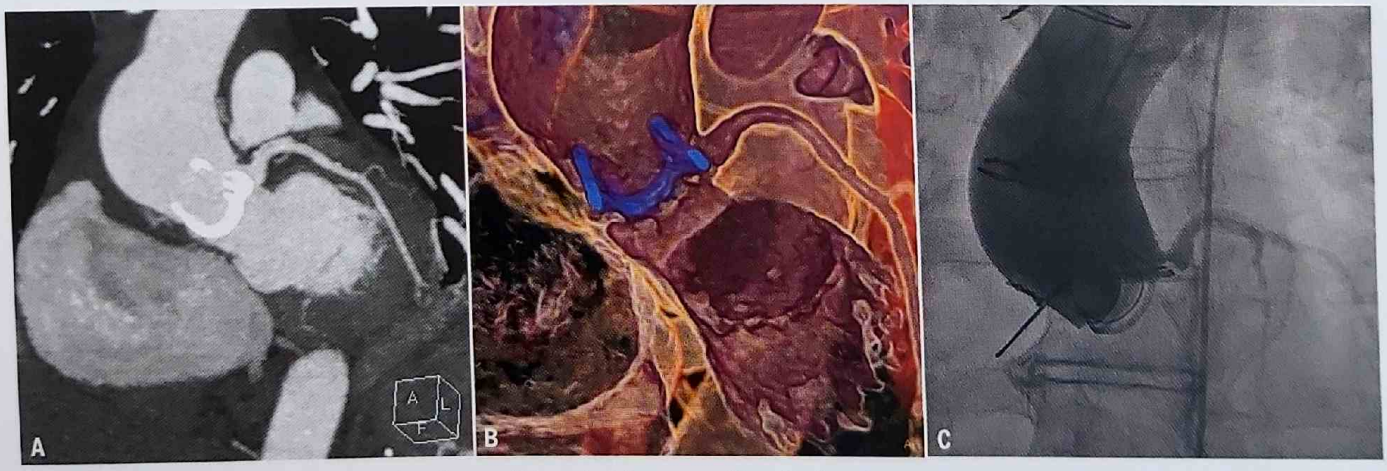

Fig. 9. Valve aortique. Mauvaise implantation d'une prothèse valvulaire avec conflit sur l'ostium du tronc commun. (**A**) reformatage coronal MIP ; (**B**) VRT ; (**C**) angiographie.

Partager Le Site www.lemanip.com Tout Est Gratuit

Partager Le Site www.lemanip.com Tout Est Gratuit

SCANNER EN IMAGERIE CARDIAQUE

www.lemanip.com

→ EXPLORATION DU CŒUR ET VALVULOPATHIES

GÉNÉRALITÉS

- Valvulopathies : causes majeures de morbi-mortalité.
- La valve la plus étudiée est la valve aortique en raison de la fréquence des valvulopathies aortiques.
- Les indications du scanner dans le cadre de la maladie valvulaire :
  - Doute sur sévérité d'un RAC à l'échographie → scanner non injecté : score calcique valvulaire.
  - Bilan anatomique avant une intervention de type TAVI (poste d'une endoprothèse valvulaire par voie endovasculaire) → scanner injecté.
  - Recherche d'une dilatation de l'aorte ascendante avant une chirurgie valvulaire aortique → scanner injecté.
  - Bilan coronaire avant une chirurgie valvulaire (rejoint la question coroscanner) → scanner injecté.
  - Bilan anatomique avant une chirurgie valvulaire mitrale (Mitraclip®) → scanner injecté.
  - Bilan après une chirurgie valvulaire ou un TAVI à la recherche d'une complication immédiate ou précoce → scanner sans et avec injection.
  - Bilan d'une sténose aortique identifiée à l'échographie chez un patient ayant déjà bénéficié d'une chirurgie valvulaire aortique : recherche d'un pannus sous-annulaire aortique → scanner injecté.
  - Cas particulier du bilan d'endocardite avec recherche associée de végétations → scanner injecté.
  - *Bilan préthérapeutique recherche d'aorte porcelaine* → scanner sans injection.

OBJECTIFS

- **Analyser le degré de calcification de la valve aortique**
  - Confirmation du caractère serré d'un RAC (échographie difficile, paramètres discordants) → score calcique.
  - Quantification des calcifications de la valve aortique par le calcul du score d'Agatston.
  - Femme : score > 1 250 → RAC serré ; homme : score > 2 000 → RAC serré.
  - Peu irradiant, peut être réalisé avant un scanner cardiaque injecté qui explorera les anatomies valvulaire, cardiaque et aortique.
- **Analyser l'anatomie de la valve aortique**
  - Valve bicuspide (type 0, type 1, localisation du raphé) ou tricuspide.
  - Calcification du raphé.
- **Analyser la faisabilité d'une pose d'endoprothèse valvulaire aortique par voie percutanée (TAVI)**
  - Bilan anatomique vasculaire : choix de la voie d'abord fémorale, sous-clavier, transaortique ou apicale (diamètre > 6 mm, réseau peu ou modérément tortueux). Décrire les plaques d'athérome aortique (> 4 mm d'épaisseur) pouvant entraîner des complications lors de la montée de la prothèse.
  - Examen de la valve et du culot aortique :
    - distance anneau-ostia coronaires et dimension du sinus de valsalva : possibilité de déploiement de la valve ;
    - surface de l'anneau aortique déterminant le choix de la dimension de la valve ;
    - présence de bourgeons calciques gênant l'expansion de la valve sur le tube (fuite paraprothétique).
  - Recherche de contre-indication non cardio-vasculaire (néoplasie...).
- **Rechercher une dilatation de l'aorte ascendante chez un patient présentant une pathologie valvulaire aortique**
  - Éliminer une aorte porcelaine.
  - Calculer le diamètre de l'aorte à tous les étages.
  - Détecter une pathologie coronaire pouvant contre-indiquer la chirurgie.
- **Faire un bilan coronaire avant une chirurgie valvulaire (rejoint la question coroscanner) à scanner injecté**
- **Bilan anatomique avant un geste percutané sur la valve mitrale (Mitraclip®) à scanner injecté**
  - Calcification (valve mitrale, anneau mitral).
  - Épaississement des feuillets valvulaires.
  - Recherche de végétation.
  - Prolapsus (si acquisition rétrospective).
- **Réaliser un contrôle post-thérapeutique**
  - Fuite périprothétique (développement d'un faux anévrisme, notamment au niveau du trigone).
  - Lâchage de suture, désinsertion de prothèse.
  - Évaluation du bon positionnement de la prothèse par rapport au plan de l'anneau dans le cadre des TAVI (trop basse, trop haute).
  - Migration de prothèse TAVI.
  - Rechercher un défaut d'ouverture d'une valve mécanique (ciné de valve).
  - Hématome, infection.
  - Pannus (ré-augmentation du gradient VG-aorte).
  - Thrombus de valve mécanique.
  - Rechercher une plicature postostiale des artères coronaires en cas de réimplantation.

Partager Le Site www.lemanip.com Tout Est Gratuit

Partager Le Site www.lemanip.com Tout Est Gratuit

www.lemanip.com

- **Bilan d'une endocardite**
  - Rechercher un abcès du trigone.
  - Plus rarement, rechercher une végétation (mais mieux vue à l'échographie).

PROTOCOLE D'ACQUISITION

▸ SCORE CALCIQUE VALVULAIRE

- ▸ Mode séquentiel faible dose avec synchronisation prospective (diastole)
- ▸ Logiciel dédié permettant le calcul du score d'Agatston par contourage manuel des calcifications avec un seuil de 130 UH.
- ▸ Calcul du score calcique valvulaire aortique en contourant les calcifications des valvules uniquement (pas les calcifications de la paroi aortique).

▸ SCANNER INJECTÉ SYNCHRONISÉ À L'ECG

- ▸ Points spécifiques à la pathologie valvulaire, TAVI :
  - Acquisition rétrospective sur le thorax car patients âgés sauf si peu d'artefacts de mouvement en acquisition prospective.
  - Injection de 55 ml de contraste iodé à 3,5 cc/s.
  - Inclure dans le champ d'exploration tout le poumon (artères sous-clavières comprises) car éventuel besoin d'une voie d'abord par l'artère sous-clavière gauche.
  - Reconstructions de l'anneau sur tout le cycle cardiaque tous les 10 % afin d'identifier la phase la moins artefactée (sans marche d'escalier sur la racine de l'aorte).
  - Contre-indication aux bêtabloquants, pas de trinitrine.
  - Acquisition abdominopelvienne classique avec injection de 35 ml de contraste iodé à 3,5cc/s.
- ▸ Anatomie de l'aorte ascendante et de la valve aortique
  - Acquisition prospective en diastole (padding le plus limité possible en fonction de la fréquence cardiaque) allant de la crosse de l'aorte au bas du cœur.
  - Utilisation des bêtabloquants recommandée si pas de CI et si fréquence cardiaque > 75 bpm (mais dépend de la qualité du scanner). En cas de bilan préopératoire, les bêtabloquants sont recommandés pour analyser les artères coronaires (indication si FC > 60).
  - Dérivés nitrés (trinitrine) indiqués en cas de besoin d'exploration des artères coronaires (spray en sublingual ou comprimé) et en l'absence de contre-indication (TA < 10 mmHg).
- ▸ Bilan avant mitra-clip (fusion d'image)
  - Acquisition prospective en diastole bras le long du corps (identique à la position en salle de cathétérisme).
  - Mise en place de repères radio-opaques sur le cœur qui seront conservés jusqu'à la réalisation du geste.
- ▸ Contrôle postopératoire
  - Faire une acquisition sans IV puis avec IV, voire un temps tardif pour rechercher les fuites. Ces acquisitions sont prospectives en diastole avec un padding le plus bas possible (selon la fréquence cardiaque).
  - Évaluer la cinétique valvulaire nécessite une acquisition prospective (thrombus sur une valve mécanique).
- ▸ ECG de surface pour la synchronisation cardiaque en recherchant une flèche R ample permettant d'analyser le rythme cardiaque (fréquence, régularité, extrasystoles).
- ▸ Contre-indication aux bêtabloquants en raison du RAC ou des fuites mitrale ou aortique (insuffisance cardiaque sévère).
- ▸ Pas d'analyse des artères coronaires : patients âgés avec calcification des coronaires, exploration par coronarographie.

RÉSULTATS

- ▸ Pour le score calcique, l'utilisation d'un logiciel dédié est nécessaire. Le score est compatible avec un RAC serré si pour une femme il est > 1 200 et pour un homme s'il est > 2 000 (*cf.* publi).
- ▸ L'interprétation se fait principalement sur les coupes natives et les reconstructions MPR.
- ▸ Le volume rendering est surtout utile pour les fusions d'images et pour les communications.

▸ VALVES PRÉOPÉRATOIRES

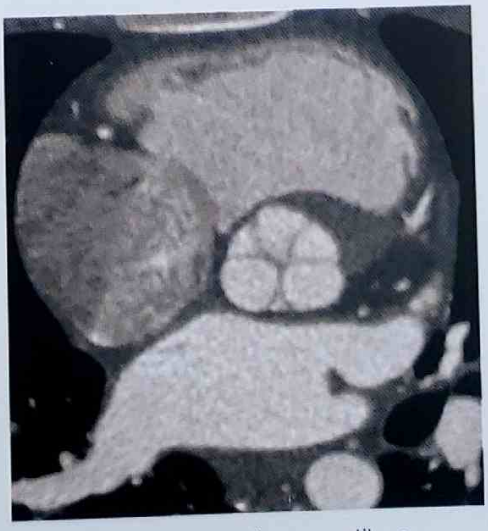

Fig. 1. Valve aortique vue dans son petit axe.

Partager Le Site www.lemanip.com Tout Est Gratuit

Partager Le Site www.lemanip.com Tout Est Gratuit

www.lemanip.com

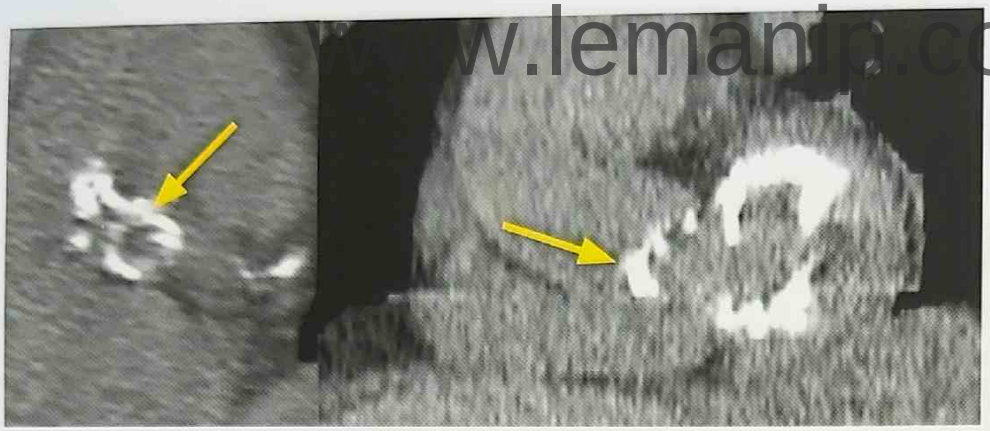

Fig. 2. Valve tricuspide. Score calcique valvulaire aortique (score à 2 971). À noter les calcifications associées de l'anneau mitral (flèche blanche). Calcification de la valve aortique (flèches jaunes).

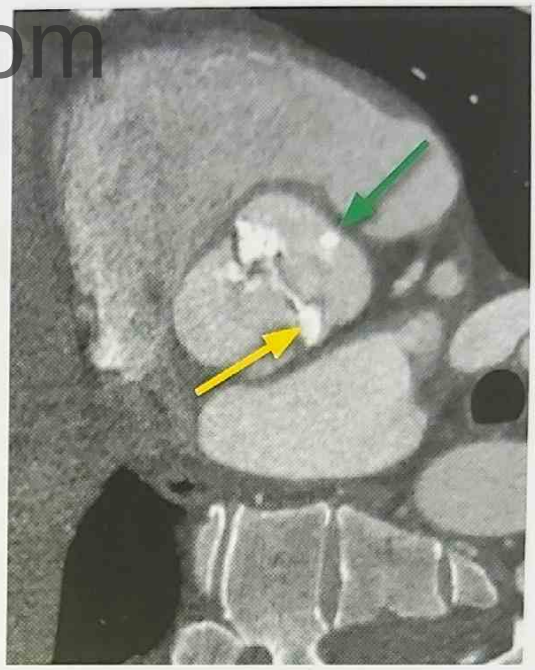

Fig. 3. Bicupidie de type 1 avec calcifications de la valve (flèche jaune) et du raphé médian (flèche verte).

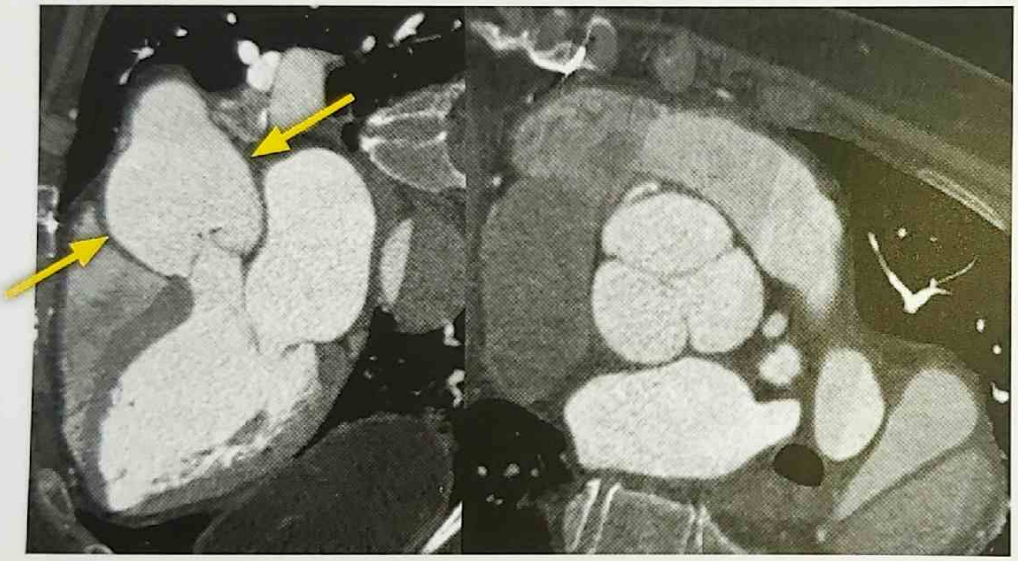

Fig. 4. Dilatation du sinus de valsalva.

▸ VALVES POSTOPÉRATOIRES

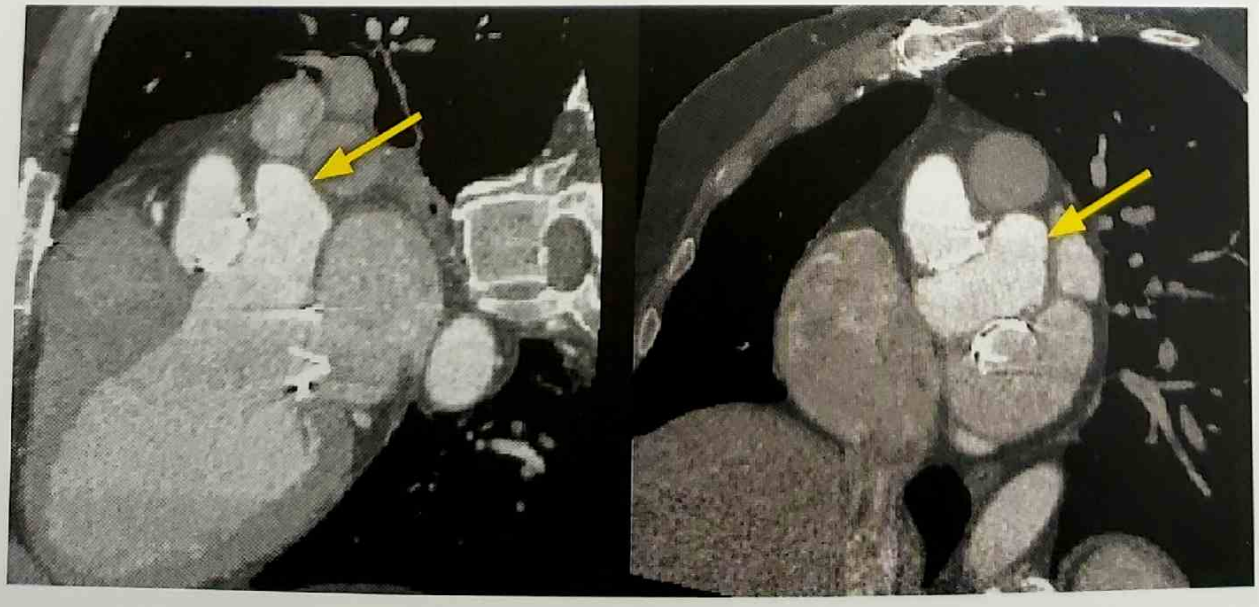

Fig. 5. Faux anévrisme du trigone en postopératoire d'une bioprothèse aortique.

Partager Le Site www.lemanip.com Tout Est Gratuit

Partager Le Site www.lemanip.com Tout Est Gratuit

www.lemanip.com

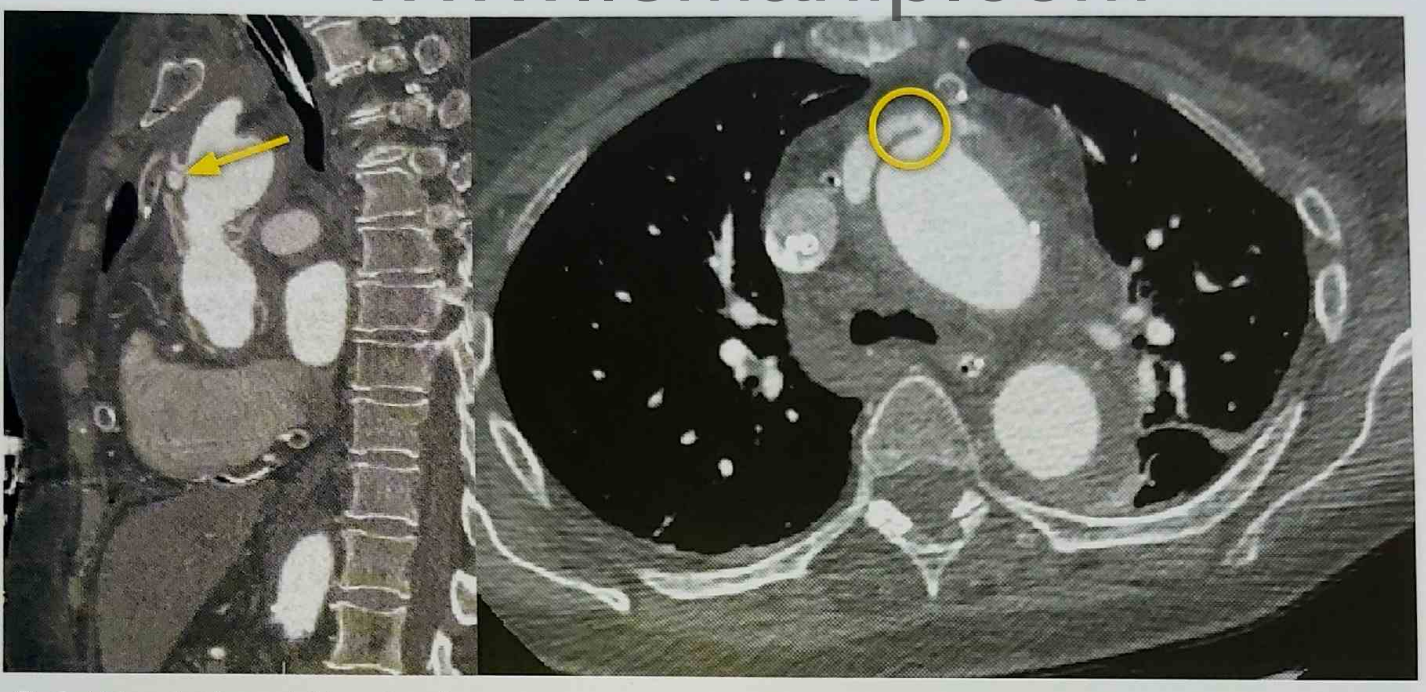

Fig. 6. Lâchage de suture sur le tube aorto-aortique.

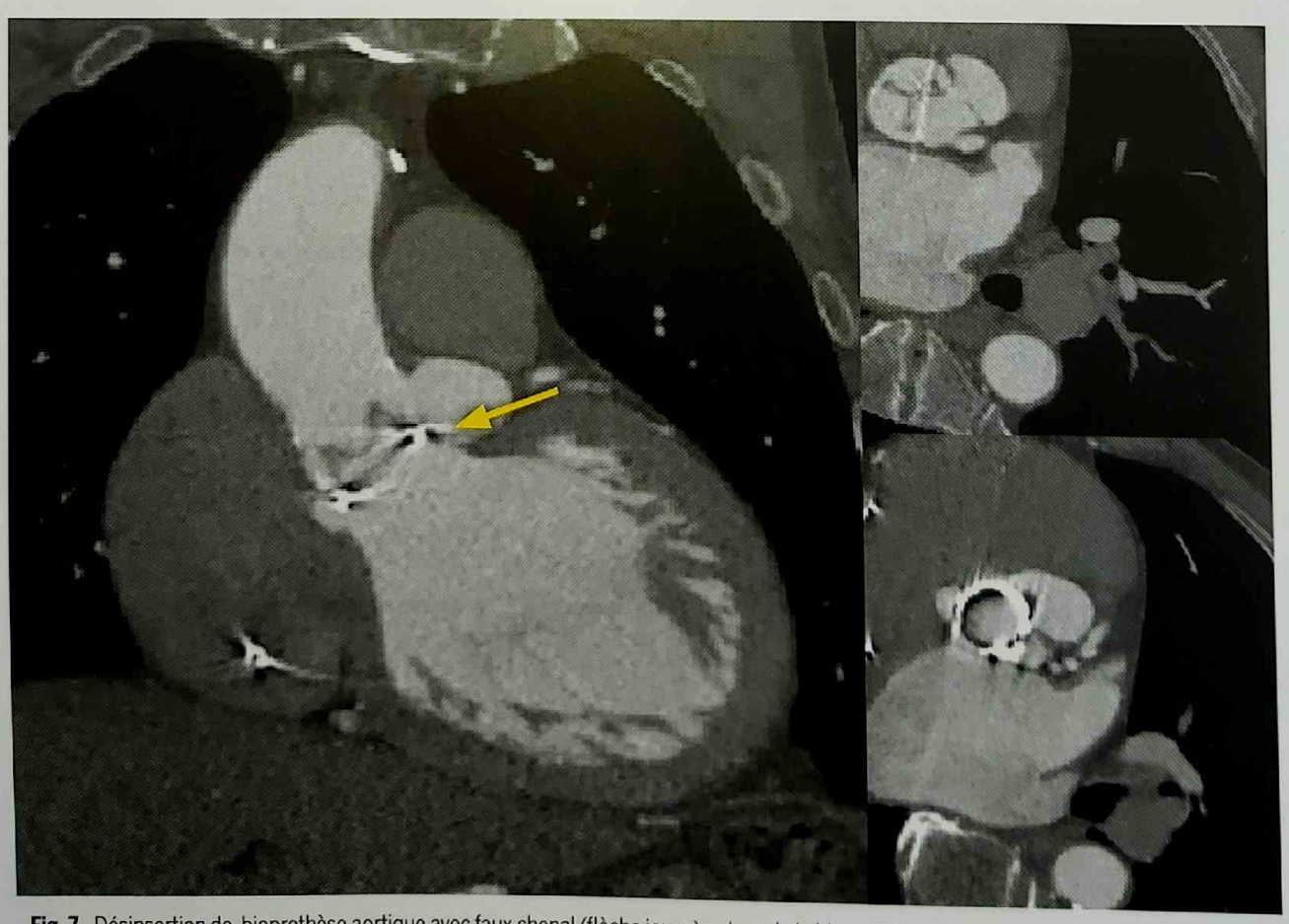

Fig. 7. Désinsertion de bioprothèse aortique avec faux chenal (flèche jaune) autour de la bioprothèse, faisant communiquer la chambre de chasse du VG et la racine aortique. Développement d'un faux anévrisme.

Partager Le Site www.lemanip.com Tout Est Gratuit

Partager Le Site www.lemanip.com Tout Est Gratuit

SCANNER EN IMAGERIE CARDIAQUE

www.lemanip.com

→ EXPLORATION DU COEUR ET VALVULOPATHIES (suite)

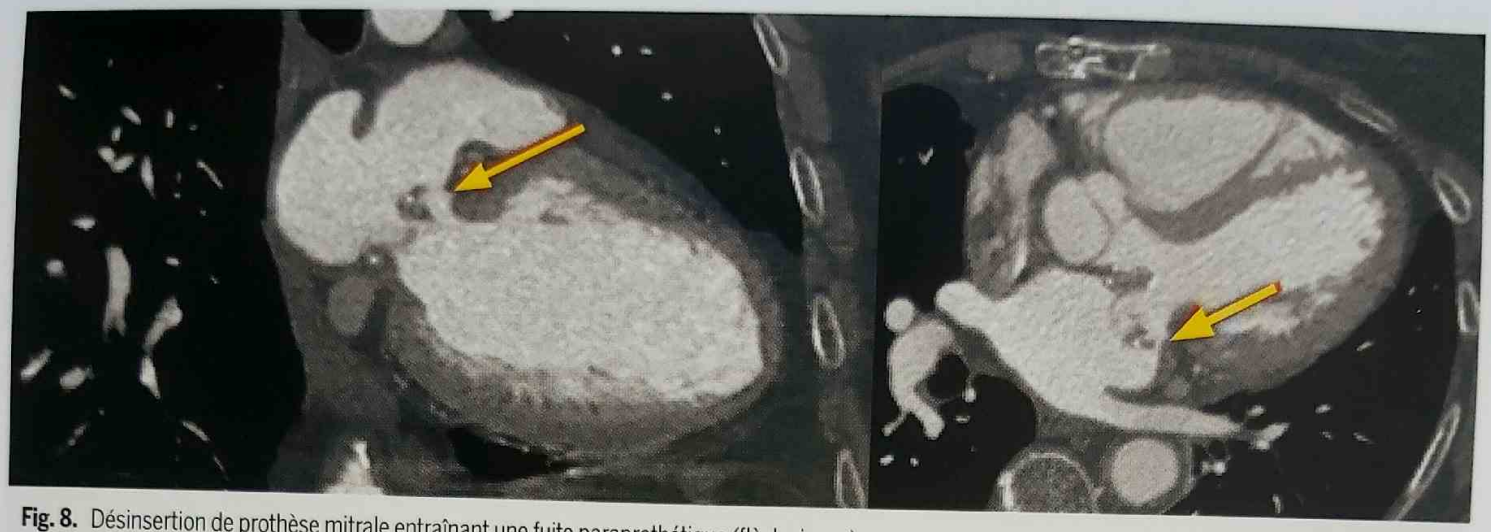

Fig. 8. Désinsertion de prothèse mitrale entraînant une fuite paraprothétique (flèche jaune).

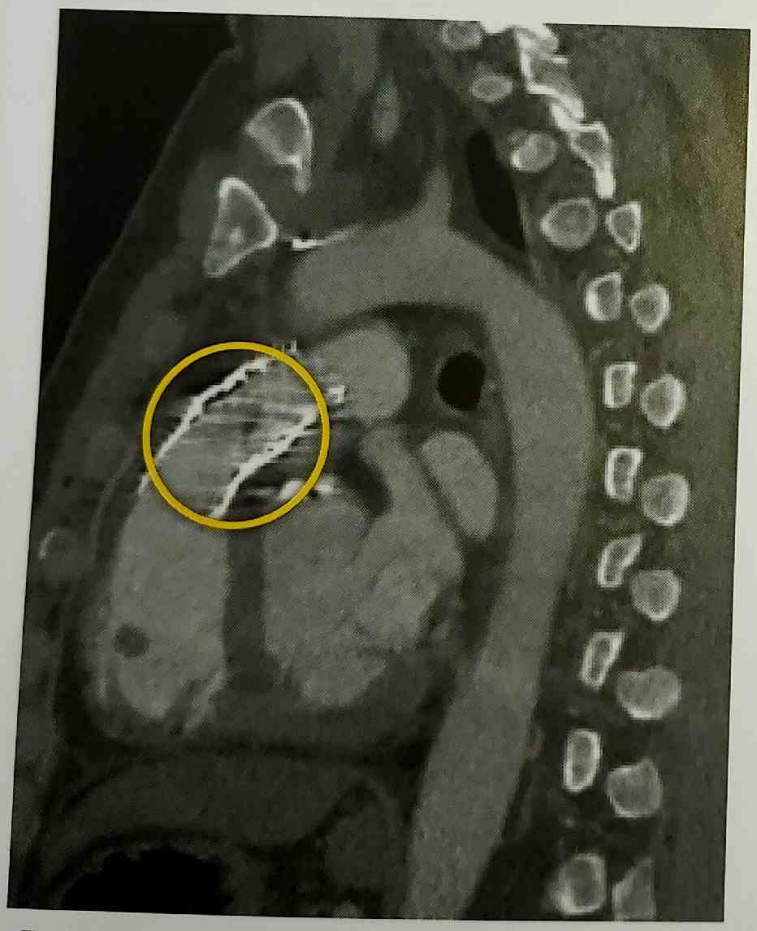

Fig. 9. Thrombus valvulaire pulmonaire visible sous la forme d'une image tissulaire hypodense (cercle jaune) à l'intérieur de la bioprothèse.

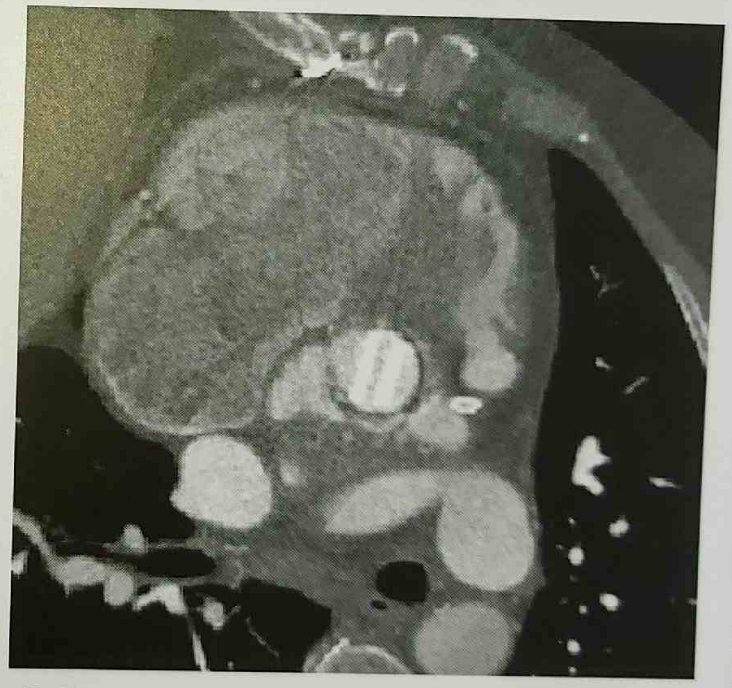

Fig. 10. Valve mécanique ouverte laissant passer le flux de part et d'autre des ailettes.

Partager Le Site www.lemanip.com Tout Est Gratuit

Partager Le Site www.lemanip.com Tout Est Gratuit

www.lemanip.com

Fig. 11. Valve TAVI en place (CoreValve®).

Partager Le Site www.lemanip.com Tout Est Gratuit

Partager Le Site www.lemanip.com Tout Est Gratuit

SCANNER EN IMAGERIE CARDIAQUE

→ EXPLORATION DES TUMEURS ET DU PÉRICARDE

www.lemanip.com

GÉNÉRALITÉS

- La masse cardiaque la plus fréquente est le thrombus.
- Les tumeurs cardiaques primitives, bénignes (myxome ++) ou malignes (sarcome ++) sont rares.
- Les tumeurs malignes secondaires sont 20 à 40 fois plus fréquentes que les tumeurs cardiaques malignes primitives.
- Le péricarde est une membrane fine (< 2 mm) formée de 2 feuillets contenant quelques dizaines de millilitres d'un liquide clair.
- La pathologie péricardique la plus courante est liée à la présence de liquide en excès dans le péricarde (épanchement péricardique), à l'inflammation des feuillets péricardiques (péricardite) ou à l'épaississement du péricarde pouvant entraîner une constriction péricardique.

OBJECTIFS

Tumeurs/masse

- Confirmer le diagnostic de masse cardiaque *versus* pseudo masse (crête terminale, sillon tricuspidien, valve d'Eustachi...).
- Rechercher des arguments en faveur d'un thrombus : localisation spécifique (auricule gauche), séquelle d'infarctus en regard de la masse, cathéter central, valvulopathie, absence de rehaussement sur une acquisition tardive.
- Rechercher de la graisse et/ou des calcifications qui modifient la gamme diagnostique.
- Rechercher des signes d'agressivité en faveur d'une lésion tumorale maligne (envahissement d'autres cavités, épanchement péricardique, adénomégalies, lésions secondaires) et faire son bilan d'extension local et à distance.

Péricarde

- Recherche de calcifications, d'épanchement, d'épaississement ou d'inflammation des feuillets péricardiques.
- Étude de la morphologie du massif cardiaque si suspicion de constriction.

PROTOCOLES

▸ PROTOCOLE TUMEURS/MASSE

- ▸ Acquisition sans et avec injection avec opacification des 4 cavités cardiaques. Si suspicion de thrombus, acquisition tardive 3-5 minutes après injection. Intérêt d'une synchronisation ECG pour optimiser la qualité de l'imagerie, notamment pour analyser le rapport de la lésion avec les coronaires dans le cadre d'un bilan préopératoire.

▸ PROTOCOLE PÉRICARDE

- ▸ Sans injection, plus ou moins avec injection en fonction du contexte et de la réalisation d'une IRM cardiaque en parallèle. Avec synchronisation ECG.

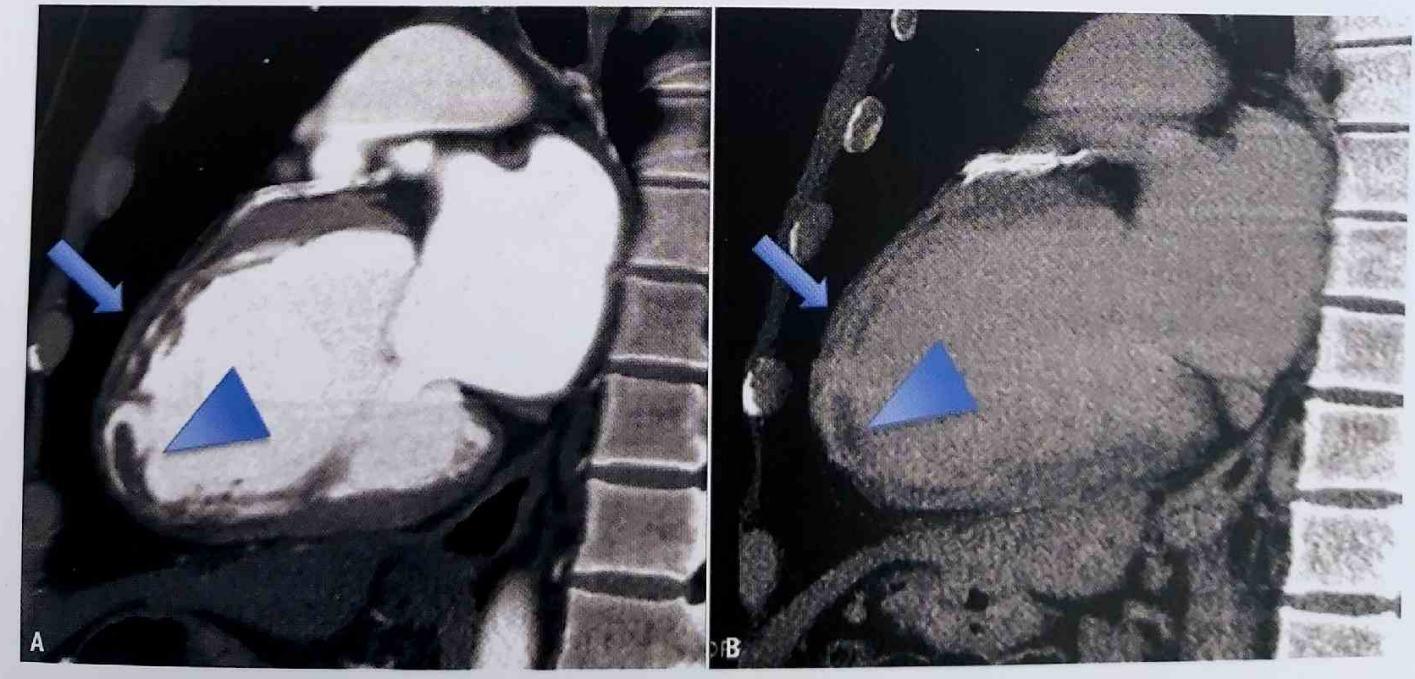

Fig. 1. Patient de 53 ans avec séquelle d'infarctus antérieur et remodelage ventriculaire. L'échographie cardiaque suspecte, sans pouvoir l'affirmer, un thrombus apical intraVG. Le scanner réalisé au temps artériel avec synchronisation (**A**) confirme l'amincissement de la paroi antérieure avec métaplasie graisseuse en rapport avec la séquelle d'infarctus (**A**, flèche). Une masse est visible en regard de l'apex (**A**, tête de flèche). L'acquisition tardive n'objective pas de rehaussement de cette formation, confirmant la présence d'un thrombus (**B**, tête de flèche). La paroi antérieure infarcie se rehausse du fait de sa nature fibreuse (**B**, flèche).

Partager Le Site www.lemanip.com Tout Est Gratuit

Gratuittement

www.lemanip.com

Radiologie et imagerie medicale

Livres,memoires,rapport de stage,courses,radiologie conventionnelle,Scanner,TDM,IRM,Scintigraphie, Medecine nucleaire,Radiotherapie,Radiologie Interventionnelle,Oncologie,Clichees,Cas interpretes,exposes,medecine

https://www.lemanip.com/

www.lemanip.com

Partager Le Site www.lemanip.com Tout Est Gratuit

www.lemanip.com

RÉSULTATS

TUMEURS

- Le thrombus se présente sous la forme d'une masse hypodense sans rehaussement après injection sur une acquisition tardive, souvent en regard d'un infarctus si localisé dans le VG (Fig. 1).
- Le myxome, tumeur bénigne primitive la plus fréquente, apparaît comme une masse ronde ou ovalaire, parfois calcifiée, reliée à la fosse ovale du SIA par un pédicule, se rehaussant de façon variable après injection (Fig. 2).
- Le sarcome est une lésion typiquement infiltrante, envahissant les structures avoisinantes, se rehaussant de façon hétérogène après injection, associée à un épanchement péricardique. L'angiosarcome, type histologique le plus fréquent, a la particularité de toucher plus souvent l'oreillette droite (Fig. 3). Le lymphome cardiaque peut ressembler à un sarcome.
- L'atteinte cardiaque métastatique peut se faire par contiguïté (poumon), par voie hématogène (mélanome), veineuse (rein, foie) ou lymphatique (poumon, sein) (Fig. 4).
- Une péricardite aiguë se présente classiquement sous la forme d'un épaississement et d'une inflammation des feuillets péricardiques (Fig. 5) associée à un épanchement liquidien d'abondance variable.

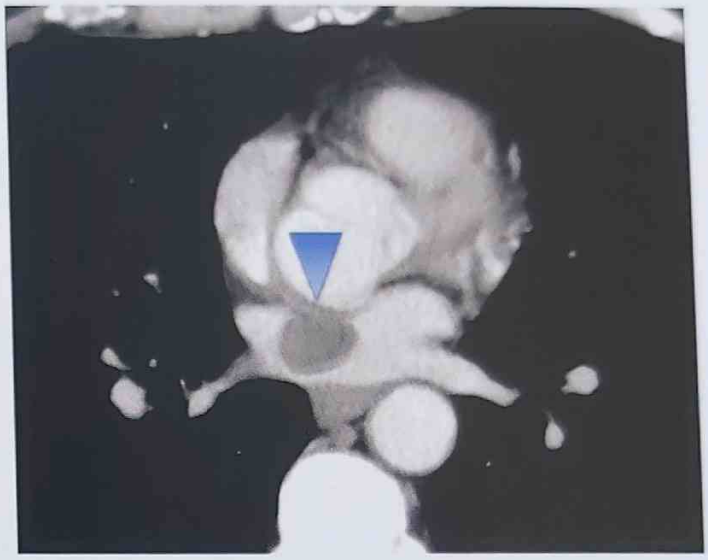

Fig. 2. Patient de 36 ans avec épisode d'AIT. L'échographie cardiaque retrouve une formation nodulaire intra-atriale gauche compatible avec un myxome. Le scanner avec injection confirme la présence d'une masse arrondie intra-atriale accolée à la partie haute du septum interatrial (tête de flèche) dont l'aspect est compatible avec un myxome.

- Une constriction péricardique est suspectée devant un péricarde épaissi (> 3 mm), parfois calcifié, entraînant une déformation de la silhouette cardiaque (cœur tubulé, étroit à la base) (Fig. 6).

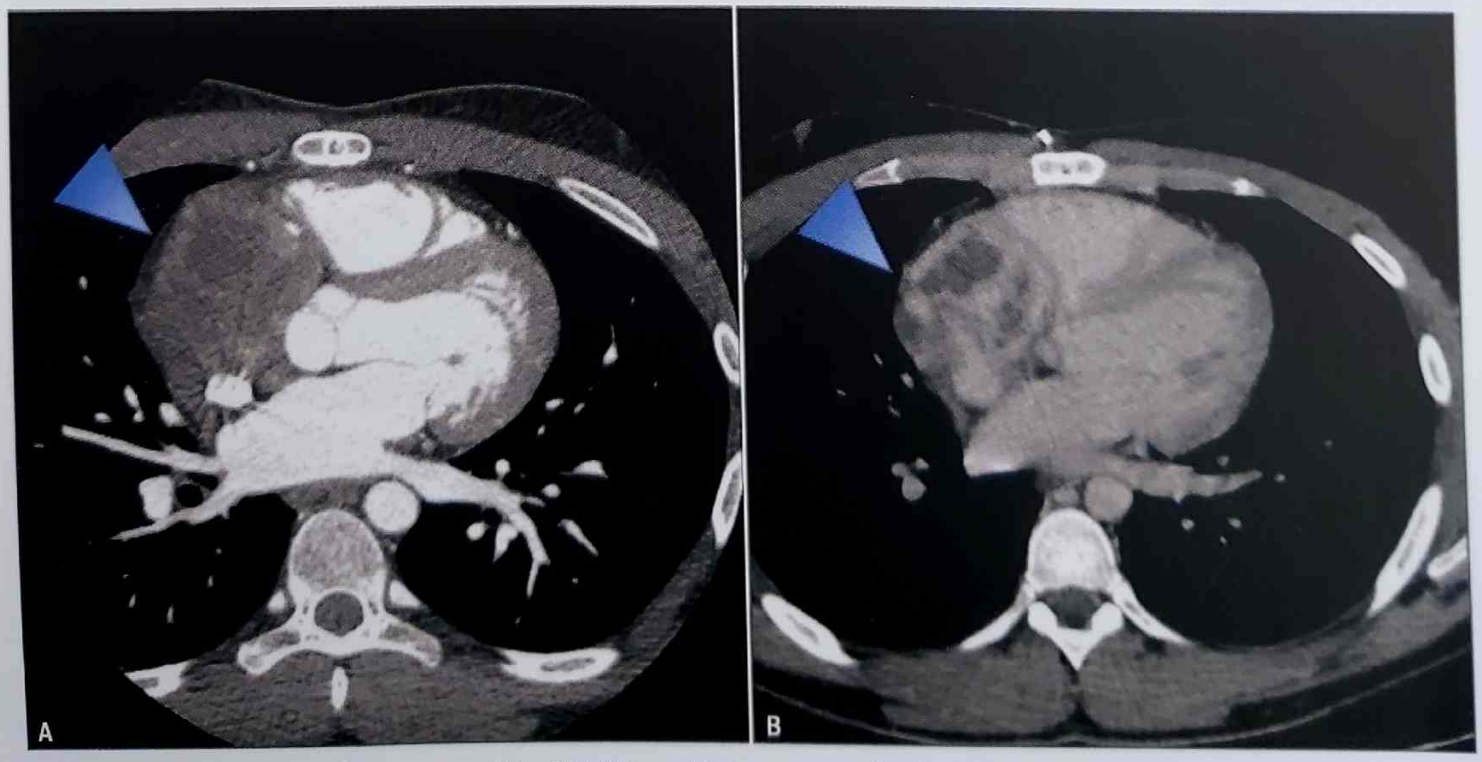

Fig. 3. Patient de 25 ans dyspnéique avec masse intra-OD à l'échographie. Le scanner confirme la présence d'une masse tissulaire de l'atrium droit (**A**, **B**, tête de flèche), se rehaussant de façon hétérogène après injection (**B**) et engainant la veine cave supérieure. L'aspect est compatible avec un angiosarcome. Diagnostic confirmé histologiquement en peropératoire.

Partager Le Site www.lemanip.com Tout Est Gratuit

Partager Le Site www.lemanip.com Tout Est Gratuit

www.lemanip.com

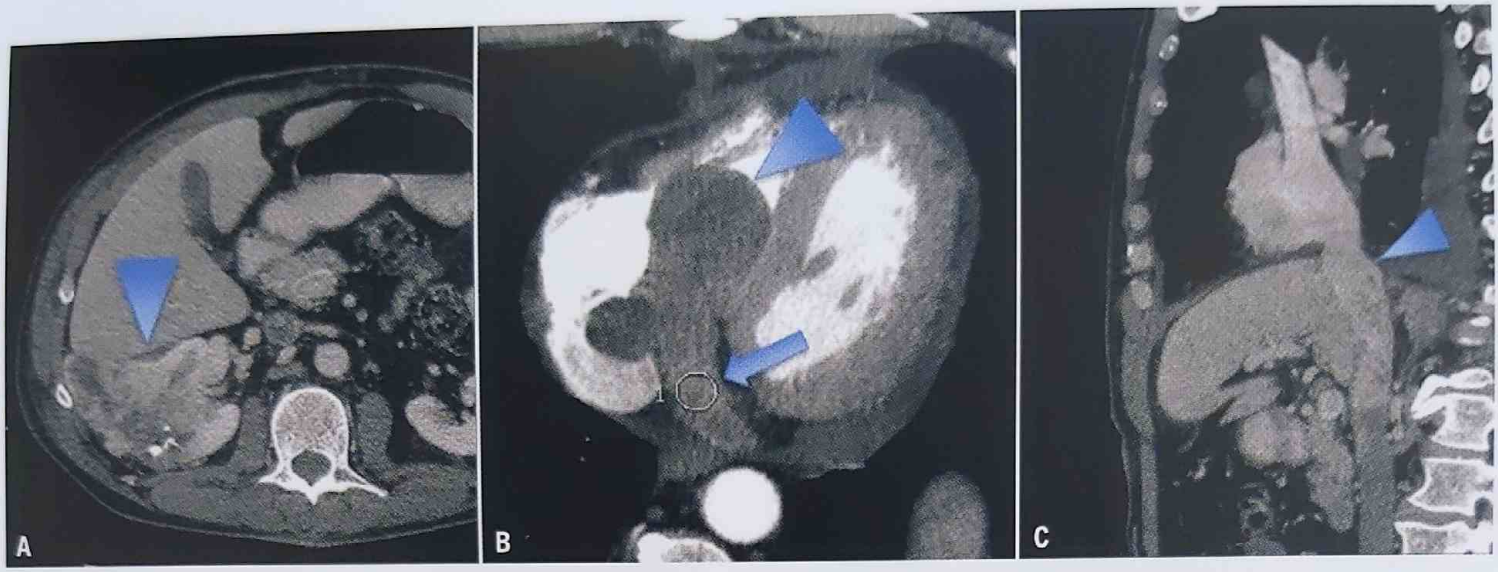

Fig. 4. Patient de 65 ans avec cancer du rein droit connu (**A**, flèche) avec localisations pulmonaires secondaires. Découverte d'une masse intracardiaque de l'atrium droit à l'occasion d'une échographie cardiaque. Le scanner confirme la présence d'une volumineuse masse pédiculée dans les cavités droites (atrium et ventricule) (**B**, tête de flèche) reliée au sinus coronaire (**B**, flèche) et se rehaussant après injection. La veine cave inférieure est libre (**C**, tête de flèche). Le diagnostic de métastase cardiaque par voie hématogène a été suspecté. Le patient est décédé peu après.

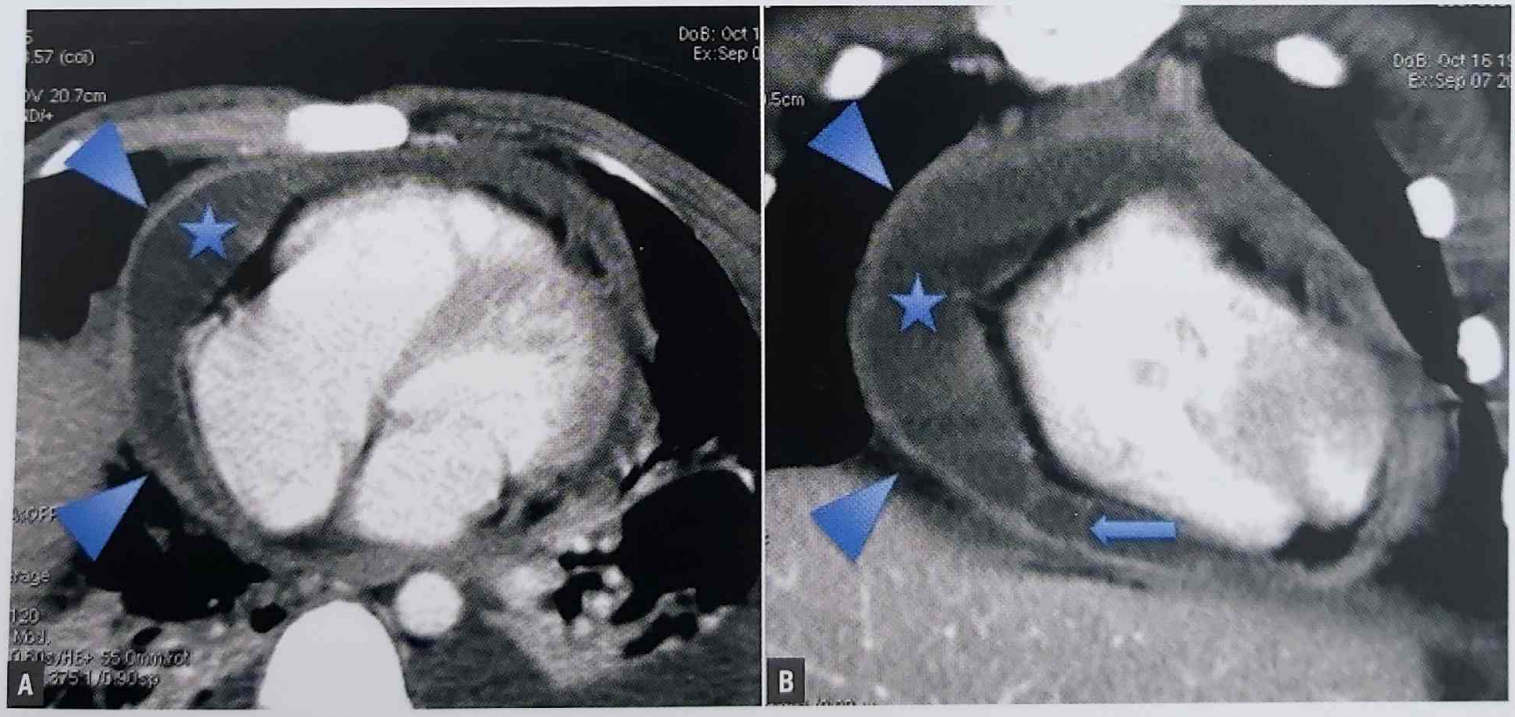

Fig. 5. Patient adressé aux urgences pour douleurs thoraciques avec fièvre. Échographie cardiaque difficile car patient peu échogène. Le scanner retrouve un épanchement péricardique (**A**, **B**, étoile) associé à un rehaussement des feuillets péricardiques après injection (**A**, **B**, têtes de flèche). Des cloisons sont visibles au sein de l'épanchement sur les reconstructions coronales (**B**, flèche). L'aspect évoque une péricardite aiguë.

Partager Le Site www.lemanip.com Tout Est Gratuit

Partager Le Site www.lemanip.com Tout Est Gratuit

www.lemanip.com

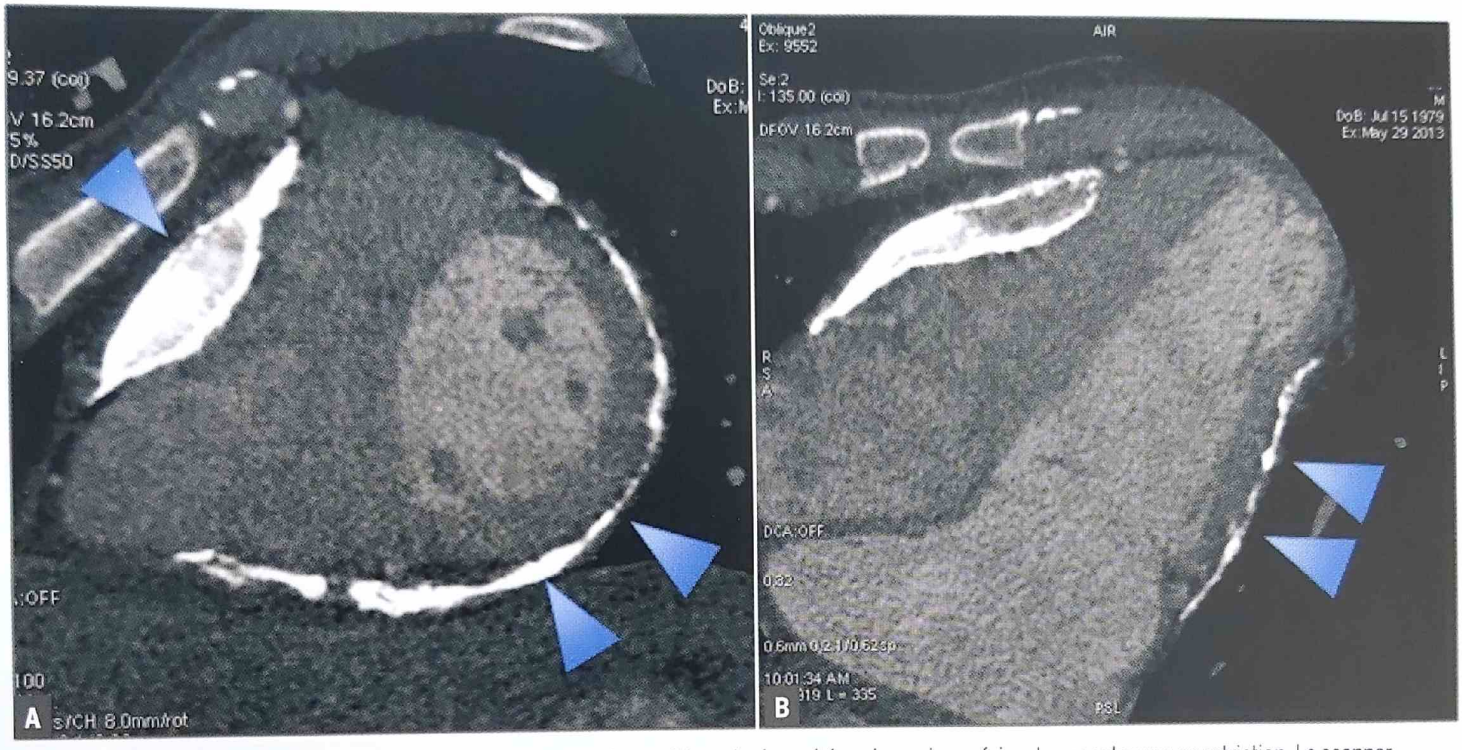

Fig. 6. Patient de 34 ans dyspnéique. Péricarde mal vu en échographie mais signes hémodynamiques faisant suspecter une constriction. Le scanner sans injection retrouve un péricarde épaissi et calcifié (**A**, têtes de flèche). Noter l'aspect déformé du massif cardiaque qui apparaît tubulisé et comprimé dans sa partie moyenne (**B**, têtes de flèche).

Partager Le Site www.lemanip.com Tout Est Gratuit

Partager Le Site www.lemanip.com Tout Est Gratuit

SCANNER EN IMAGERIE VASCULAIRE

→ EXPLORATION D'UN ANÉVRISME DE L'AORTE ABDOMINALE

www.lemanip.com

GÉNÉRALITÉS

- L'anévrisme aortique se définit comme une perte de parallélisme des parois aortiques.
- L'échographie Doppler est souvent le premier examen compte tenu de sa disponibilité.
- La TDM vient la plupart du temps en complément de l'échographie Doppler réalisée en première intention chez les patients à risque.
- Le scanner est réalisé en urgence en cas de syndrome fissuraire, et chez un patient ayant un anévrisme connu et présentant des douleurs abdominales.
- Celui-ci permet une analyse plus précise de l'anatomie de l'anévrisme et permet de choisir la prise en charge adaptée.
- L'angiographie n'est réalisée que pour le traitement endovasculaire si ce dernier est retenu.

OBJECTIFS

- Le scanner permet de faire le diagnostic positif de l'anévrisme aortique abdominal et d'analyser son anatomie pour le choix thérapeutique :
  - forme : fusiforme, sacciforme ;
  - critères de risque de rupture (hyperdensité du thrombus, prise de produit de contraste...) ;
  - localisation :
    - situation sus- ou sous-rénale : longueur et diamètre des collets proximaux et distaux ;
    - importance des calcifications ;
    - extension aux vaisseaux iliaques ;
    - vaisseaux naissant de l'anévrisme : artère digestive, artères rénales principales et accessoires ;
  - caractère circulant : importance du thrombus ;
  - taille :
    - diamètre antéropostérieur, latéral ;
    - diamètre de la lumière ;
    - longueurs des collets, de l'aorte sous-rénale et des artères iliaques ;
  - retentissement :
    - sténoses des collatérales ;
    - retard d'opacifications digestive ou rénale.
- L'analyse de ces données va permettre de décider de la prise en charge de l'anévrisme : endovasculaire ou chirurgicale.
- L'état général du patient et l'état global des gros vaisseaux seront également pris en compte.

III. PROTOCOLE

▸ EXAMEN DIAGNOSTIC INITIAL

- Coupes sans injection : le volume d'acquisition se limite à l'aorte abdominale et aux axes iliaques et fémoraux. Coupes de 3 mm : thrombus intra-anévrismal, calcifications des parois...
- Pour le temps artériel, le volume d'acquisition des coupes doit inclure toute l'aorte thoracique et abdominale ainsi que les axes iliaques et fémorales communes. Acquisition au temps artériel après la mise en place d'un ROI intra-aortique (thoracique bas) :
  - débit : entre 3 et 5 ml/s ;
  - quantité : entre 100 et 140 ml de produit de contraste iodé, sans dépasser 2 ml/kg ;
  - rinçage : avec 50 cc de sérum physiologique ;
  - épaisseur des coupes : entre 0,6 et 1,2 mm.
- Le gating cardiaque n'est pas obligatoire.

▸ SUIVI

- Pour les patients qui ne sont pas traités de manière invasive (diamètre < 50 mm sans signe de complications), la fréquence de suivi de l'anévrisme dépend du diamètre de celui-ci (< 45 mm → contrôle tous les ans par échographie, > 45 mm → contrôle tous les 6 mois).
- Le scanner devra être comparé aux examens précédents, pour s'assurer de la stabilité des mesures.
- Le protocole de réalisation du scanner sera le même que pour le diagnostic initial, en excluant la première acquisition SPC.

Partager Le Site www.lemanip.com Tout Est Gratuit

Partager Le Site www.lemanip.com Tout Est Gratuit

www.lemanip.com

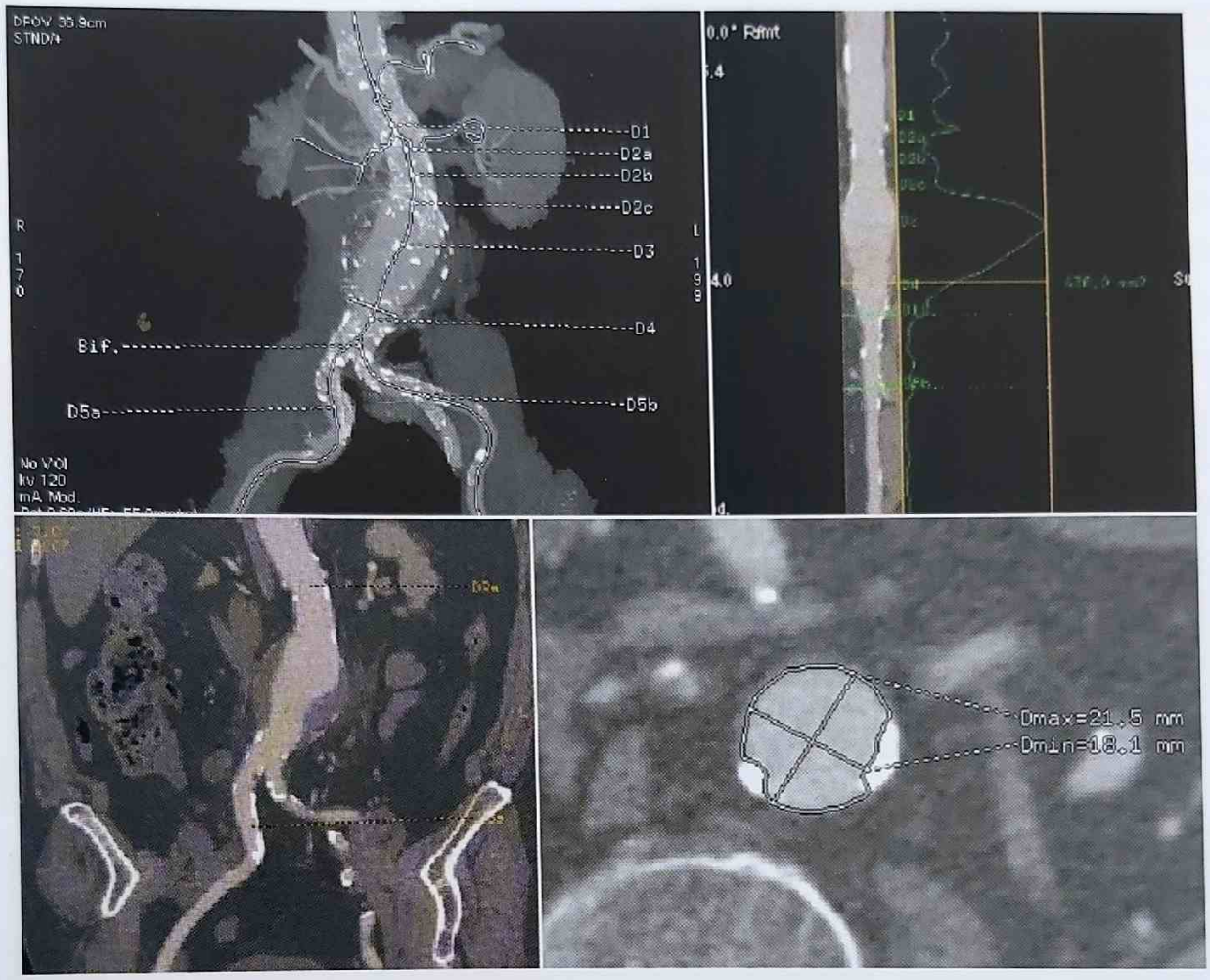

Fig. 1. Exemple de mesure automatisée sur les consoles de traitement d'image (longueurs et diamètres) utilisant la reconstruction en recentrant l'axe du vaisseau selon la ligne centrale.

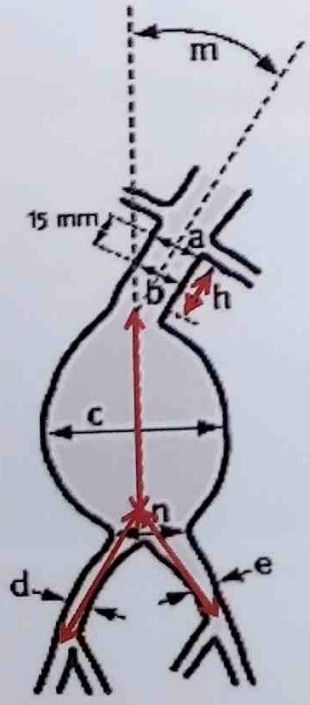

Fig. 2. Différentes mesures nécessaires pour sélectionner un stent graft.

Partager Le Site www.lemanip.com Tout Est Gratuit

Partager Le Site www.lemanip.com Tout Est Gratuit

SCANNER EN IMAGERIE VASCULAIRE

→ EXPLORATION D'UN TRAUMATISME DE L'AORTE

www.lemanip.com

GÉNÉRALITÉS

- Survient lors d'un traumatisme fermé du thorax, 85 % sont des ruptures de l'isthme aortique.
- Mécanisme de choc violent avec une décélération brutale et un écrasement.
- 80 % des patients décèdent sur les lieux de l'accident.
- Contexte de polytraumatisme avec d'autres lésions sévères.
- Mise en jeu du pronostic vital.

Quand évoquer la rupture de l'isthme ?

- Traumatisme thoracique dans un choc violent.
- Élargissement du médiastin.

- Le diagnostic se fait sur le body scanner réalisé en urgence dans ce contexte de polytraumatisé .

OBJECTIFS

- Faire le diagnostic de la rupture de l'isthme et décrire la lésion (*cf.* schéma en 4 stades en fonction de l'importance des lésions aortiques) :
  - Flap intimal.
  - Faux anévrisme post-traumatique.
  - Hématome de paroi aortique.
  - Pseudo coarctation.
  - Diamètre et longueur de la lésion.
- Évaluer la stabilité de la lésion et recherche des signes de gravité :
  - Rupture.
  - Hématome médiastinal.
  - Fuite de produit de contraste.
  - Hémothorax gauche.
- Évaluer les possibilités thérapeutiques, en particulier endovasculaires :
  - Recherche d'un abord vasculaire de calibre satisfaisant :
    - fémorale commune,
    - iliaques.
  - Recherche de calcifications.
  - Diamètre de l'aorte saine sus- et sous-jacente.
  - Distance de la lésion par rapport au collet de l'artère sous-clavière gauche, et de la carotide gauche.
- Faire le diagnostic de toutes les autres lésions associées, notamment cérébrales, rachidiennes, thoraciques, viscérales, pouvant entraîner une hémorragie compliquant la prise en charge de la rupture de l'isthme.
- On peut être amené, pour les lésions aortiques non menaçantes (grade I-II sans signe de gravité), à différer, sous contrôle médical strict (soins intensifs et monitoring cardio-tensionnel), la prise en charge aortique pour traiter en priorité ces lésions à fort potentiel hémorragique.

PROTOCOLE

- Le volume d'acquisition des coupes est un body scanner en incluant le volume cérébral et le bassin.
  - Une première acquisition sans injection de produit de contraste pour mettre en évidence un hématome. Recherche des lésions associées (crâne et rachis)?
  - Une seconde acquisition au temps artériel après la mise en place d'un ROI intra-aortique (thoracique bas) : recherche d'un saignement actif :
    - débit : entre 3 et 5 ml/s ;
    - quantité : entre 100 et 140 ml de produit de contraste iodé, sans dépasser 2 ml/kg ;
    - épaisseur des coupes : entre 0,6 et 1,2 mm.
- Une dernière acquisition tardive à 70 s :
  - évaluer le rehaussement des densités parenchymateuses ;
  - recherche d'une majoration d'une éventuelle extravasation de produit de contraste.
- Le gating cardiaque n'est pas réalisé compte tenu de l'urgence chez un polytraumatisé, il peut être envisagé en cas de doute.

RÉSULTATS

Différents type de lésions peuvent se rencontrer, allant de la simple brèche intimale à la transsection complète des trois tuniques avec un faux anévrisme aortique.

Partager Le Site www.lemanip.com Tout Est Gratuit

Partager Le Site www.lemanip.com Tout Est Gratuit

www.lemanip.com

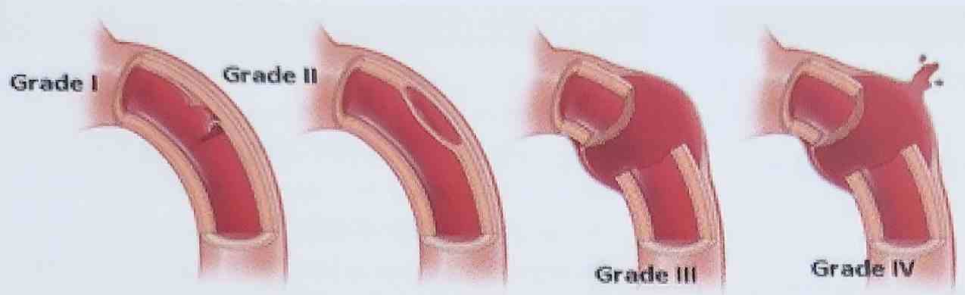

Fig. 1. Différents types de lésions traumatiques.

Fig. 2. Aspect typique de rupture isthmique avec un faux anévrisme et un hématome de paroi avant et après traitement par stent graft.

Partager Le Site www.lemanip.com Tout Est Gratuit

Partager Le Site www.lemanip.com Tout Est Gratuit

SCANNER EN IMAGERIE VASCULAIRE

→ EXPLORATION D'UN SYNDROME AORTIQUE AIGU

www.lemanip.com

GÉNÉRALITÉS

« Un éclair dans un ciel serein »

- Contexte physiopathologique et épidémiologique : HTA, athérome, bicuspidie, maladie de Marfan, maladie du tissu élastique, maladie annulo-ectasiante.
- 3 types de syndromes aortiques aigus :
  - **Dissection aortique** : déchirure pariétale ou porte d'entrée, formation d'un vrai et faux chenal :
    - type A : atteinte de l'aorte ascendante ;
    - type B : porte d'entrée principale de l'aorte descendante.
  - **Hématome pariétal aortique** : saignement au niveau de la couche externe de la média sans porte d'entrée :
    - épaississement circonférentiel de la paroi ;
    - absence de faux chenal ;
    - sang non circulant dans la paroi aortique.
  - **Ulcère pénétrant** : érosion profonde d'une plaque d'athérome :
    - perforation de la limitante élastique interne ;
    - atteinte de la média.
- La survenue d'un syndrome aortique impose un diagnostic en urgence (risque létal : 1 à 2 % par heure). La prise en charge en soins intensifs est la même pour les 3 pathologies, car le risque évolutif est semblable et la transformation en dissection ou rupture est commune aux trois.

La place des explorations

- Le choix de la méthode va dépendre de la disponibilité, de la performance du matériel et de l'expérience de l'équipe.
- L'échographie transthoracique est réalisée le plus souvent en première intention pour éliminer une dissection de type A qui est une urgence chirurgicale. En effet, l'échographie est disponible au lit du patient mais ne permet de visualiser que les segments ascendant et horizontal de l'aorte.
- La TDM est l'examen de référence pour les lésions qui ne touchent pas l'aorte ascendante, ou en cas de doute diagnostique. L'IRM et l'angiographie n'ont plus leur place en urgence. Sensibilité autour de 80 % et spécificité à 95 %.

OBJECTIFS

- Description précise des lésions.
- Classification topographique.
- Mesure des diamètres aortiques.
- Extension aux troncs supra-aortiques et viscéraux.
- Évaluations ischémiques viscérales.

- L'ensemble de ces données va déterminer l'attitude thérapeutique.

PROTOCOLE

- Le volume d'acquisition des coupes doit inclure toute l'aorte et ses branches ainsi que les axes iliaques.
  - Une première acquisition sans injection de produit de contraste en épaisseur de 3 mm pour détecter un hématome de paroi (hyperdensité circonférentielle).
  - Une seconde acquisition au temps artériel après la mise en place d'un ROI intra-aortique (thoracique bas) :
    - débit : entre 3 et 5 ml/s, avec rinçage par du sérum physiologique ;
    - quantité : entre 100 et 140 ml de produit de contraste iodé sans dépasser 2ml/kg, avec rinçage ;
    - épaisseur des coupes : entre 0,6 et 1,2 mm.
  - Une dernière acquisition tardive à 60 secondes pour évaluer le rehaussement du faux chenal et l'ischémie viscérale.
  - Le gating cardiaque est indispensable pour l'aorte ascendante, mais n'est pas obligatoire pour l'aorte descendante, en particulier dans le cadre de l'urgence.

RÉSULTATS

▸ DISSECTION AORTIQUE

- Visualisation du flap intimal, du vrai et du faux chenal, des portes d'entrées principales et accessoires. Analyse de l'extension aux troncs supra-aortiques, aux artères viscérales et aux axes iliaques. Analyse de la perfusion viscérale.
- Peut s'accompagner d'une suffusion sanguine vers le médiastin, la plèvre, le péricarde.
- Classification de Stanford:
  - Type A : sanction chirurgicale.
  - Type B :
    - sans atteinte viscérale : surveillance. Traitement par endoprothèse (TEVAR) en cas de signes évolutifs.
    - avec atteinte viscérale : traitement par TEVAR, éventuellement complété par des stents dans les artères viscérales ou aorto-iliaques, ou par une fenestration aortique.

▸ HÉMATOME DE PAROI

- Incidence entre 10 et 28 %.
- 2/3 touche l'aorte descendante : épaississement pariétal + absence de porte d'entrée.
- Diamètre aortique augmenté, en croissant supérieur à 5 mm.
- Déplacement centroluminal des calcifications intimales.
- Extension longitudinale supérieure à 10 mm.

Partager Le Site www.lemanip.com Tout Est Gratuit

Partager Le Site www.lemanip.com Tout Est Gratuit

www.lemanip.com

- Existence de faux anévrismes localisés dans la paroi en regard des collatérales (a. intercostales, médiastinales) apparaissant secondairement.
- Peut s'accompagner d'une suffusion sanguine vers le médiastin, la plèvre, le péricarde.
- En dehors d'une complication, le traitement est médical.

▶ ULCÈRE ATHÉROMATEUX PÉNÉTRANT

- Sujet plus âgés, athéromateux, tabagiques.
- Touche presque exclusivement l'aorte descendante.
- L'extension circonférentielle et longitudinale est faible.
- Peut évoluer vers un hématome pariétal, ou un faux anévrisme sous-adventitiel qui nécessite un traitement par endoprothèse.

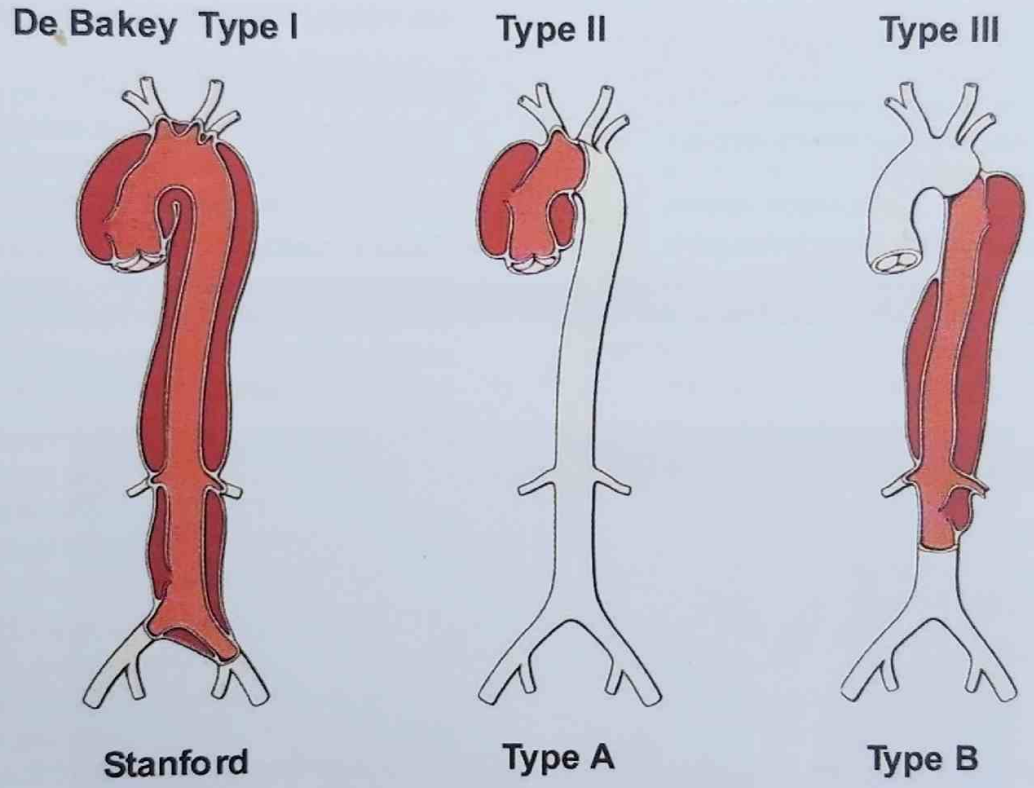

De Bakey

Type I Porte d'entrée principale située sur l'aorte ascendante, avec extension en aval vers l'arche et souvent vers l'aorte descendante ou sous diaphragmatique.

Type II Porte d'entrée principale située sur l'aorte ascendante, sans extension d'aval.

Type III Porte d'entrée principale située sur l'aorte descendante, avec extension en aval. Parfois extension rétrograde vers l'arche ou l'aorte ascendante.

Stanford

Type A Toute dissection touchant l'aorte ascendante, quel que soit le niveau de la porte d'entrée.

Type B Toute dissection ne touchant pas l'aorte ascendante.

Classification anatomique des dissections

Partager Le Site www.lemanip.com Tout Est Gratuit

Partager Le Site www.lemanip.com Tout Est Gratuit

SCANNER EN IMAGERIE VASCULAIRE

→ ANGIOSCANNER DES ARTÈRES RÉNALES

www.lemanip.com

GÉNÉRALITÉS

- L'angioscanner des artères rénales permet une approche non invasive des vaisseaux du rein associée, selon le protocole, à une analyse du parenchyme, des voies urinaires et de la loge rénale.
- Il est proposé en complément de l'écho-Doppler pour la détection des sténoses athéromateuses chez les patients à fonction rénale conservée et pour la détection des sténoses rénales endostent [1].
- L'angioscanner est également l'examen de choix dans l'exploration des traumatismes rénaux avec participation vasculaire, des anévrismes artériels rénaux, de dissections, mais également dans l'évaluation préopératoire de donneurs vivants de rein ou de tumeurs rénales [2].
- L'angioscanner permet d'explorer, souvent mieux que la phlébographie invasive, les veines rénales : thromboses veineuses rénales, compressions veineuses extrinsèques, variations anatomiques fréquentes dont la connaissance préopératoire, notamment en cas de chirurgie aortique, est importante.

OBJECTIFS

- L'angioscanner précise le nombre, l'origine et le calibre des artères et veines rénales. Il permet l'évaluation de la paroi vasculaire et l'analyse du parenchyme d'aval.
- Dans la pathologie athéromateuse, on précisera la topographie (ostiale, tronculaire, parenchymateuse), la sévérité et la longueur de la(des) sténose(s). L'analyse de la paroi précisera l'extension des calcifications aortorénales, la présence d'athérome hypodense ou d'ulcérations. L'évaluation du parenchyme portera sur l'arbre artériel intrarénal, la trophicité et l'existence d'encoche séquellaire ischémique.
- Dans l'analyse des anévrismes, on précisera les mensurations (diamètre maximal, profondeur, taille du collet) et la topographie. L'analyse de la paroi précisera une éventuelle dysplasie associée et l'étude du parenchyme précisera d'éventuelles complications emboliques distales.
- Dans les traumatismes, le bilan associera analyse vasculaire (hématome pariétal, dissection traumatique, plaie vasculaire...), parenchymateuse (hématome, lacération...), urinaire (urinome, rupture calicielle ou urétérale) et du reste de la cavité abdominale.
- Chez le donneur vivant, les variantes anatomiques artérielles, veineuses et urinaires sont rapportées afin de faciliter le geste opératoire.

PROTOCOLE

▸ PRÉREQUIS ET INSTALLATION

- Le déroulement de l'examen est expliqué au patient afin de s'assurer d'une bonne collaboration respiratoire durant les acquisitions.
- Dans un contexte de pathologie réno-vasculaire, une attention particulière sera portée au dosage de la créatininémie avant l'injection de contraste iodé.
- L'exploration est effectuée en décubitus dorsal et nécessite une voie veineuse antébrachiale d'un calibre suffisant (16 ou 18G).

▸ PARAMÈTRES D'ACQUISITION

- **Le topogramme** est réalisé depuis le diaphragme jusqu'aux têtes fémorales ; il servira de référence pour la modulation de dose (mAs) des acquisitions ultérieures.
- **L'hélice en contraste spontané**, en coupes de 1,25 mm d'épaisseur jointives, est réalisée sur l'abdomen et le pelvis, repérage indispensable avant l'injection de produit de contraste du fait de l'importante variabilité de niveau de naissance et du nombre des artères et des veines rénales.
- **L'hélice artérielle** en coupes fines (idéalement collimation de 0,6 avec un pitch de 1) est centrée sur les artères rénales en prenant garde d'inclure une éventuelle artère polaire à naissance éloignée (artère polaire inférieure naissant de l'artère iliaque commune notamment).
- **L'hélice parenchymateuse** en coupe de 1,25 mm d'épaisseur, centrée sur l'abdomen au temps veineux (90 à 120 secondes après l'injection de contraste iodé), permet d'explorer les veines et le parenchyme rénal. Elle pourra être complétée d'une **hélice urographique** selon les indications, centrée sur l'abdomen et le pelvis, 7 à 10 minutes après l'injection de contraste, au mieux après injection intraveineuse de 20 mg de furosémide.
- L'utilisation de coupes fines nécessite une attention particulière afin de limiter la dose délivrée. La généralisation de la modulation automatique permet un ajustement constant du milliampérage. Elle doit s'associer à un ajustement du kilovoltage au morphotype du patient exploré : nous utilisons 100 kV chez les patients dont l'index de masse corporel (IMC) est inférieur à 25 et 120 kV chez les patients dont l'IMC est supérieur à 25, permettant ainsi une réduction significative de dose sans altération de l'efficience diagnostique [3]. L'utilisation des protocoles de reconstructions itératives permettra sans doute d'améliorer les réductions de dose.

▸ PARAMÈTRES D'INJECTION

- La qualité des images obtenues est en grande partie dépendante de la quantité et de la synchronisation de l'injection de contraste iodé.

Partager Le Site www.lemanip.com Tout Est Gratuit

Partager Le Site www.lemanip.com Tout Est Gratuit

www.lemanip.com

- Le volume injecté est adapté au poids du patient, le plus souvent 2 ml/kg de poids corporel.
- La concentration en iode doit être suffisante, au moins de 300 mg/mL.
- L'injection est idéalement réalisée à l'aide d'un injecteur double corps permettant une injection biphasique : injection de contraste iodé à un débit élevé (3 à 5 mL/s) suivie d'un bolus de sérum physiologique maintenant le pic de l'opacification artérielle [4, 5].
- La synchronisation entre l'injection et l'acquisition peut être facilitée par l'utilisation d'une détection de bolus : nous utilisons une valeur seuil de 200 UH pour un ROI placé dans l'aorte cœliaque, ou en utilisant la technique d'un bolus test consistant à évaluer le délai d'opacification de l'aorte cœliaque après injection de 15 à 20 mL de contraste.

POST-TRAITEMENT

- L'interprétation des images natives axiales représente le premier temps de l'analyse, mais les différents algorithmes de reconstruction complètent l'étude :
  - Le mode **Maximum Intensity Projection** (MIP) est utilisé pour l'analyse topographique, l'étude des dysplasies artérielles, des anévrismes ou l'exploration des veines. Il ne faut pas l'utiliser pour la quantification d'une sténose athéromateuse calcifiée.
  - Les **reconstructions curvilignes** centrées sur l'axe du vaisseau permettent l'analyse de la lumière et de la paroi et facilitent la quantification des sténoses.
  - Le **rendu volumique** facilite la visualisation des micro-anévrismes des fibro-dysplasies médiales, précise l'angio-architecture d'un anévrisme et illustre parfaitement les variantes anatomiques.

RÉSULTATS

STÉNOSE ATHÉROMATEUSE

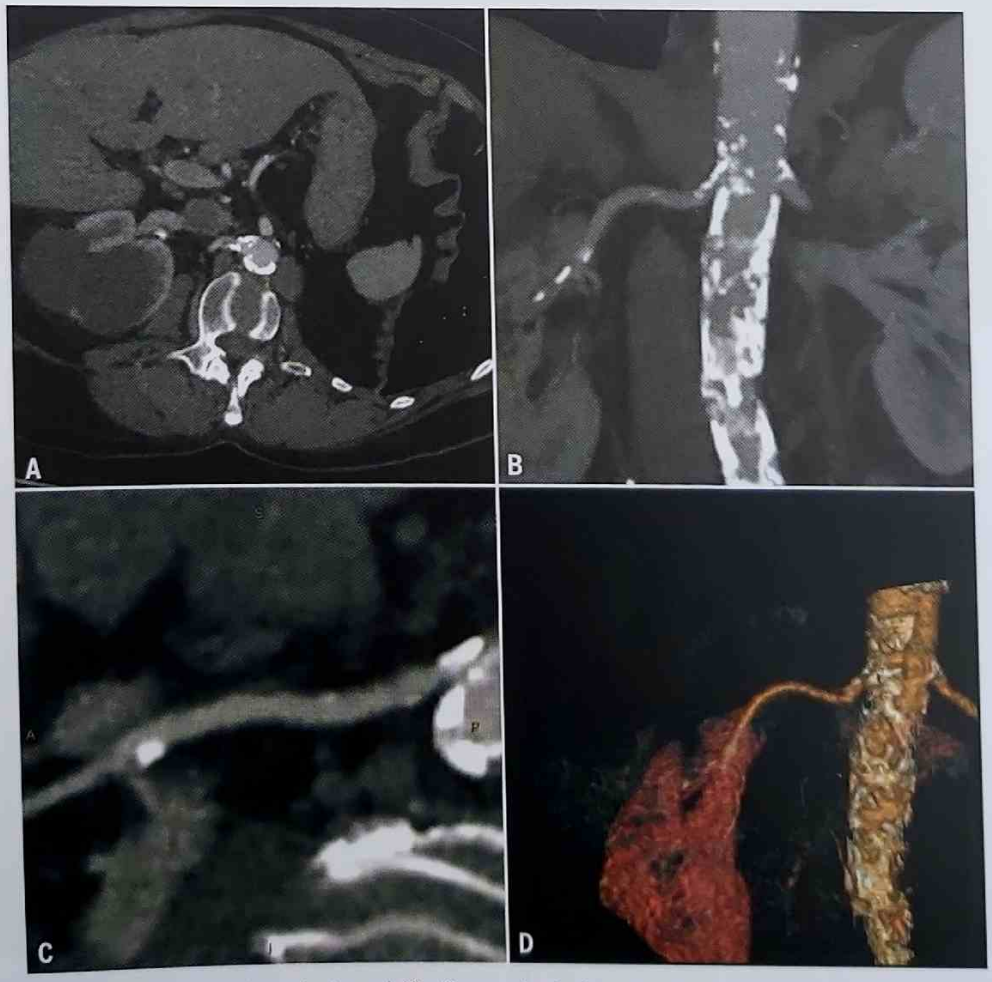

Fig. 1. Sténose ostiale artérielle rénale droite avec importantes calcifications aortorénales : en reformat oblique (**A**), coronale (**B**), reconstruction curviligne dans l'axe vasculaire (**C**) et rendu volumique (**D**).

Partager Le Site www.lemanip.com Tout Est Gratuit

Partager Le Site www.lemanip.com Tout Est Gratuit

www.lemanip.com

▸ DYSPLASIE

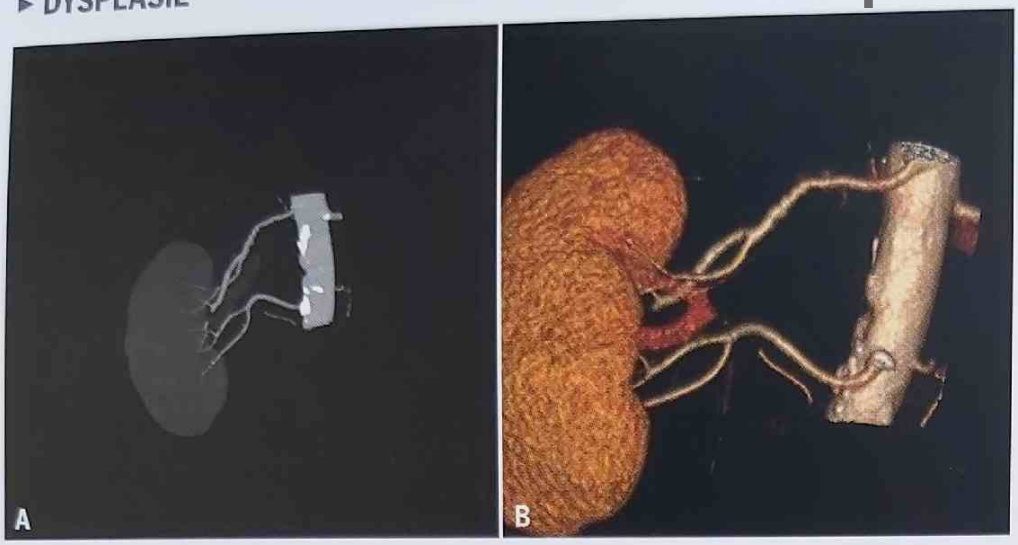

Fig. 2. Dysplasie tronculaire distale de l'artère rénale principale droite en reconstruction MIP (**A**) et rendu volumique (**B**). Absence d'anomalie sur l'artère polaire inférieure.

▸ LÉSION TRAUMATIQUE

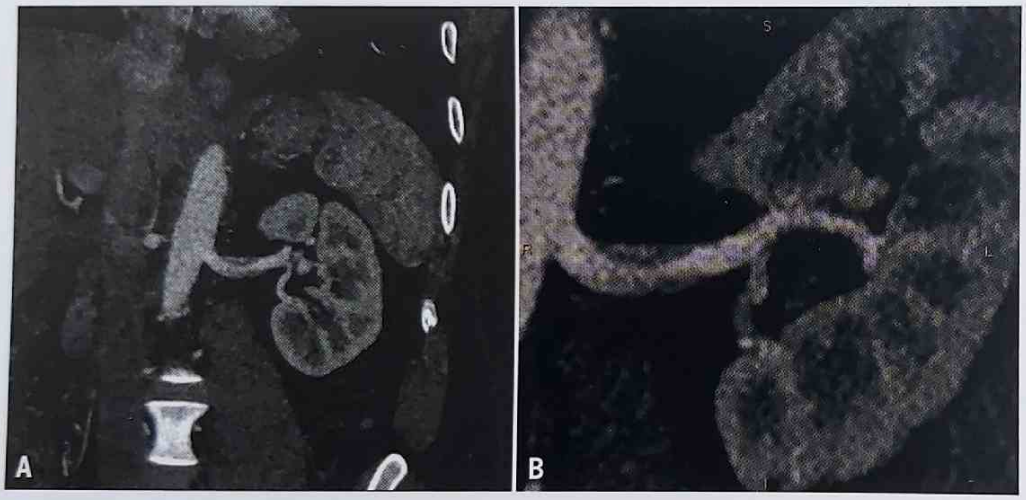

Fig. 3. Hématome pariétal tronculaire rénal gauche réalisant une sténose concentrique tronculaire en reformat coronale (**A**) et reconstruction curviligne (**B**).

▸ ANÉVRISME

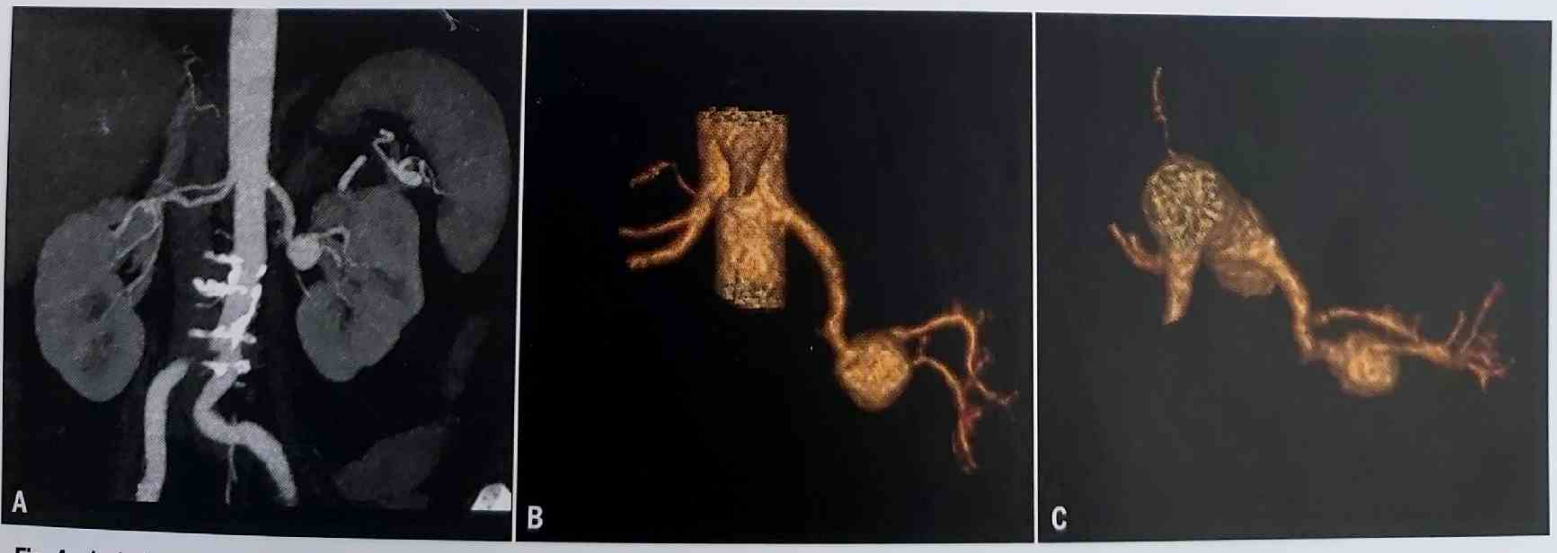

Fig. 4. Anévrisme sacciforme artériel rénal gauche en reconstruction MIP (**A**). Les reconstructions en rendu volumique précisent le collet porté par l'artère prépyélique (**B** et **C**).

Partager Le Site www.lemanip.com Tout Est Gratuit

Partager Le Site www.lemanip.com Tout Est Gratuit

www.lemanip.com

Références

[1] Steinwender C, Schutzenberger W, Fellner F, Honig S, Schmitt B, Focke C, et al. 64-Detector CT angiography in renal artery stent evaluation: prospective comparison with selective catheter angiography. Radiology 2009 ; 252(1) : 299-305. doi: 10.1148/radiol.2521081362

[2] Liu PS, Platt JF. CT angiography of the renal circulation. Radiol. Clin. North Am. 2010 ; 48(2) : 347-65, viii-ix. doi: 10.1016/j.rcl.2010.02.005

[3] Davarpanah AH, Pahade JK, Cornfeld D, Ghita M, Kulkarni S, Israel GM. CT Angiography in Potential Living Kidney Donors: 80 kVp Versus 120 kVp. AJR Am. J. Roentgenol. 2013 ; 201(5) : W753-60. doi: 10.2214/AJR.12.10439

[4] Tsuge Y, Kanematsu M, Goshima S, Kondo H, Yokoyama R, Miyoshi T, et al. Abdominal vascular and visceral parenchymal contrast enhancement in MDCT: effects of injection duration. Eur. J. Radiol. 2011 ; 80(2) : 259-64. doi: 10.1016/j.ejrad.2010.06.044. Epub Jul 21

[5] Erturk SM, Ichikawa T, Sou H, Tsukamoto T, Motosugi U, Araki T. Effect of duration of contrast material injection on peak enhancement times and values of the aorta, main portal vein, and liver at dynamic MDCT with the dose of contrast medium tailored to patient weight. Clin. Radiol. 2008 ; 63(3) : 263-71. doi: 10.1016/j.crad.2007.02.024. Epub Nov 19

Partager Le Site www.lemanip.com Tout Est Gratuit

Partager Le Site www.lemanip.com Tout Est Gratuit

www.lemanip.com

GÉNÉRALITÉS

- Une imagerie des artères des membres supérieurs peut être réalisée :
  - dans le bilan de la maladie athéromateuse chez des patients porteurs de facteurs de risques cardiovasculaires (HTA, tabac, dyslipidémie, diabète...) et présentant une manifestation clinique aux membres supérieurs (ischémie subcritique, embolie distale) ;
  - dans le bilan d'une maladie anévrismale ;
  - dans le bilan post-traumatique des membres supérieurs à la recherche d'une atteinte vasculaire (rupture, dissection, faux anévrisme, fistule artérioveineuse...) ;
  - dans le bilan d'une vascularite des membres supérieurs (dysplasie, Takayashu...) ;
  - pour réaliser une cartographie préopératoire (prélèvement de lambeau libre).
- L'angioscanner est une technique d'imagerie en coupes irradiante et nécessitant une injection intraveineuse de produit de contraste iodé.
- L'angioscanner des membres supérieurs est indiqué en seconde intention lorsque l'échographie Doppler artérielle des membres supérieurs est non contributive.
- Il permet alors de rechercher des anomalies vasculaires, de réaliser une cartographie artérielle complète avant intervention (prélèvement, chirurgie, thérapeutique endovasculaire percutanée) ou de réaliser un suivi après traitement.

OBJECTIFS

1. **Diagnostic positif des lésions vasculaires :**
   - description précise (sténose > 70 %, occlusion, rupture, dissection, anévrisme...) ;
   - topographie lésionnelle.
2. **Évaluation des possibilités thérapeutiques :**
   - voie d'abord possible en cas d'intervention percutanée ;
   - calcifications pariétales ;
   - mesure des diamètres (artère saine en amont d'une lésion, diamètre maximal d'une dilatation) et des longueurs des lésions vasculaires ;
   - état du réseau artériel en amont et en aval des lésions, notamment en distalité.
3. **Contrôle et suivi post-thérapeutique :**
   - pontage, angioplastie stenting ;
   - perméabilité, occlusion, sténose.
4. **Analyse extravasculaire, notamment des masses musculaires, des structures osseuses.**

PROTOCOLE

- Interrogatoire du patient et examen biologique (préciser les facteurs de risques cardio-vasculaires, rechercher une insuffisance rénale contre-indiquant l'injection de produit de contraste iodé).
- Voie veineuse périphérique de bonne qualité (18G) controlatérale au membre étudié ou abord fémoral.
- Positionnement :
  - Décubitus dorsal, membre supérieur à étudier le long du corps (paume de la main sur la table) avec un volume d'acquisition étendu de C6 aux doigts.
  - Décubitus ventral, membre supérieur à étudier en rectitude au-dessus de la tête avec un volume d'acquisition étendu du bouton aortique aux doigts.
- Acquisition au temps artériel avec des paramètres d'injection et d'acquisition permettant une opacification maximale des artères (de l'aorte aux doigts) en évitant le retour veineux :
  - 100-120 kV, modulation automatique des mAs, pitch et vitesse de rotation autour de 0,5.
  - Épaisseur de coupes inframillimétrique.
  - Injection multiphasique (débit entre 3 et 4 ml/s) d'une quantité de produit de contraste concentré (> 350 mg/ml d'iode) comprise entre 70 et 100 cc (adaptée à l'IMC et à la durée d'acquisition), pulsée par du sérum physiologique.
  - Détection automatique du bolus de produit de contraste iodé avec une coupe de suivi de bolus dans l'aorte thoracique descendante et un seuil de détection à 150 UH.
- Séquences complémentaires :
  - Reconstructions itératives pour améliorer la résolution spatiale et en contraste.
  - Acquisition double énergie pour décomposer les différents tissus (effacement des os, des calcifications) ou améliorer le contraste.
- Interprétation et reconstructions :
  - L'analyse vasculaire se fait toujours en mode ciné axial.
  - 3D VRT pour l'étude anatomique, notamment des pontages, des fistules de dialyse.
  - MPR curviligne pour l'analyse endovasculaire.
  - MIP pour une vue « pseudo angiographique » et une analyse de la charge calcique.

Partager Le Site www.lemanip.com Tout Est Gratuit

Partager Le Site www.lemanip.com Tout Est Gratuit

www.lemanip.com

RÉSULTATS

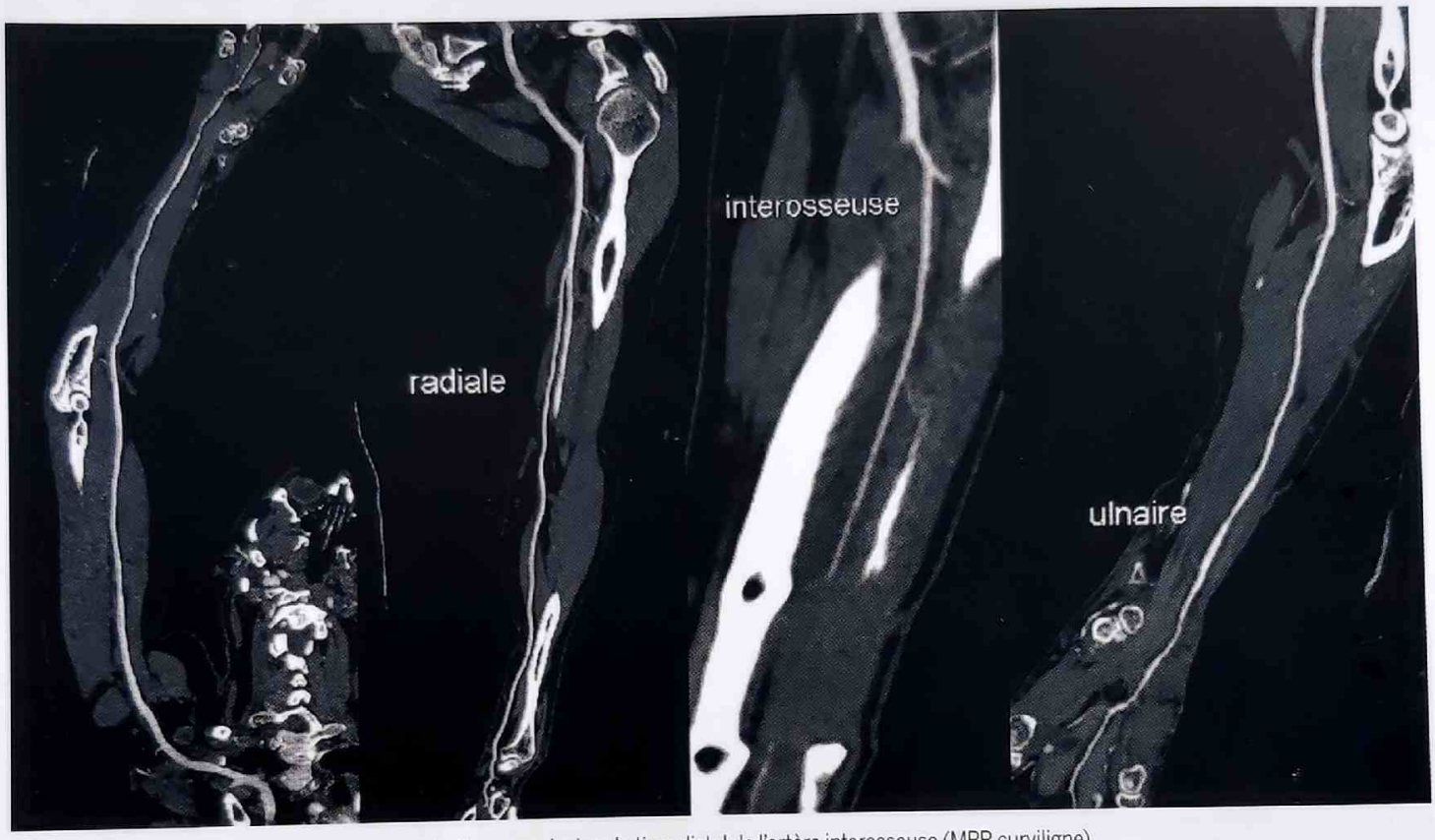

Fig. 1. Angioscanner du membre supérieur droit avec occlusion du tiers distal de l'artère interosseuse (MPR curviligne).

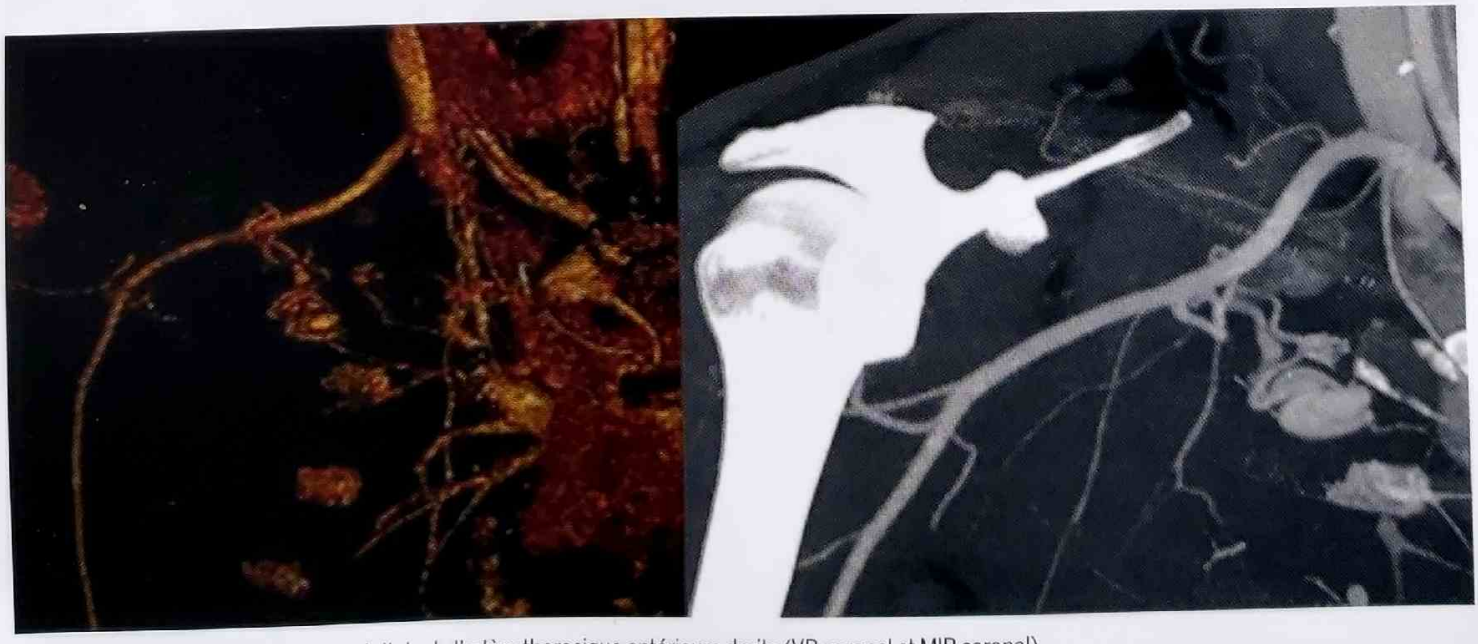

Fig. 2. Fistule artérioveineuse congénitale de l'artère thoracique antérieure droite (VR coronal et MIP coronal).

Partager Le Site www.lemanip.com Tout Est Gratuit

Partager Le Site www.lemanip.com Tout Est Gratuit

www.lemanip.com

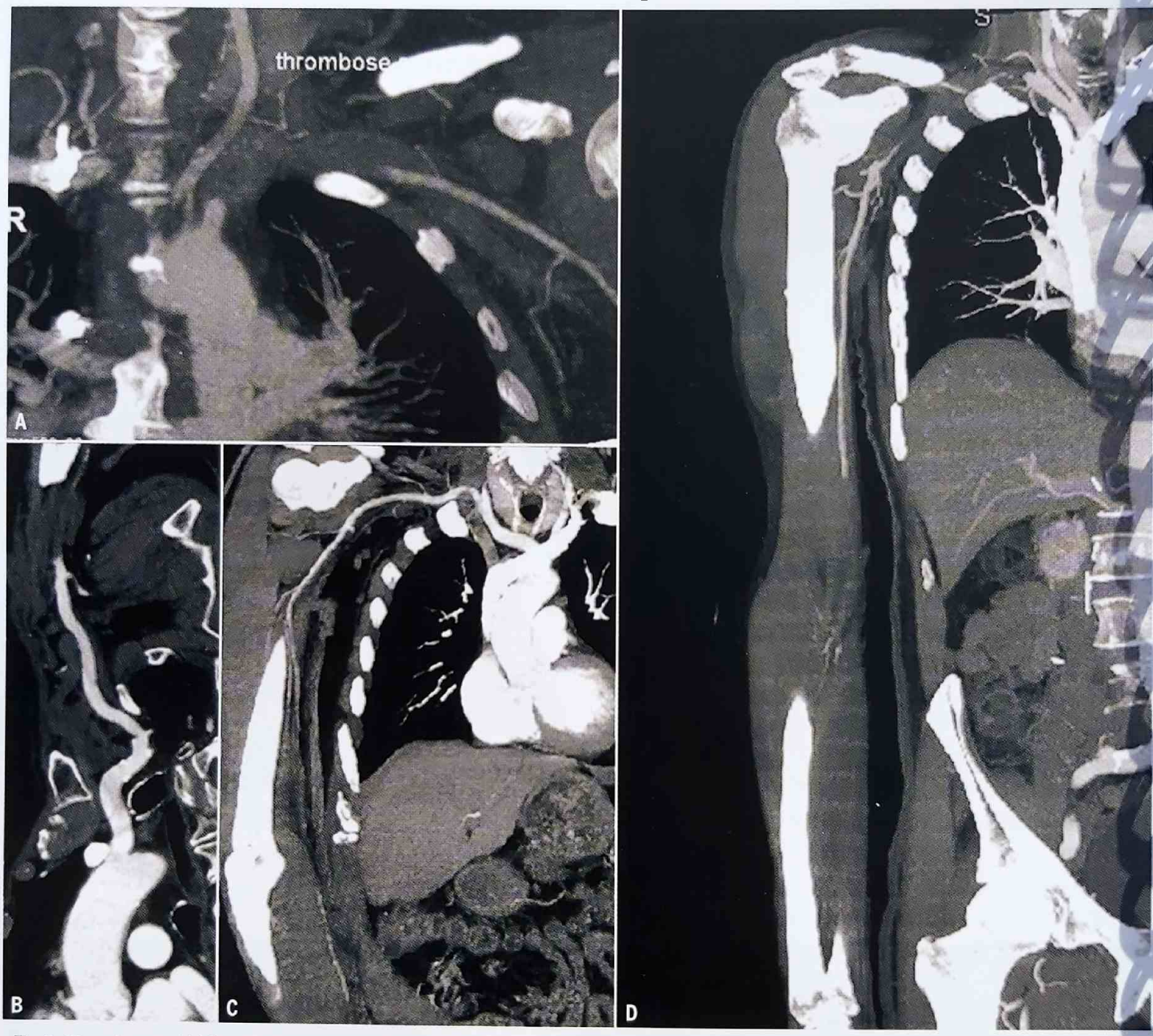

Fig. 3. Thromboses artérielles subclavière gauche (**A** : vue MIP coronale), brachiales droites (**B** : MPR curviligne ; **C** et **D** : MIP coronal).

Partager Le Site www.lemanip.com Tout Est Gratuit

Partager Le Site www.lemanip.com Tout Est Gratuit

www.lemanip.com

Fig. 4. Lésions artérielles post-traumatiques du membre supérieur. **A** : fracas de l'avant-bras avec dilacération artérielle en coronal MIP ; **B** : traumatisme axillaire avec extravasation de produit de contraste et spasme en aval en coronal MIP ; **C** et **D** : traumatisme axillaire gauche avec suffusions hémorragiques sur une branche thoracique antérieure (en coronal MIP et correspondance artériographique).

Partager Le Site www.lemanip.com Tout Est Gratuit

Partager Le Site www.lemanip.com Tout Est Gratuit

SCANNER EN IMAGERIE VASCULAIRE

→ EXPLORATION DES ARTÈRES DES MEMBRES INFÉRIEURS

www.lemanip.com

GÉNÉRALITÉS

- Une imagerie des artères des membres inférieurs peut être réalisée :
  - dans le bilan d'une artériopathie oblitérante des membres inférieurs symptomatique (claudication, ischémie subcritique) chez des patients porteurs de facteurs de risques cardio-vasculaires (HTA, tabac, dyslipidémie, diabète...) ;
  - dans le bilan d'une maladie anévrismale, notamment à la recherche d'un anévrisme de l'artère poplitée ;
  - dans le bilan post-traumatique des membres inférieurs à la recherche d'une atteinte vasculaire (rupture, dissection, faux anévrisme, fistule artérioveineuse...) ;
  - dans le bilan d'une vascularite des membres inférieurs (dysplasie, Kawasaki, purpura rhumatoïde, granulomatose de Wegener, syndrome de Churg et Strauss, maladie de Buerger...) ;
  - pour réaliser une cartographie préopératoire (prélèvement de lambeau libre).
- L'angioscanner est une technique d'imagerie en coupes irradiante et nécessitant une injection intraveineuse de produit de contraste iodé. L'angioscanner des membres inférieurs est indiqué en seconde intention lorsque l'échographie Doppler artérielle des membres inférieurs est non contributive (HAS Actes et prestations – ALD n° 3, juillet 2014).
- En pratique, l'angioscanner complète souvent l'échographie Doppler pour rechercher des anomalies vasculaires, réaliser une cartographie artérielle complète avant intervention (chirurgicale ou endovasculaire par voie percutanée) ou réaliser un suivi après traitement (grade B selon le Guide du bon usage des examens d'imagerie médicale de la Société Française de Radiologie).

OBJECTIFS

1. **Diagnostic positif des lésions vasculaires :**
   - description précise (sténose > 70 %, occlusion, rupture, dissection, anévrisme...) ;
   - topographie lésionnelle.
2. **Évaluation des possibilités thérapeutiques :**
   - voie d'abord possible en cas d'intervention percutanée ;
   - calcifications pariétales ;
   - mesure des diamètres (artère saine en amont d'une lésion, diamètre maximal d'une dilatation) et des longueurs des lésions vasculaires ;
   - état du réseau artériel en amont et en aval des lésions, notamment en distalité.
3. **Contrôle et suivi post-thérapeutique :**
   - pontage, angioplastie stenting ;
   - perméabilité, occlusion, sténose.
4. **Analyse extravasculaire, notamment de la cavité abdomino-pelvienne, des masses musculaires, des structures osseuses.**

PROTOCOLE

- Interrogatoire du patient et examen biologique (préciser les facteurs de risques cardio-vasculaires, rechercher une insuffisance rénale contre-indiquant l'injection de produit de contraste iodé).
- Voie veineuse périphérique de bonne qualité (18G).
- Positionnement rigoureux du patient dans le scanner : décubitus dorsal, fixation des membres inférieurs avec des pieds légèrement écartés, immobilité complète lors de l'acquisition.
- Le volume d'acquisition s'étend des coupoles diaphragmatiques aux orteils.
- Acquisition au temps artériel avec des paramètres d'injection et d'acquisition permettant une opacification maximale des artères (de l'aorte aux pieds) en évitant au maximum le retour veineux :
  - 100-120 kV, modulation automatique des mAs, pitch et vitesse de rotation autour de 0,5.
  - Épaisseur de coupes inframillimétrique.
  - Injection multiphasique (débit entre 3 et 4 ml/s) d'une quantité de produit de contraste concentré (> 350 mg/ml d'iode) comprise entre 90 et 140 cc (adaptée à l'IMC et à la durée d'acquisition), pulsée par du sérum physiologique.
  - Détection automatique du bolus de produit de contraste iodé avec une coupe de suivi de bolus dans l'aorte sus-cœliaque et un seuil de détection à 150 UH.
- Séquences complémentaires :
  - Acquisition sans injection en cas d'endoprothèse de l'aorte abdominale ou d'utilisation d'un logiciel de soustraction pour le post-traitement.
  - Acquisition au temps veineux, en cas d'endoprothèse de l'aorte abdominale (recherche d'endofuite tardive) ou d'étude des parties molles des membres inférieurs (abcédation).
  - Reconstructions itératives pour améliorer la résolution spatiale et en contraste.
  - Acquisition double énergie pour décomposer les différents tissus (effacement des os, des calcifications) ou améliorer le contraste.
- Interprétation et reconstructions :
  - L'analyse vasculaire se fait toujours en mode ciné axial.
  - 3D VRT pour l'étude anatomique notamment des pontages.
  - MPR curviligne pour l'analyse endovasculaire.
  - MIP pour une vue « pseudo angiographique » et une analyse de la charge calcique.

Partager Le Site www.lemanip.com Tout Est Gratuit

Partager Le Site www.lemanip.com Tout Est Gratuit

www.lemanip.com

RÉSULTATS



Fig. 1. Ischémie subcritique du membre inférieur gauche chez un homme de 76 ans : thrombose athéromateuse de l'artère poplitée (MIP sagittal, MPR curviligne sur l'artère poplitée et l'artère tibiale antérieure, seul axe de jambe).

Fig. 2. Douleur brutale et ischémie aiguë de membre inférieur : anévrisme poplité rompu (**B** : vue axiale ; **A** : MPR curvilignes sur l'artère fémoro-poplitée à gauche, l'artère tibiale postérieure au centre et l'artère fibulaire, partiellement occluse en proximal, **C**).

Partager Le Site www.lemanip.com Tout Est Gratuit

Partager Le Site www.lemanip.com Tout Est Gratuit

www.lemanip.com

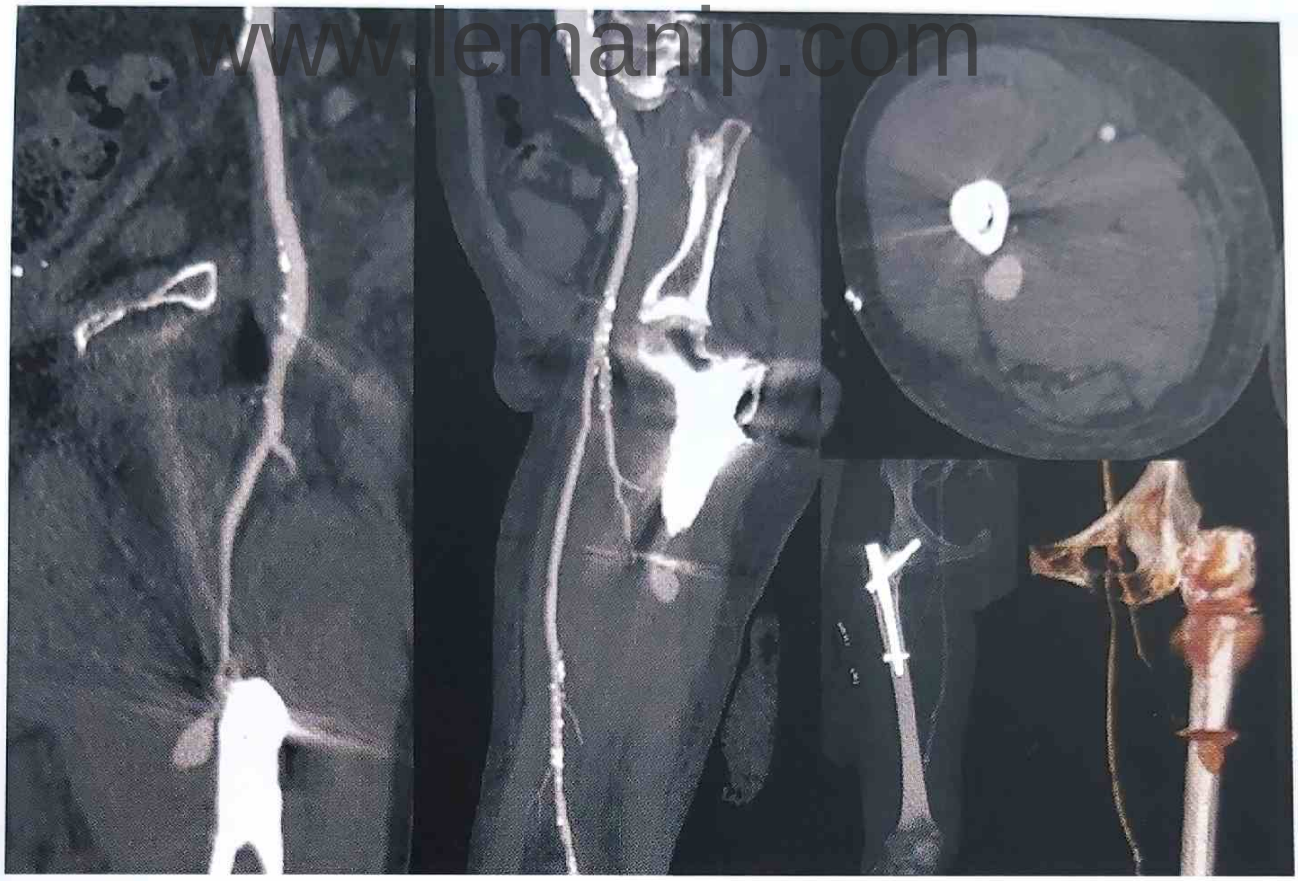

Fig. 3. Choc hémorragique et hématome de cuisse au décours d'un enclouage fémoral droit chez une femme de 85 ans. Faux anévrisme d'une branche de l'artère fémorale profonde (vues axiale, MIP, VR et MPR curvilignes).

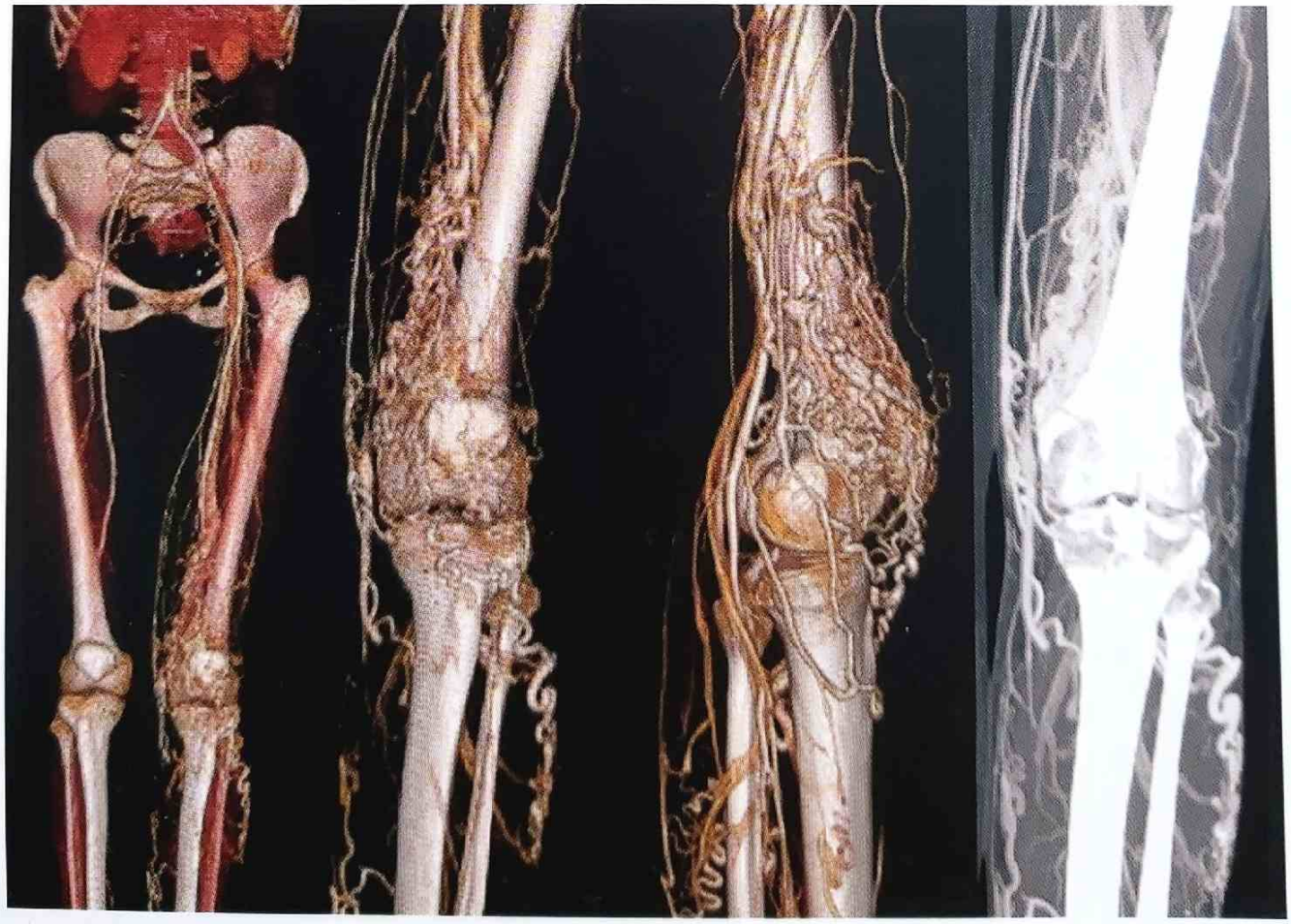

Fig. 4. Bilan d'une malformation artérioveineuse du genou gauche chez une femme de 43 ans (VR coronal, sagittal et MIP coronal).

Partager Le Site www.lemanip.com Tout Est Gratuit

Partager Le Site www.lemanip.com Tout Est Gratuit

www.lemanip.com

GÉNÉRALITÉS

- Une imagerie des veines des membres supérieurs est utile pour cartographier le réseau veineux en préopératoire, analyser les collatéralités, analyser les rapports des veines avec les structures avoisinantes (muscles, os) grâce à une analyse tridimensionnelle.
- L'angioscanner est une technique d'imagerie en coupes irradiante et nécessitant une injection intraveineuse de produit de contraste iodé.
- L'échographie Doppler et la phlébographie conventionnelle restent les examens de première intention dans l'exploration des veines du membre supérieur.
- Le phléboscanner des membres supérieurs sera réalisé en cas de non-contribution de l'échographie Doppler ou pour compléter le bilan, notamment pour préciser les rapports anatomiques des structures veineuses.
- Cette imagerie en coupes est actuellement proposée dans le bilan de la maladie de Paget Schroetter, la cartographie veineuse avant confection d'une fistule d'hémodialyse.

OBJECTIFS

1. Cartographie et classification topographique des veines du membre supérieur.
2. Analyse des rapports anatomiques des veines du membre supérieur.

PROTOCOLE

- Interrogatoire du patient et examen biologique (dosage de la créatininémie).
- Voie veineuse périphérique de bonne qualité (18 ou 20G) sur le dos de la main en regard des 3 premiers rayons (cartographie avant fistule de dialyse) ou veine superficielle du pli du coude (privilégier la veine basilique) dans le cadre de pathologie du défilé cervico-thoracique.
- Positionnement :
  - Décubitus dorsal, membre supérieur à étudier le long du corps (paume de la main sur la table) avec un volume d'acquisition étendu de la voie veineuse à C6.
  - Décubitus dorsal et membre supérieur à étudier au-dessus de la tête (afin de favoriser la compression dans la pince costo-claviculaire) avec un volume d'acquisition étendu de la voie veineuse aux coupoles diaphragmatiques.
- Acquisition précoce (1er passage du produit de contraste dans le réseau veineux) avec des paramètres d'injection et d'acquisition permettant une opacification maximale des veines sans saturation en produit de contraste iodé (empêchant l'analyse endoluminale) :
  - 100-120 kV, modulation automatique des mAs, pitch et vitesse de rotation autour de 0,5.
  - Épaisseur de coupes inframillimétrique.
  - L'acquisition débute après une bonne imprégnation veineuse par le produit de contraste iodé, soit environ 20-25 secondes après le début d'injection.
  - Injection d'une quantité de produit de contraste peu concentrée (< 350 mg/ml d'iode) et diluée dans du sérum physiologique (dilution à 50, voire 30 %) ; avec un débit de 3 ml/s la quantité totale de produit de contraste iodé est estimée entre 30 et 50 cc (calculer une durée totale d'injection comprise entre 30 et 45 secondes).
- Interprétation et reconstructions :
  - L'analyse vasculaire se fait toujours en mode ciné axial.
  - 3D VRT pour l'étude anatomique.
  - MPR curviligne pour l'analyse endovasculaire.
  - MIP pour une vue « pseudo angiographique ».

Partager Le Site www.lemanip.com Tout Est Gratuit

Partager Le Site www.lemanip.com Tout Est Gratuit

www.lemanip.com

RÉSULTATS

Fig. 1. Syndrome de Paget Schroetter droit avec compression de la veine subclavière dans la pince costo claviculaire droite (VR coronal et MPR curviligne montrant la compression veineuse).

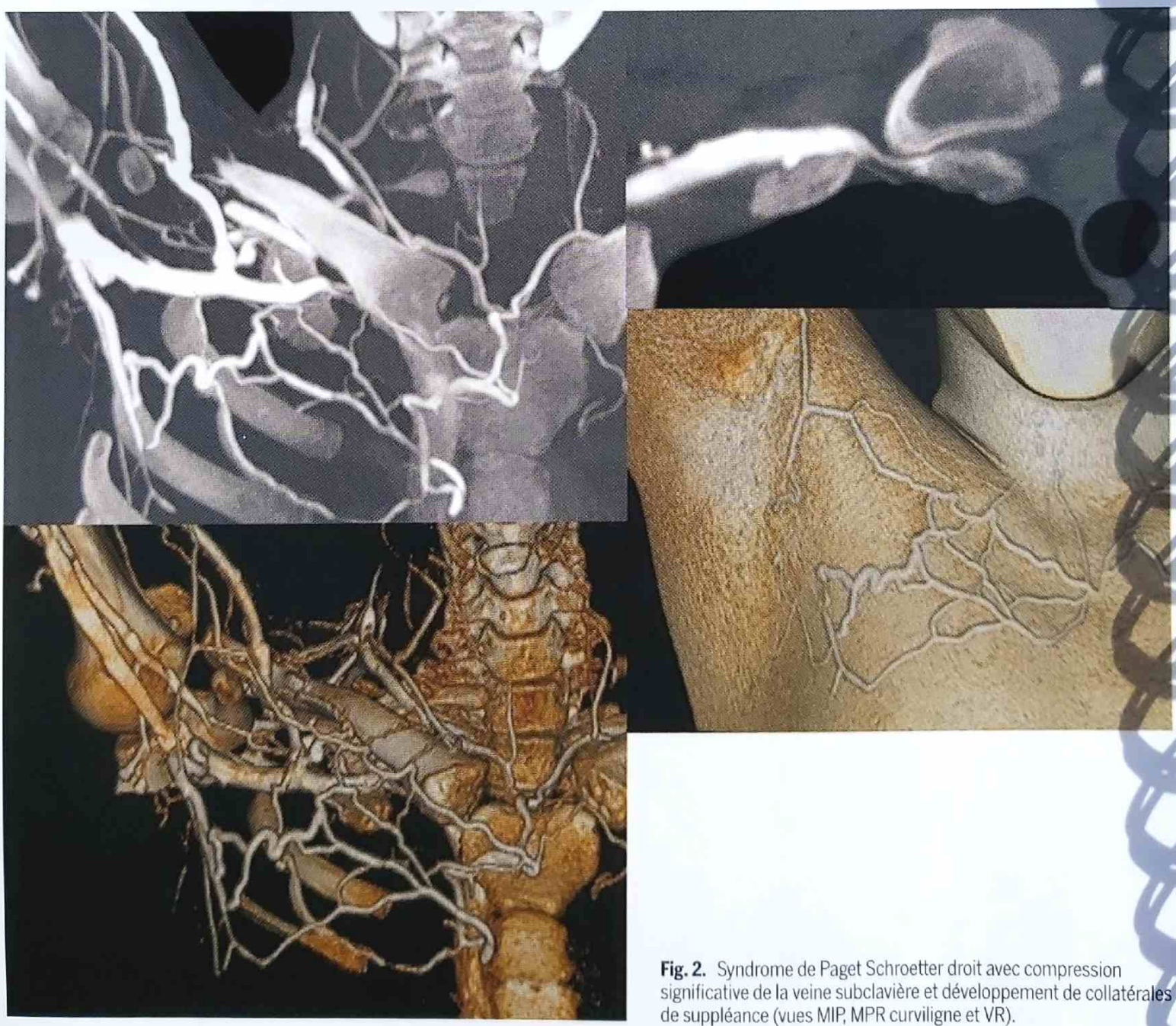

Fig. 2. Syndrome de Paget Schroetter droit avec compression significative de la veine subclavière et développement de collatérales de suppléance (vues MIP, MPR curviligne et VR).

Partager Le Site www.lemanip.com Tout Est Gratuit

Partager Le Site www.lemanip.com Tout Est Gratuit

www.lemanip.com

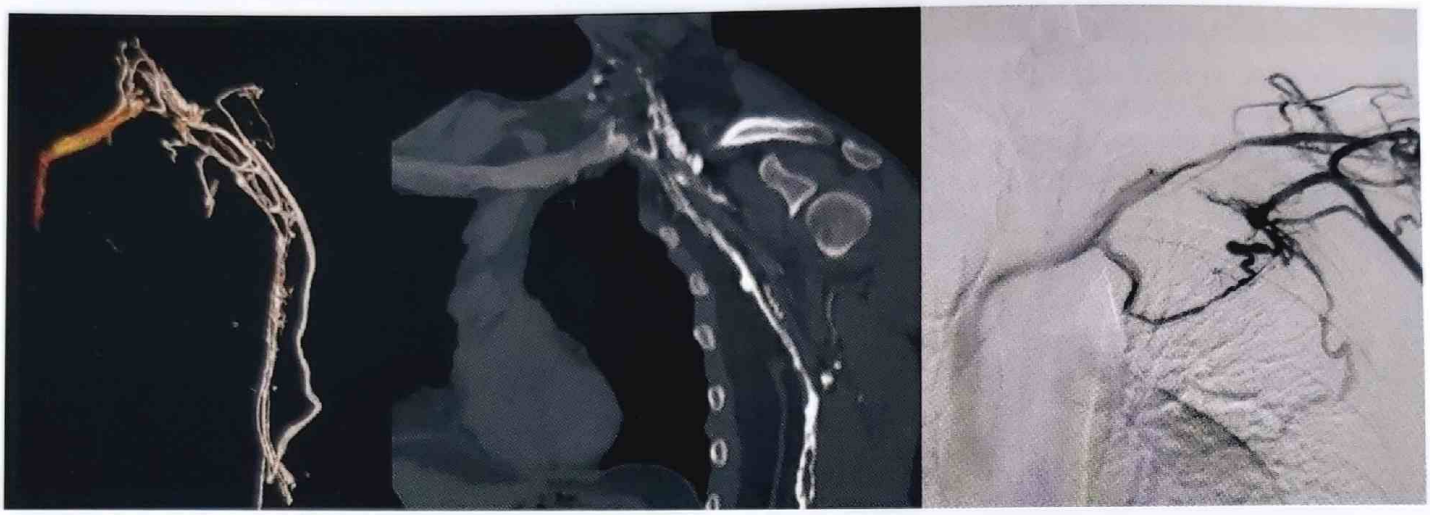

Fig. 3. Thrombose de la veine subclavière gauche. Syndrome post-thrombotique invalidant malgré 6 mois d'anticoagulation efficace. Bilan avant recanalisation endovasculaire (vues VR, MPR et correspondance phlébographique).

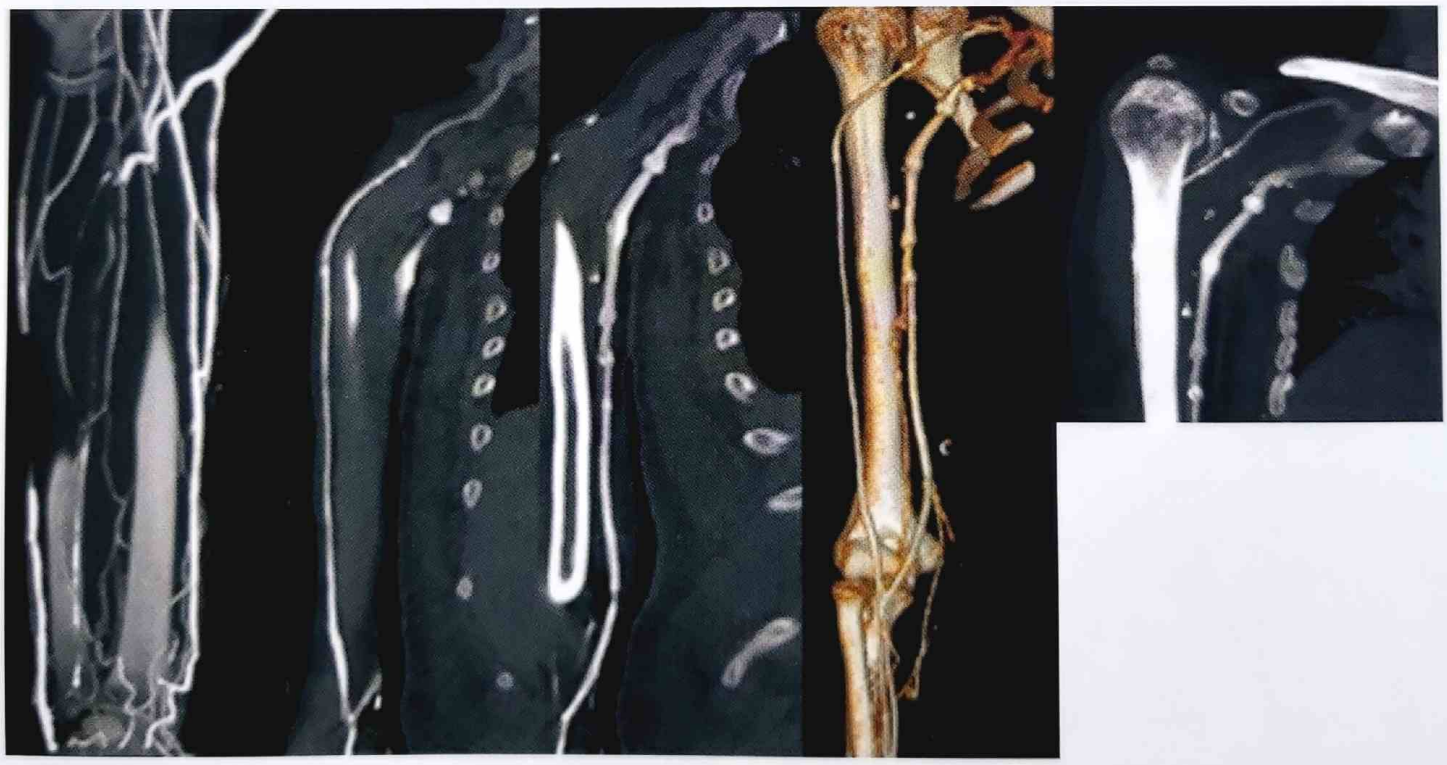

Fig. 4. Cartographie veineuse du membre supérieur droit avant création d'une fistule d'hémodialyse chez un homme de 48 ans avec une échographie Doppler peu contributive (vues MIP sur l'avant-bras, MPR sur les veines céphalique et basilique au bras, VR sur le bras et étude de la crosse des jonctions céphalo- et basilico-axillaires).

Partager Le Site www.lemanip.com Tout Est Gratuit

Partager Le Site www.lemanip.com Tout Est Gratuit

→ EXPLORATION DE LA VEINE CAVE SUPÉRIEURE

www.lemanip.com

GÉNÉRALITÉS

- Le système cave supérieur permet de ramener le sang de l'ensemble de la tête et des membres supérieurs au cœur. En intrathoracique, il est constitué des veines jugulaires, sous-clavières, des troncs veineux brachiocéphaliques (TVBC), de la veine azygos et de la veine cave supérieure. C'est un système veineux non valvé.
- Le scanner de la veine cave supérieure permet de visualiser la morphologie du système veineux supracardiaque ainsi que de ses variantes anatomiques telles que la double veine cave supérieure.
- Cette exploration est demandée dans le cadre d'un syndrome cave supérieur ou d'un hémisyndrome cave supérieur. Il associe un œdème du visage et du cou (en pèlerine), un œdème des membres supérieurs, une orthopnée, l'œdème des paupières au réveil, une circulation collatérale sous-cutanée thoracique antérieure, une raucité de la voie, des céphalées et la sensation de gonflement de la tête lorsque celle-ci est penchée en avant.
- Le protocole décrit dans le paragraphe suivant peut être transposé à une exploration réalisée en IRM avec des séquences angiographiques.
- L'échographie Doppler n'apporte que des éléments indirects d'obstruction des veines intrathoraciques.

OBJECTIFS

- Le scanner permet de confirmer le mécanisme d'obstruction de la veine cave supérieure ou de ses afférences (compression, envahissement, sténose, thrombose).
- Il donne une cartographie préopératoire pour le choix de la voie d'abord et du matériel nécessaire.
- Il évalue les difficultés et les risques d'un traitement endovasculaire.
- Il visualise les collatérales de suppléances.
- Il assure le suivi d'un traitement par angioplastie et stenting de la veine cave et le contrôle du montage prothétique en cas de récidive.

PROTOCOLE

► EXAMEN DIAGNOSTIQUE

► Préparation

- Décubitus dorsal, bras le long du corps.
- Pose de 2 voies veineuses de bon calibre et de même calibre aux 2 plis des coudes.
- Injection de produit de contraste peu concentré (150 mg/ml d'iode) ou dilué, un volume entre 90 et 120 cc à une vitesse rapide (8 cc/s), suivi d'un post-flush de NaCl de 30 cc à 4 cc/s.

► Acquisition

- Paramètres d'acquisition : coupe de 1 à 2 mm avec incrément de 1, 120 Kv, 200 mAs, modulation de dose.
- 2 acquisitions peuvent être réalisées de mi-cou au diaphragme.
- Le premier passage est réalisé à 6 secondes du début de l'injection et le deuxième à 30 secondes.

► Variantes

- Une acquisition plus tardive (180 secondes) peut se justifier s'il existe un doute sur des images de flux ou de thrombus veineux.
- En cas de ponction d'un seul côté, réaliser seulement l'acquisition tardive qui permettra de s'affranchir des images de flux veineux.

► SUIVI

- Le même protocole d'acquisition est réalisé dans le cadre du suivi et surtout en cas de récidive de la symptomatologie.
- Dans le cadre d'un suivi classique, on peut utiliser le protocole scanner du suivi de la maladie chronique (cancer) et ne réaliser qu'un passage au temps veineux.

Partager Le Site www.lemanip.com Tout Est Gratuit

Partager Le Site www.lemanip.com Tout Est Gratuit

www.lemanip.com

RÉSULTATS

▸ EXEMPLES PATHOLOGIQUES

Fig. 1. Œdème du visage et dyspnée chez un patient fumeur. Découverte d'une tumeur médiastinale comprimant la veine cave supérieure (flèche blanche).

Fig. 3. Syndrome cave supérieur brutal. Thrombose aiguë de troncs veineux brachiocéphaliques et de la veine cave (étoile).

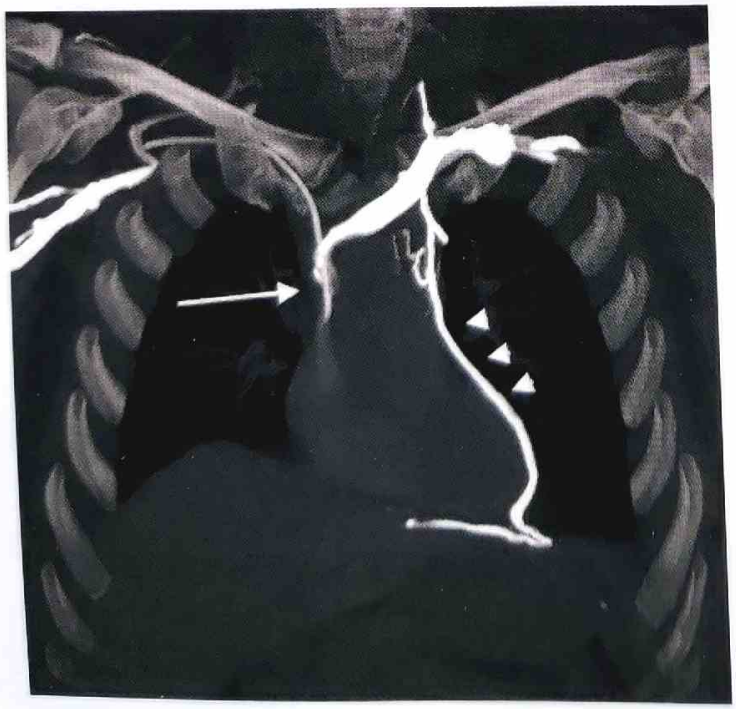

Fig. 2. Syndrome cave supérieur chez un patient suivi pour leucémie. Sténose fibreuse de la VCS à l'extrémité du cathéter de la chambre implantable (flèche blanche) et développement d'une collatérale médiastinale (tête de flèche).

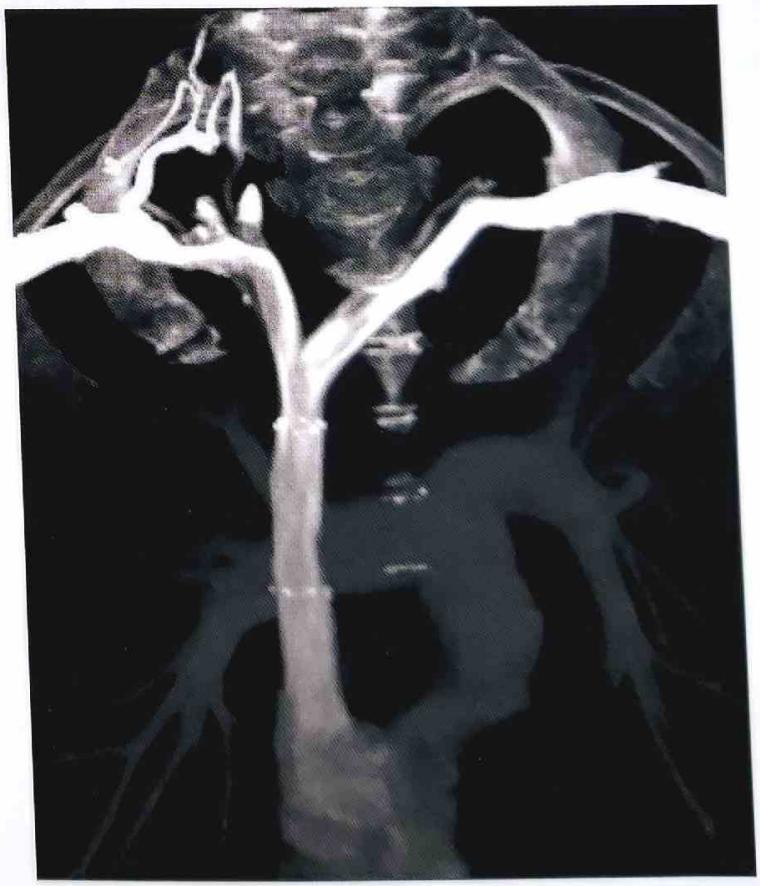

Fig. 4. Contrôle normal à 1 an du traitement par endoprothèse d'une sténose courte iatrogène sur cathéter.

Partager Le Site www.lemanip.com Tout Est Gratuit

Partager Le Site www.lemanip.com Tout Est Gratuit

SCANNER EN IMAGERIE VASCULAIRE

→ EXPLORATION DES VEINES DES MEMBRES INFÉRIEURS ET DE LA VEINE CAVE INFÉRIEURE

www.lemanip.com

GÉNÉRALITÉS

- Le système veineux des membres inférieurs est composé d'un système superficiel et d'un système profond.
- Le système veineux superficiel est formé par la grande et la petite veine saphène.
- Les veines du système profond sont satellites des artères.
- Ces deux systèmes se réunissent et se jettent dans la veine cave inférieure.
- Le scanner apporte une étude morphologique des veines des membres inférieurs et de la veine cave inférieure en complément de l'étude hémodynamique par échographie Doppler.
- Cette exploration est utile dans les syndromes post-thrombotiques, la recherche d'atrésie de la veine cave inférieure, le bilan de toute pathologie veineuse ou d'anomalie détectée par échographie.
- Le protocole décrit dans le paragraphe suivant peut être transposé à une exploration réalisée en IRM avec des séquences angiographiques.

OBJECTIFS

- Le scanner permet d'étudier l'état morphologique du système veineux des membres inférieurs et de la veine cave inférieure.
- Il fait le bilan :
  - de séquelles veineuses post-thrombotiques ;
  - de dilatations veineuses anormales ;
  - d'extension de maladies veineuses (Klippel-Trenaunay...).
- Il évalue la faisabilité et les difficultés d'un traitement endovasculaire.
- Il permet l'évaluation de l'extension en profondeur des lésions veineuses.
- Il visualise les collatérales de suppléance.
- Il assure le suivi d'un traitement par angioplastie et stenting veineux et le contrôle du montage prothétique.

PROTOCOLE

► EXAMEN DIAGNOSTIQUE

► Préparation

- Décubitus dorsal, bras au-dessus de la tête.
- Pose de 2 voies veineuses aux 2 pieds ou chevilles, après avoir fait dilater les veines en réchauffant les pieds.
- Sangler le patient en regard des genoux pour éviter des artéfacts de mouvement lors de la levée des garrots.
- Garrots serrés au niveau des mollets et au niveau de la racine des cuisses.
- Préparer 6 seringues de 60 ml en diluant 120 cc de produit de contraste concentré à 150 mg /ml d'iode.
- Injecter la 1re seringue de 60 cc de chaque côté, garrots en place.
- Ôter les garrots des mollets.
- Injecter la 2e seringue de 60 cc de chaque côté.
- Commencer à injecter la 3e seringue de 60 cc de chaque côté tout en commençant l'acquisition des images.
- Lorsque l'acquisition arrive à mi-cuisse, enlever les garrots des cuisses et demander au patient de tenir une apnée en Valsalva.

► Acquisition

- Hélice caudo-crâniale du tiers supérieur des mollets aux coupoles diaphragmatiques. Paramètres d'acquisition :
  - épaisseur de coupe : 2 mm ;
  - un incrément de 1 ;
  - 120 KV, 320 mAs ;
  - modulation de dose.
- Hélice crânio-caudale des coupoles au tiers supérieur des cuisses, paramètres d'acquisition identiques, peut être réalisée en cas de défaut d'opacification de la veine cave inférieure.

► Variantes

- En cas d'échec de ponction des veines des pieds, plusieurs possibilités peuvent être envisagées :
  - une ponction sous contrôle échographique des veines du pied ou de la cheville ;
  - une acquisition précoce à un débit rapide après ponction et injections bifémorale ou bipoplitée.
  - une acquisition tardive (180 secondes) par injection au pli du coude.

► SUIVI

► Le même protocole d'acquisition est réalisé dans le cadre du suivi, en cas de récidive de la symptomatologie ou en cas d'anomalie détectée à l'échographie Doppler.

Partager Le Site www.lemanip.com Tout Est Gratuit

Partager Le Site www.lemanip.com Tout Est Gratuit

www.lemanip.com

RÉSULTATS

▸ EXEMPLES PATHOLOGIQUES

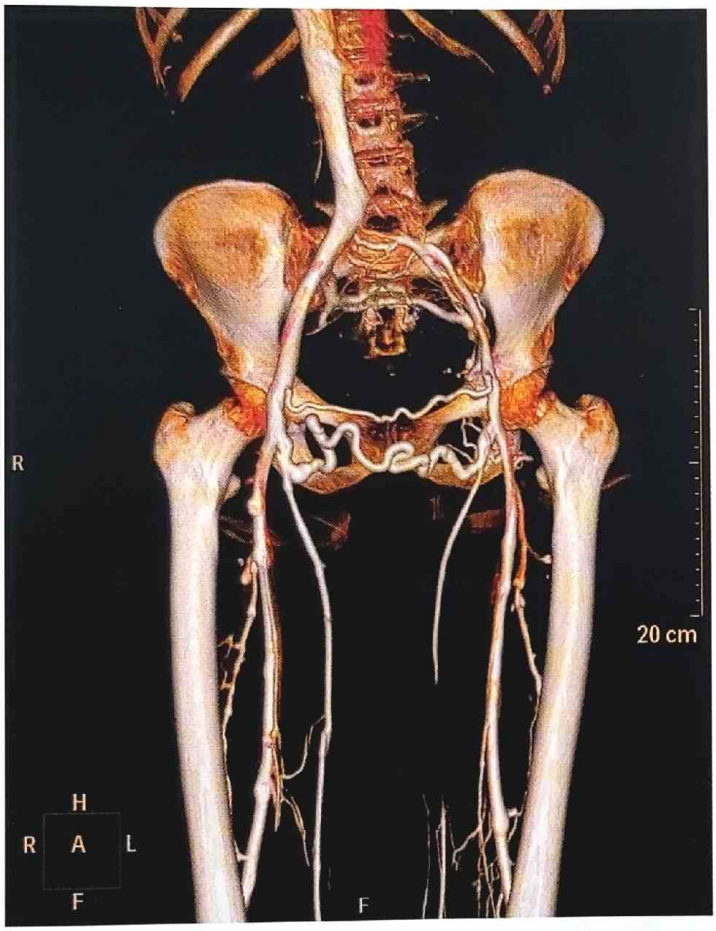

Fig. 1. Syndrome post-thrombotique. Reconstruction VRT montrant les séquelles veineuses fémoro-iliaque gauche et le réseau de collatérales.

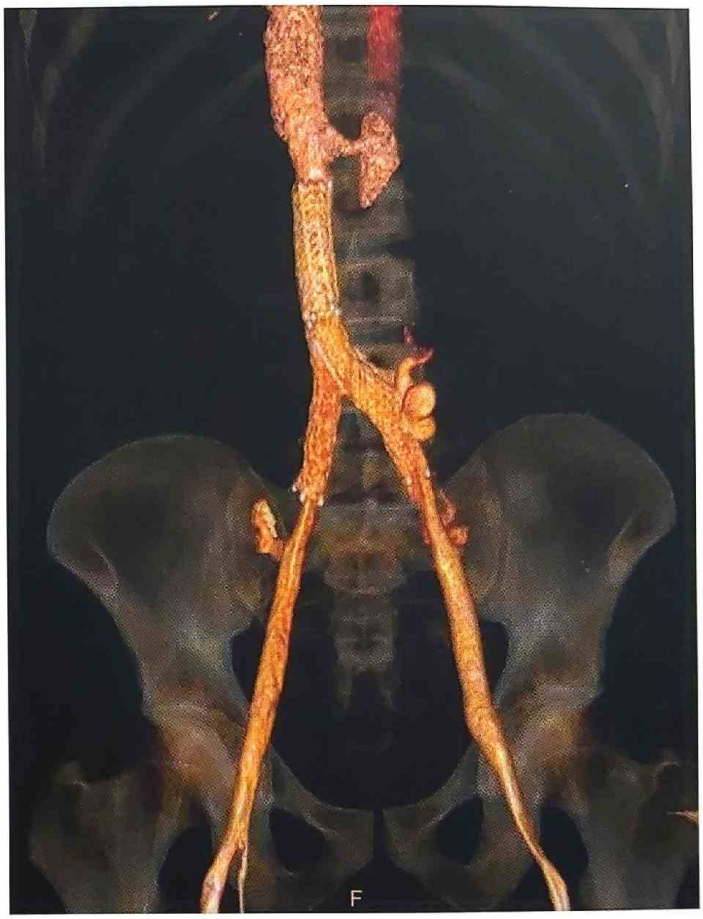

Fig. 2. Contrôle à 6 mois d'une recanalisation avec stenting iliocave.

Partager Le Site www.lemanip.com Tout Est Gratuit

Partager Le Site www.lemanip.com Tout Est Gratuit

SCANNER EN IMAGERIE THORACIQUE

→ EXPLORATION D'UNE EMBOLIE PULMONAIRE AIGUË

www.lemanip.com

GÉNÉRALITÉS

Définition

L'embolie pulmonaire aiguë correspond à la migration dans l'arbre artériel pulmonaire d'un caillot formé dans une veine périphérique, le plus souvent des membres inférieurs. Cette définition implique la formation d'un thrombus et sa migration vers le poumon, d'où l'appellation de maladie veineuse thromboembolique.

Circonstances habituelles de l'examen

La circonstance la plus fréquente est un syndrome douloureux thoracique aigu survenant dans le contexte d'une thrombose veineuse périphérique, identifiée ou non. La pratique de plus en plus courante de l'angioscanographie amène aussi à des découvertes emboliques fortuites, en particulier dans le suivi des carcinomes broncho-pulmonaires.

Place éventuelle des autres explorations

La scintigraphie de perfusion et de ventilation est moins disponible et moins spécifique que l'angioscanographie. L'angio-IRM est moins sensible. La chute de prévalence de l'embolie pulmonaire aiguë explique que, sauf chez la femme enceinte et sauf contre-indication à l'injection d'iode, l'angioscanographie soit l'examen de première intention après les D-dimères, si justifiés, et l'écho-Doppler veineux des membres inférieurs.

OBJECTIFS

Diagnostic

Le diagnostic positif est démontré par la présence de thrombus habituellement multiples, de tailles différentes, obstructifs ou non obstructifs, décelables jusqu'aux niveaux sous-segmentaires inclus. Il implique la recherche de thrombus dans les cavités cardiaques droites et celle du retentissement de l'embolie sur les cavités droites. Les manifestations pleuro-pulmonaires d'un infarctus pulmonaire sont rares, de même que les embolies paradoxales faisant suspecter un foramen ovale perméable.

La prévalence faible implique la recherche de nombreux diagnostics différentiels pour l'identification desquels le scanner est supérieur à l'IRM et à la scintigraphie.

Suivi

Il n'y a pas de justification au suivi tomodensitométrique de l'embolie pulmonaire aiguë.

PROTOCOLE

- Le protocole d'acquisition, d'injection et les choix de quantité, débit et concentration du produit de contraste varient en fonction du morphotype du patient, de sa fonction rénale, des doses d'irradiation antérieurement reçues et de l'équipement utilisé.
- L'angioscanographie peut être réalisée :
  - à très faible kilovoltage pour les patients de faible poids (70-80 kV) ;
  - à kilovoltage adapté au morphotype pour les patients de poids standard ;
  - en double énergie pour bénéficier de l'étude de la cartographie en iode dans la microcirculation pulmonaire, improprement appelée « perfusion » ;
  - à tensions filtrées éliminant les photons de faible énergie pour des acquisitions inférieures à 1 mSv.
- Selon les équipements, l'injection est optimisée en utilisant un déclenchement automatique après obtention d'un niveau minimal de rehaussement dans le tronc pulmonaire.
- Reconstruction de coupes millimétriques jointives en fenêtres pulmonaires et médiastinales.
- Les reconstructions multiplanaires, maxIP, minIP, destinées aux vaisseaux pulmonaires, au parenchyme, à l'aorte et ses branches, et aux cavités cardiaques, sont réalisées à la demande.
- Il n'est pas recommandé d'utiliser des logiciels de détection automatique des embols.

RÉSULTATS

- Une angioscanographie diagnostique nécessite un rehaussement densitométrique d'au moins 200 UH dans les artères pulmonaires.
- Le compte-rendu de cet examen doit renseigner sur :
  a. la présence de lacunes endoluminales et leur topographie (Fig. 1A) ;
  b. l'existence de signes évocateurs d'un retentissement cardiaque de l'embolie pulmonaire, centré sur la recherche de signes de dysfonction ventriculaire droite (Fig. 1B) ;
  c. l'existence d'une pathologie sous-jacente.
- En absence d'embolie pulmonaire, il est important de rechercher des arguments en faveur d'un diagnostic alternatif à l'embolie pulmonaire. Outre la plèvre, le parenchyme pulmonaire, il est important de rechercher des éléments pouvant orienter vers une pathologie ischémique myocardique (Fig. 1C).

Partager Le Site www.lemanip.com Tout Est Gratuit

Partager Le Site www.lemanip.com Tout Est Gratuit

www.lemanip.com

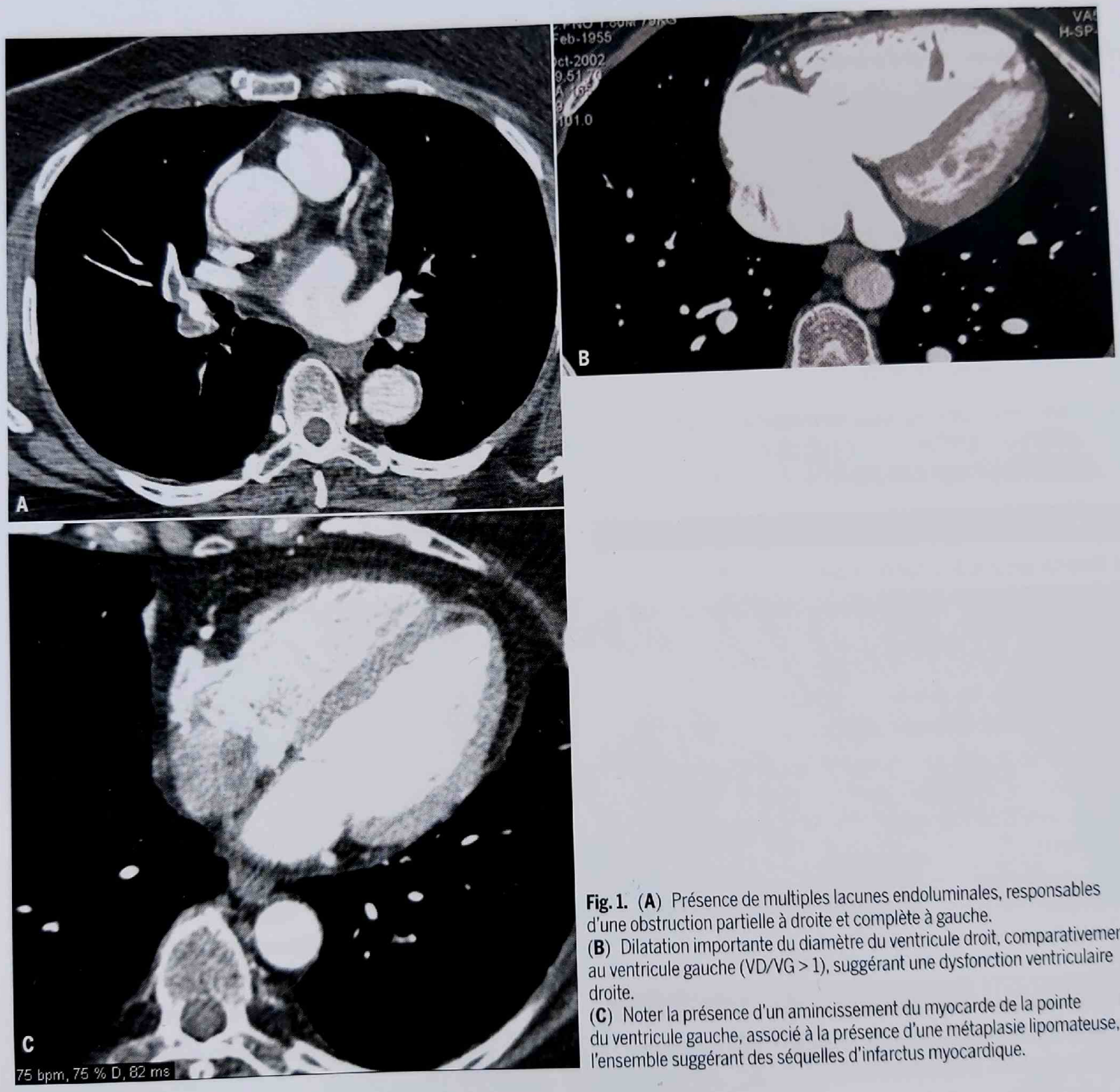

Fig. 1. (**A**) Présence de multiples lacunes endoluminales, responsables d'une obstruction partielle à droite et complète à gauche.
(**B**) Dilatation importante du diamètre du ventricule droit, comparativement au ventricule gauche (VD/VG > 1), suggérant une dysfonction ventriculaire droite.
(**C**) Noter la présence d'un amincissement du myocarde de la pointe du ventricule gauche, associé à la présence d'une métaplasie lipomateuse, l'ensemble suggérant des séquelles d'infarctus myocardique.

Partager Le Site www.lemanip.com Tout Est Gratuit

Partager Le Site www.lemanip.com Tout Est Gratuit

www.lemanip.com

GÉNÉRALITÉS

- Les carcinomes broncho-pulmonaires représentent la première cause de mortalité par cancer. En France, près de 37 000 nouveaux patients ont été diagnostiqués en 2010.
- Il s'agit de formes non à petites cellules dans 85 % des cas, dont 60 % sont des adénocarcinomes.
- La majorité des patients ont un stade avancé au moment du diagnostic.
- Le scanner thoracique, plus ou moins complété par des coupes hépatiques et surrénaliennes, permet le bilan d'extension locorégional initial, et doit être réalisé avant la bronchoscopie souple, qu'il permet de diriger.
- Le 18FDG PET scanner est réalisé secondairement chez les patients éligibles à un traitement local à visée curatrice, qu'il soit chirurgical ou reposant sur une radio-chimiothérapie.

OBJECTIFS

- Préciser le stade, fonction de la classification TNM.
  - Le scanner a pour but de **préciser le statut T** de la classification TNM, qui repose sur :
    - la taille,
    - l'extension aux structures de voisinage,
    - la présence de nodules satellites.
  - Il est **insuffisant pour déterminer le statut ganglionnaire** (N, node). Par exemple, une pneumonie obstructive peut s'associer à des adénopathies réactionnelles, sans caractère tumoral.
  - Les coupes doivent être analysées à la recherche d'une atteinte métastatique qui serait évidente sans avoir recours au TEP scanner.

PROTOCOLE

- Coupes millimétriques jointives, réalisées après injection, permettant l'analyse des artères pulmonaires et de l'aorte thoracique.
- Lecture en fenêtre médiastinale, osseuse et parenchymateuse, et post-traitement de type MIP (projection des intensités maximales) pour optimiser la détection de nodules à distance. Reformatage multiplanaire.

RÉSULTATS

STATUT T

- Selon la taille :
  - T1a jusqu'à 2 cm
  - T1b jusqu'à 3 cm
  - T2a jusqu'à 5 cm
  - T2b jusqu'à 7 cm
  - T3 > 7 cm

Tumeur non mesurable : atélectasie lobaire, bilobaire : T2
atélectasie pulmonaire : T3

- Selon l'extension locale
  - paroi (lyse costale ou extension aux parties molles) : T3
  - graisse médiastinale : T3
  - oreillette, vertèbre, trachée, carène, aorte, veine cave : T4
  - atteinte massive de la fenêtre aortopulmonaire :T4

Critères d'extension vasculaire : formel si bourgeon endovasculaire ou vaisseau englobé ; suspect si contact sur plus de 3 cm ou au moins 90 % de la circonférence. Il ne faut pas induire de perte de chance et seule l'exploration chirurgicale permet de trancher sur la résécabilité.

- Nodule de même histologie
  - même lobe : T3
  - même poumon, lobe différent : T4

STATUT N

- **Les ganglions de petit axe supracentimétrique doivent être signalés et confrontés au TEP scanner**
  - médiastinaux homolatéraux et sous-carinaires : possible N2
  - Médiastinaux controlatéraux ou sus-claviculaires : possible N3

STATUT M

- Atteinte métastatique thoracique
  - nodule controlatéral de même histologie : M1 a
  - nodules tissulaires pleuraux ou péricardiques : M1a

L'aspect de dissémination pleurale sèche, multiples nodules scissurau sans pleurésie, doit être connu et traduit une carcinose pleurale.

- Atteinte métastatique extrathoracique
  - lyse osseuse, prise de contraste cérébrale : M1b
  - lésion surrénalienne ou hépatique (histologie +) : M1b

Partager Le Site www.lemanip.com Tout Est Gratuit

Partager Le Site www.lemanip.com Tout Est Gratuit

www.lemanip.com

EXEMPLES

Fig. 1. (**A**) Masse spiculée de 3,5 cm du segment apical du lobe supérieur droit, associée à des lésions d'emphysème centrolobulaire. (**B**) Contact sur plus de 90° avec la veine cave supérieure, dont la paroi externe est déformée. Il ne s'agit pas d'un critère formel d'envahissement et, selon les recommandations, il faut opter en cas de doute pour la classification la plus favorable. La tumeur est donc classée cT2a. (**C**) Coupe médiastinale située plus bas, montrant un retour veineux pulmonaire anormal partiel du lobe supérieur droit, puisque les veines segmentaires du lobe supérieur droit se jettent dans la veine cave supérieure au lieu de gagner l'oreillette gauche. Ces données sont à signaler mais ne compromettent pas la lobectomie supérieure, alors qu'une lobectomie inférieure pourrait être contre-indiquée (équivalent fonctionnel de pneumonectomie).
Il existe un ganglion de petit axe infracentimétrique en latéro trachéal droit. La tumeur doit être classée cT2aNoMx.

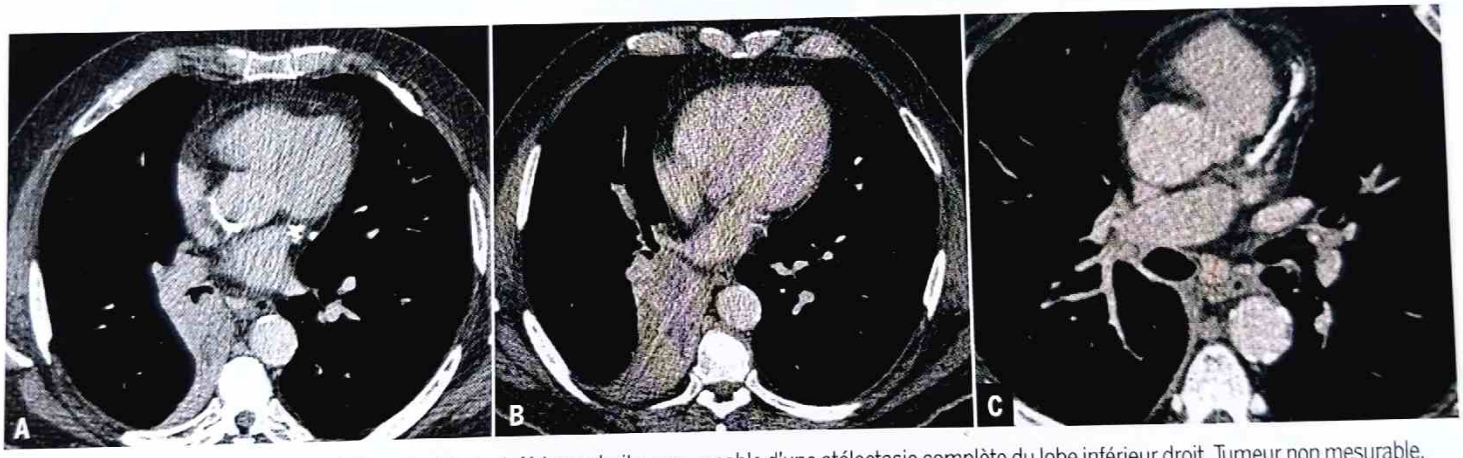

Fig. 2. (**A** et **B**) Tumeur obstruant la bronche lobaire inférieure droite, responsable d'une atélectasie complète du lobe inférieur droit. Tumeur non mesurable, classée cT2. (**C**) Ganglion sous-carinaire, dont le petit axe mesure 12 millimètres, possiblement réactionnel à l'atélectasie. Tumeur classée cT2 NoMx.

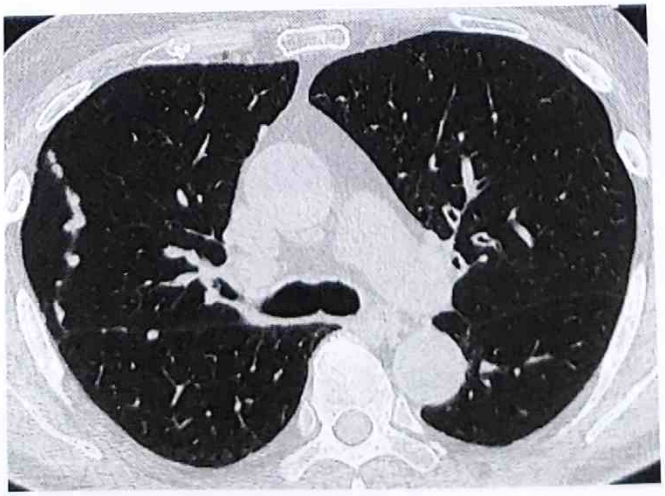

Fig. 3. Aspect de dissémination pleurale sèche : de multiples petits nodules tissulaires sont visibles sur la petite et la grande scissure droite, sans épanchement. Aspect de carcinose pleurale en vidéothoracoscopie, ce geste évite une thoracotomie plus lourde, inutile.

Partager Le Site www.lemanip.com Tout Est Gratuit

Partager Le Site www.lemanip.com Tout Est Gratuit

SCANNER EN IMAGERIE THORACIQUE

→ EXPLORATION D'UNE MASSE DU MÉDIASTIN

www.lemanip.com

Le scanner doit au mieux être précédée d'une radiographie simple pour que le radiologue puisse adapter le protocole de la TDM. L'IRM est supérieure à la TDM pour l'évaluation des rapports d'une lésion médiastinale postérieure avec le rachis thoracique. Elle est intéressante pour proposer une meilleure caractérisation tissulaire.

GÉNÉRALITÉS

- Dans près d'un cas sur deux, c'est l'imagerie (radiographie thoracique ou scanner) qui révèle fortuitement un syndrome de masse du médiastin resté asymptomatique.
- Ailleurs, ce sont les signes d'appel indirects liés au retentissement infiltrant ou compressif des éléments nobles du médiastin (tube digestif, arbre trachéo-bronchique proximal, systèmes veineux caves supérieur et inférieur, troncs nerveux ou chaînes sympathiques) qui révèlent la tumeur médiastinale : toux irritative, dyspnée, dysphagie, syndrome cave supérieur, hoquet persistant, paralysie phrénique...
- Une myasthénie doit faire rechercher une tumeur épithéliale thymique.
- D'autres syndromes métaboliques sont plus rarement révélateurs : hypercorticisme paranéoplasique, syndrome carcinoïde...
- Le médiastin est divisé en compartiments d'avant en arrière selon Felson, avec des étages supérieur, moyen et inférieur, de haut en bas.

OBJECTIFS

- Le scanner est l'examen clé du bilan en imagerie d'une masse du médiastin.
- Il rassemble les arguments en faveur de l'origine topographique du syndrome tumoral : c'est le diagnostic d'organe.
- Analyse des densités, comportement après injection de produit de contraste iodé, rapports anatomiques et lésions associées (adénomégalies) fournissent une orientation vers la caractérisation lésionnelle.
- C'est une étape essentielle du bilan préthérapeutique, la seule exploration à même de réaliser **en un seul temps une étude exhaustive du thorax** (poumons, plèvre, paroi, cœur et vaisseaux) et des régions anatomiques adjacentes (lésions à cheval sur les limites haute et basse du médiastin).
- Il prépare la prise en charge ultérieure du patient :
  - **Diagnostique :** documentation histologique par voie endoscopique, transpariétale ou chirurgicale.
  - **Oriente** vers d'autres explorations utiles : écho-endoscopie, IRM...
  - **Thérapeutique :** paramètres d'extirpabilité.
- Il évalue l'agressivité tissulaire locale : infiltration de la graisse, extension péricardique, envahissement vasculaire ; ou régionale : adénomégalie, métastases pleurales à distance.

PROTOCOLE

► EXAMEN DIAGNOSTIQUE INITIAL

- ► Si l'existence du syndrome de masse est connue (radiographie thoracique), ou suggérée par les données cliniques (syndrome cave supérieur, myasthénie...) :
  - Analyser la radiographie préalable, le topogramme si elle est manquante.
  - Réaliser une acquisition initiale sans injection centrée sur la lésion.
  - Adapter le protocole d'injection à la topographie lésionnelle et à l'existence d'une éventuelle gêne au retour veineux cave supérieur (site d'injection, acquisition retardée).
  - Toutes les acquisitions sont spiralées, en apnée.
- ► En cas de découverte lors du scanner :
  - Renouveler l'acquisition (délai supplémentaire de 30 secondes au minimum) pour tenir compte d'une altération constatée de la cinétique d'opacification vasculaire (compression veineuse) ou mieux analyser le rehaussement de la masse.
  - Étendre l'exploration à l'étage sous-diaphragmatique pour optimiser le bilan d'extension (polyadénomégalie, suspicion de lymphome).

► SUIVI D'UNE LÉSION CONNUE

- ► Se limiter à une seule acquisition, jugée la plus pertinente, en fonction des données du bilan initial.

RÉSULTATS

► À RETENIR : EN FONCTION DE LA TOPOGRAPHIE TUMEURS LES PLUS FRÉQUENTES

- ► **Médiastin antérieur :** tumeurs épithéliales thymiques (TET), hors les goitres thyroïdiens plongeants facilement reconnus
- ► **Médiastin moyen :** pathologies lymphatiques, kystes neurentériques.
- ► **Médiastin postérieur :** tumeurs neurogènes.
- ► **« Ubiquitaires » :** lymphomes, sarcomes.

► À RETENIR : ORIENTATION DIAGNOSTIQUE

- ► **TET de haut grade :** limites irrégulières, remaniements nécr tiques/kystiques, rehaussement hétérogène, adénomégali satellites.

Partager Le Site www.lemanip.com Tout Est Gratuit

Partager Le Site www.lemanip.com Tout Est Gratuit

www.lemanip.com

- **TET de bas grade :** contours réguliers, tissu graisseux adjacent non infiltré.
- **Tumeur avec composante graisseuse :** redouter le liposarcome (intérêt de l'IRM).
- **Tumeur kystique :** caractérisation bénigne/maligne plus précise en IRM.
- **Contingents graisseux et calcifications associés (dents) :** tératome.

EXEMPLES PATHOLOGIQUES

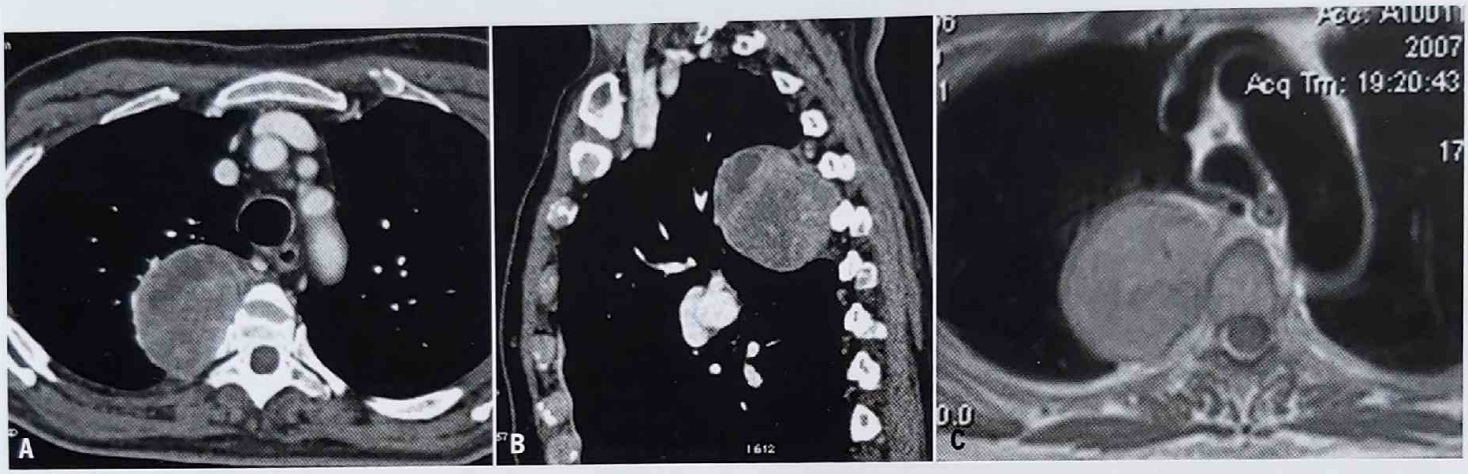

Cas 1. Schwannome du médiastin postérieur.
(**A**) Coupe axiale en TDM avec injection : masse bien limitée, rehaussée, discrètement hétérogène (nécrose partielle liée au volume tumoral).
(**B**) Reconstruction sagittale paramédiane : proximité avec la portion la plus médiale de l'espace intercostal, proche du foramen rachidien.
(**C**) Coupe axiale T1 en IRM : la masse ne pénètre pas le foramen : l'exérèse pourra être menée à bien par le chirurgien thoracique sans avoir recours au neurochirurgien.

Cas 2. Thymome.
(**A**) Coupe axiale en TDM avec injection explorant la lésion à son tiers moyen : masse homogène aux contours réguliers ; graisse non infiltrée.
(**B**) Reconstruction coronale oblique : aspect irrégulier des contours du pôle inférieur de la lésion, avec infiltration de la graisse médiastinale au contact.
(**C**) Reconstruction sagittale : confirmation du contraste entre le respect de la graisse au contact du bord supérieur de la tumeur et son aspect hétérogène au pôle inférieur, dont les limites sont irrégulières. Chirurgie d'exérèse : thymome B2 avec effraction capsulaire au pôle inférieur.

Partager Le Site www.lemanip.com Tout Est Gratuit

Partager Le Site www.lemanip.com Tout Est Gratuit

SCANNER EN IMAGERIE THORACIQUE

→ EXPLORATION D'UNE BRONCHO-PNEUMOPATHIE CHRONIQUE OBSTRUCTIVE (BPCO)

www.lemanip.com

GÉNÉRALITÉS

- La broncho-pneumopathie chronique obstructive (BPCO) est une cause majeure de morbidité et de mortalité dans le monde. Sa définition est fonctionnelle : obstruction respiratoire non totalement réversible. Elle est une des principales conséquences du tabagisme.
- La BPCO est due à l'association, dans des proportions variables, d'une obstruction des voies aériennes distales et à l'emphysème qui est une destruction des espaces aériens distaux. Les tests fonctionnels respiratoires sont indispensables au diagnostic, à l'évaluation de la sévérité et au suivi de la BPCO (critères de GOLD).
- L'évolution est marquée par le déclin progressif de la fonction respiratoire qui conduit à l'insuffisance respiratoire chronique avec hypertension artérielle pulmonaire et insuffisance cardiaque droite. Elle est émaillée par la survenue d'épisodes d'insuffisance respiratoire aiguë parfois liés à des complications intercurrentes : pneumothorax, infections broncho-pulmonaires, maladie thrombo-embolique, hémoptysie, cancer bronchique.
- Le scanner apporte des informations structurales importantes sur l'état du parenchyme, des voies aériennes, de la vascularisation, sur la distribution régionale et la quantification de l'emphysème. Les phénotypes possibles sont multiples et succinctement classés en forme avec emphysème prédominant et atteinte prédominante des voies aériennes.
- Trois types d'emphysèmes sont souvent associés et définis par leur situation dans le lobule pulmonaire secondaire :
  - l'**emphysème centrolobulaire** atteint le centre du lobule et est très lié à la consommation tabagique ;
  - l'**emphysème panlobulaire** intéresse la totalité du lobule, est volontiers prédominant dans les lobes inférieurs et lié au déficit en alpha1-antitrypsine ;
  - l'**emphysème paraseptal** est situé à la périphérie du lobule, en sous-pleural, sans retentissement fonctionnel. Les bulles sont des espaces aériens supérieurs à 1 centimètre entourés d'une paroi fine.
- L'examen TDM est habituellement réalisé lors du diagnostic initial de BPCO pour apprécier le phénotype et détecter un éventuel cancer bronchique, pour apprécier l'évolution des lésions, dans le bilan préthérapeutique des méthodes invasives de réduction pulmonaire et au cours d'une décompensation aiguë pour en rechercher la cause.

OBJECTIFS

- Apprécier le phénotype à l'état basal : emphysème-dominant ou atteinte des voies aériennes-dominant.
- Détecter un cancer bronchique.
- Apprécier les comorbidités potentielles : calcifications coronaires prédictives d'événements cardio-vasculaires.
- Faire le bilan préthérapeutique des méthodes invasives de réduction pulmonaire.
- Rechercher la cause d'une décompensation aiguë.
- Apprécier l'évolution.

PROTOCOLE

- ► L'examen TDM est réalisé sans injection de produit de contraste, sauf si une embolie pulmonaire ou une hémoptysie sont suspectées.
- ► Les paramètres sont ceux d'un scanner volumique faible dose (et non ultra faible-dose qui sous-estime l'emphysème) délivrant environ 1 mSv, adaptés à l'index corporel du sujet. Tous les procédés permettant une réduction de la dose (logiciel d'économie de dose, reconstructions itératives) sont souhaitables.
- ► L'examen est réalisé en décubitus et apnée inspiratoire par une acquisition volumique de l'ensemble du thorax et reconstruit en fenêtres pulmonaire et médiastinale. Les reconstructions MIP et minIP de 5 à 10 millimètres sont utiles pour la détection respective des images élémentaires d'emphysème centrolobulaire et les nodules pulmonaires. Les reconstructions MPR sont utiles pour juger de l'intégralité des scissures interlobaires.
- ► L'acquisition en cours d'expiration forcée ou en fin d'expiration est utile pour rechercher une trachéomalacie et/ou l'atteinte des voies aériennes distales.

RÉSULTATS

► À L'ÉTAT BASAL

- ► L'analyse en routine est visuelle et qualitative, quantitative en recherche clinique.
- ► **Analyse visuelle**
  - Emphysème : 3 types morphologiques souvent associés sont identifiés : centrolobulaire (Figs 1 et 2), panlobulaire et bulleux (Figs 2 et 3).
  - Atteinte des voies aériennes : les altérations structurales des voies aériennes proximales se traduisent par des signes bronchiques: adénolectasies (Fig. 4A), dilatations des bronches et épaississement des parois bronchiques (Fig. 4B). La trachéomalacie se traduit par un collapsus marqué de la trachée et des voies aériennes proximales (Fig. 5) et par l'atteinte spécifique des voies aériennes distales par un piégeage important visible sur les coupes en expiration.

Partager Le Site www.lemanip.com Tout Est Gratuit

Partager Le Site www.lemanip.com Tout Est Gratuit

www.lemanip.com

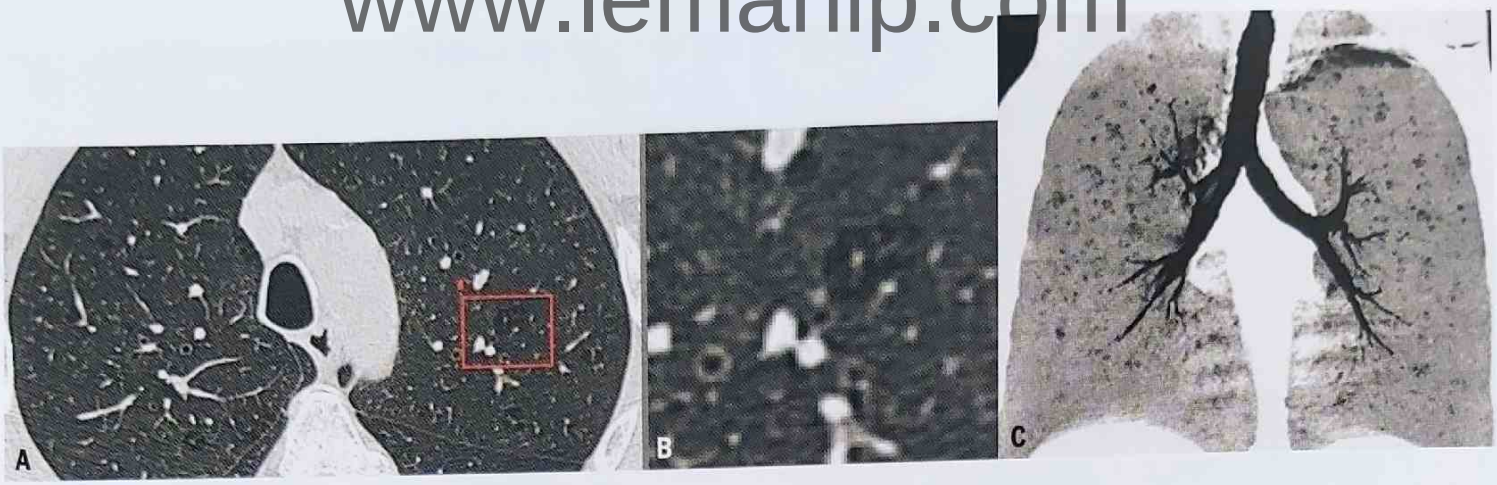

Fig. 1. BPCO avec emphysème centrolobulaire.
(**A**) Coupe native: hypodensités sans paroi à l'emporte-pièce. L'artère centrolobulaire est visible au centre de l'hypodensité (agrandissement en **B**) et permet de différencier la lésion d'un kyste qui présente une paroi et dont le contenu est purement aérique.
(**C**) Reconstruction frontale en minIP de 5 millimètres d'épaisseur. Les hypodensités sont bien visibles à l'emporte-pièce dans le parenchyme pulmonaire.

- Atteinte vasculaire : mesure du rapport AP/AO (rapport des diamètres transverses du tronc de l'artère pulmonaire et de l'aorte mesurés sur la même coupe axiale transverse). Un rapport AP/AO supérieur à 1 est prédictif de la survenue d'exacerbations et d'une hypertension artérielle pulmonaire.

► Analyse quantitative

Elle peut porter sur tous les composants : parenchyme (quantification de l'emphysème accessible à partir de logiciels d'analyse d'image simples), bronches proximales (épaisseur de paroi), bronches distales (quantification du piégeage), vaisseaux, mais nécessite la prise en compte des nombreux facteurs de variation des mesures. Elle n'est pas utilisée en routine clinique mais trouve toute son importance dans les protocoles de recherche clinique.

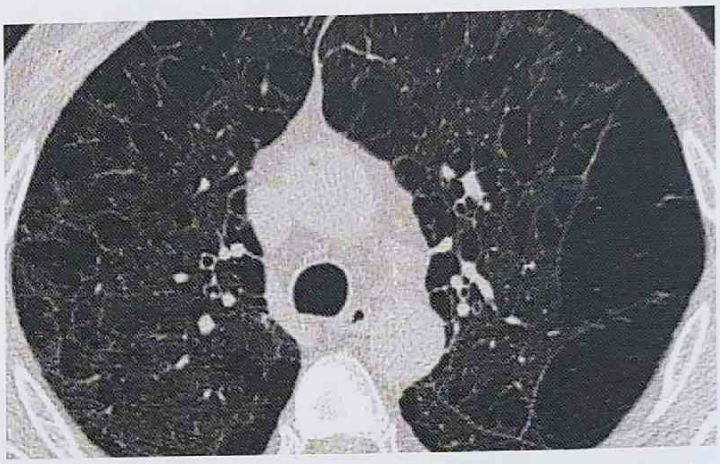

Fig. 2. BPCO de type emphysème-prédominant, centrolobulaire évolué et sous-pleural paramédiastinal. Vastes plages d'hypodensités séparées par des septas et larges bulles sous-pleurales du poumon gauche.

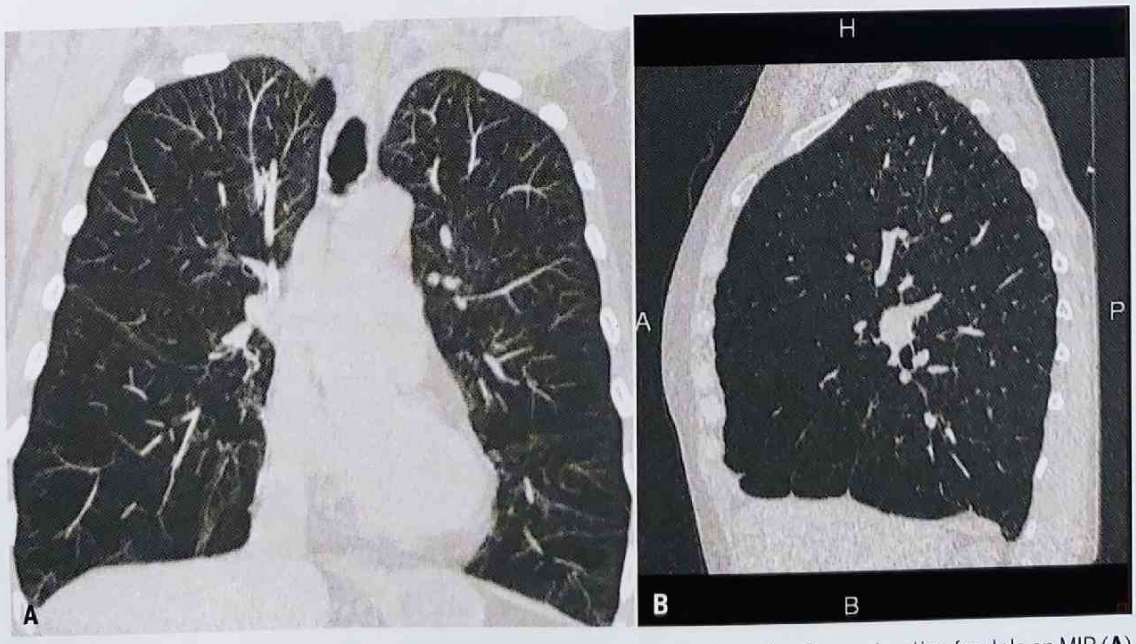

Fig. 3. Emphysème panlobulaire chez un sujet non fumeur porteur d'un déficit en alpha1-antitrypsine. Reconstruction frontale en MIP (**A**) et reconstruction sagitale en MPR (**B**) : hypodensité diffuse et raréfaction vasculaire prédominante dans les bases et aplatissement des coupoles diaphragmatiques.

Partager Le Site www.lemanip.com Tout Est Gratuit

Partager Le Site www.lemanip.com Tout Est Gratuit

www.lemanip.com

▸ BILAN PRÉTHÉRAPEUTIQUE AVANT TECHNIQUES INVASIVES DE RÉDUCTION DE L'EMPHYSÈME

- La type de distribution régionale de l'emphysème est un facteur important du succès de la chirurgie mini-invasive de réduction de volume pulmonaire, la prédominance au lobes supérieurs étant plus souvent suivie d'une amélioration fonctionnelle que la dispersion hétérogène ou basale des lésions emphysémateuses.
- L'intégrité des scissures interlobaires est un facteur important de succès des nouvelles thérapies endobronchiques (valves, ressorts ou thermothérapie) et doit être analysée en MPR (Fig. 6).
- La compression du parenchyme par des bulles, leur volume, leur localisation et l'état du parenchyme adjacent sont pris en compte dans la décision d'une résection de bulle (Fig. 7).

▸ LORS D'UNE DÉCOMPENSATION AIGUË

- L'embolie pulmonaire est diagnostiquée sur l'angioscanner.
- L'hémoptysie grave ou récidivante justifie un angioscanner pour localiser l'origine du saignement et analyser l'origine et la topographie des artères bronchiques.
- Le cancer broncho-pulmonaire est détecté au mieux par les reconstructions MIP.
- Les complications infectieuses se traduisent par des condensations souvent hétérogènes, d'allure pseudo-tumorale ou des micronodules centrolobulaires avec arbre en bourgeon.

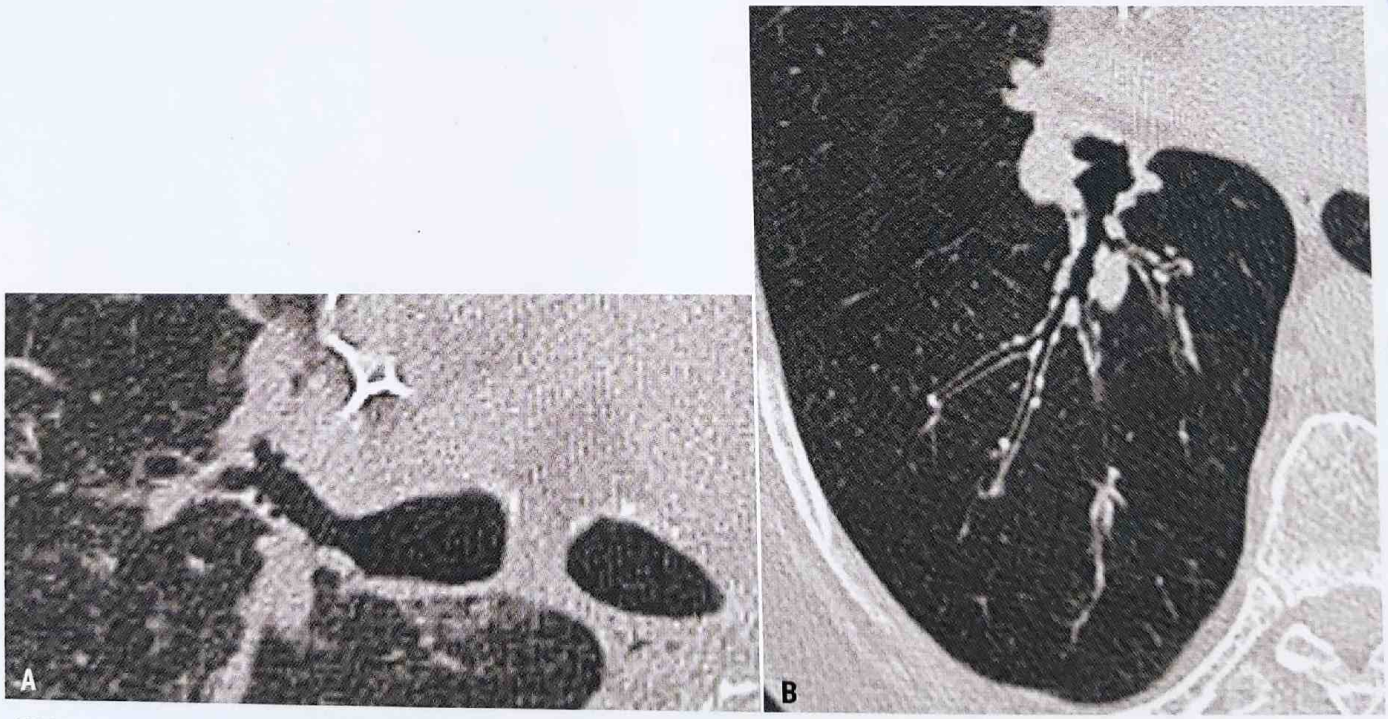

Fig. 4. BPCO avec atteinte des voies aériennes-dominante. Adénolectasies, images d'addition aériques en rapport avec les dilatations des glandes bronchiques (**A**). Épaississement des parois bronchiques et absence de diminution de calibre vers la distalité témoignant d'une dilatation cylindrique des bronches (**B**).

Partager Le Site www.lemanip.com Tout Est Gratuit

Partager Le Site www.lemanip.com Tout Est Gratuit

www.lemanip.com

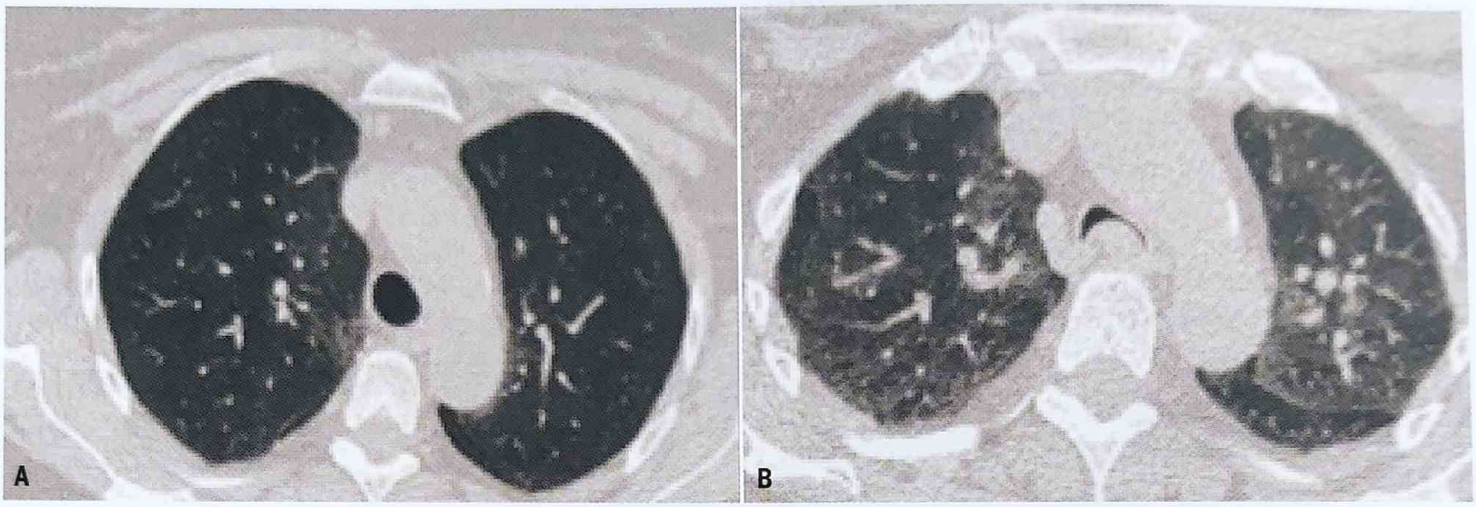

Fig. 5. BPCO avec trachéobronchomalacie. L'exploration en inspiration profonde (**A**) et en cours d'expiration forcée (**B**) montre le collapsus majeur de la trachée.

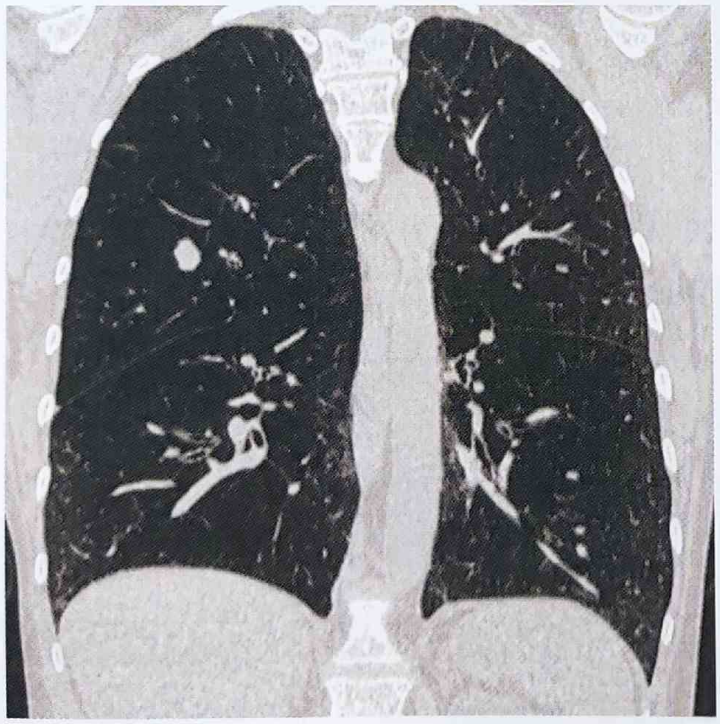

Fig. 6. BPCO. Bilan préthérapeutique. La mise en place de valves endobronchiques était envisagée. Le scanner montre le caractère incomplet de la grande scissure droite dans sa partie interne et un nodule du lobe supérieur droit.

Fig. 7. BPCO. Bilan préthérapeuthique d'un emphysème bulleux. MPR frontal. Les bulles prédominent aux bases (flèches). Notez la paroi fine, le contenu aérique pur et l'absence de compression du parenchyme adjacent.

Partager Le Site www.lemanip.com Tout Est Gratuit

Partager Le Site www.lemanip.com Tout Est Gratuit

SCANNER EN IMAGERIE THORACIQUE

→ BILAN DE MALADIE PULMONAIRE INFILTRATIVE DIFFUSE

www.lemanip.com

GÉNÉRALITÉS

- Les pneumopathies infiltratives diffuses (PID) sont des affections caractérisées par une augmentation du tissu pulmonaire, le plus souvent au niveau de l'interstitium, plus rarement des espaces aériens distaux.
- Elles représentent environ 15 % des maladies broncho-pulmonaires (http://www.respir.com) et sont classées en fonction du mode de survenue (aigu, subaigu, chronique) et de l'état immunitaire du patient.
- Les PID chroniques sont classées en 4 catégories : PID d'étiologie connue, pneumopathies interstitielles diffuses idiopathiques (dont la plus fréquente est la fibrose pulmonaire idiopathique), sarcoïdose et PID particulières.

OBJECTIFS

- Le scanner est utilisé pour le diagnostic et permet d'analyser des lésions élémentaires, d'identifier la lésion principale (et ses caractéristiques), de donner la topographie lésionnelle (à l'échelle du poumon et du lobule pulmonaire secondaire) et de rechercher les lésions associées (en particulier pleurales et médiastinales).
- Le diagnostic doit intégrer les données cliniques, et une approche multidisciplinaire (pneumologue, anatomopathologiste, radiologue) est recommandée.
- Le scanner permet de donner des arguments de sévérité par quantification de l'extension lésionnelle, d'identifier les lésions de fibrose et de rechercher d'éventuels facteurs aggravants (hypertension artérielle pulmonaire, hernie hiatale, cardiopathie).
- Lors du suivi, il faudra rechercher une modification de l'extension (ou de la profusion) des images et signaler une évolution fibrosante.

PROTOCOLE

- Les acquisitions en mode hélicoïdal et en collimations fines sont à privilégier car elles permettent des reconstructions multiplanaires et une analyse en projection d'intensité minimale (minIP) et/ou maximale.
- L'injection de produit de contraste n'est pas recommandée en routine.
- Si le patient doit être orienté vers un centre expert, il est souhaitable de transmettre l'ensemble des coupes fines millimétriques reconstruites en filtre pulmonaire (CD-Rom ou DVD).

EXAMEN DIAGNOSTIQUE

- Acquisitions en apnée (inspiration maximale).
- Adéquation entre le poids du patient et les paramètres techniques utilisés (kilovoltage, ampérage). Lors du bilan initial d'une PID, un kilovoltage de 120 kVp est conseillé. Les techniques de réduction de dose sont conseillées.
- Les reconstructions seront réalisées dans les 2 filtres avec obtention de coupes fines (< 1,5 mm) jointives ou chevauchées en filtre pulmonaire. En cas de recherche de rayon de miel ou pour caractériser la distribution de micronodules, des reconstructions fines sont également souhaitables en filtre médiastinal.

SÉQUENCES COMPLÉMENTAIRES OPTIONNELLES

- Des acquisitions complémentaires sont parfois nécessaires afin de mieux caractériser des images de signification ambiguë.
  - Coupes fines en mode séquentiel en inspiration maximale, échantillonnées tous les 10-20 mm en cas d'image en verre dépoli d'interprétation difficile : patients obèses, difficulté d'obtenir une apnée.
  - Acquisition complémentaire en procubitus en cas de lésions de localisation uniquement postérieure afin d'éliminer un simple effet gravito-dépendant lié au décubitus.
  - Acquisition en expiration (mode hélicoïdal basse dose ou séquentiel) afin d'affirmer l'origine bronchiolaire (responsable d'un piégeage aérique) d'un aspect en mosaïque.
- L'injection de produit de contraste est indispensable en cas de dégradation de la fonction respiratoire (à la recherche d'une cause embolique), pour faire le bilan d'une hypertension pulmonaire ou pour préciser la nature d'adénopathie. En cas de suspicion d'exacerbation, cette injection doit être précédée de coupes séquentielles, sans injection, en inspiration maximale.

SUIVI

- Le protocole de suivi sera réalisé en mode hélicoïdal ou séquentiel.

RÉSULTATS

RÉSULTATS NORMAUX

- La qualité de l'examen (apnée, inspiration maximale) doit être évaluée avant interprétation des images.
- Des reconstructions en minIP sont utiles pour affirmer l'existence de bronchectasies par traction et de rayon de miel, qui signent le caractère fibrosant d'une PID chronique.

EXEMPLES PATHOLOGIQUES

- Les lésions pulmonaires sont classées en : nodules/micronodules, verre dépoli (incluant les images de « crazy paving »), condensations alvéolaires, opacités linéaires, lésions de fibrose (dont rayon de miel et masses de fibrose), kystes et autres cavités.

Partager Le Site www.lemanip.com Tout Est Gratuit

Partager Le Site www.lemanip.com Tout Est Gratuit

www.lemanip.com

- Lésions associées bronchiques, vasculaires, ganglionnaires, pleurales seront recherchées.
- À chaque lésion élémentaire correspond une gamme diagnostique. Par exemple, la présence de micronodules, de topographie lymphatiques, orientera en premier lieu vers une sarcoïdose, mais devra faire éliminer une lymphangite carcinomateuse, ou plus rarement un sarcome de Kaposi, un lymphome, une pneumoconiose ou une amylose pulmonaire.
- La présence de rayon de miel est indispensable pour le diagnostic de fibrose pulmonaire idiopathique.

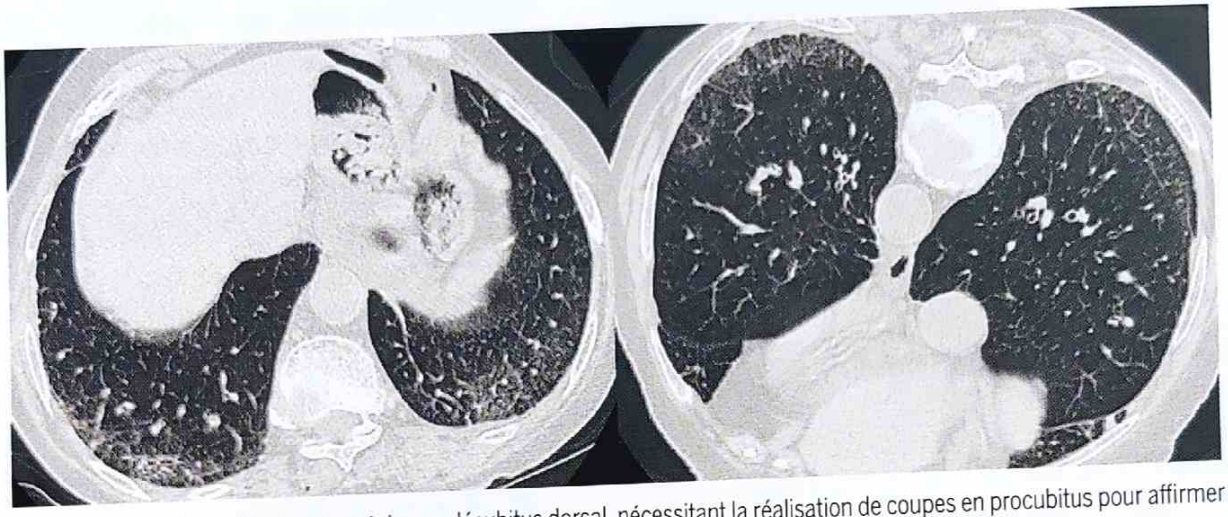

Fig. 1. Images sous-pleurales de signification incertaine en décubitus dorsal, nécessitant la réalisation de coupes en procubitus pour affirmer la présence d'images de PID.

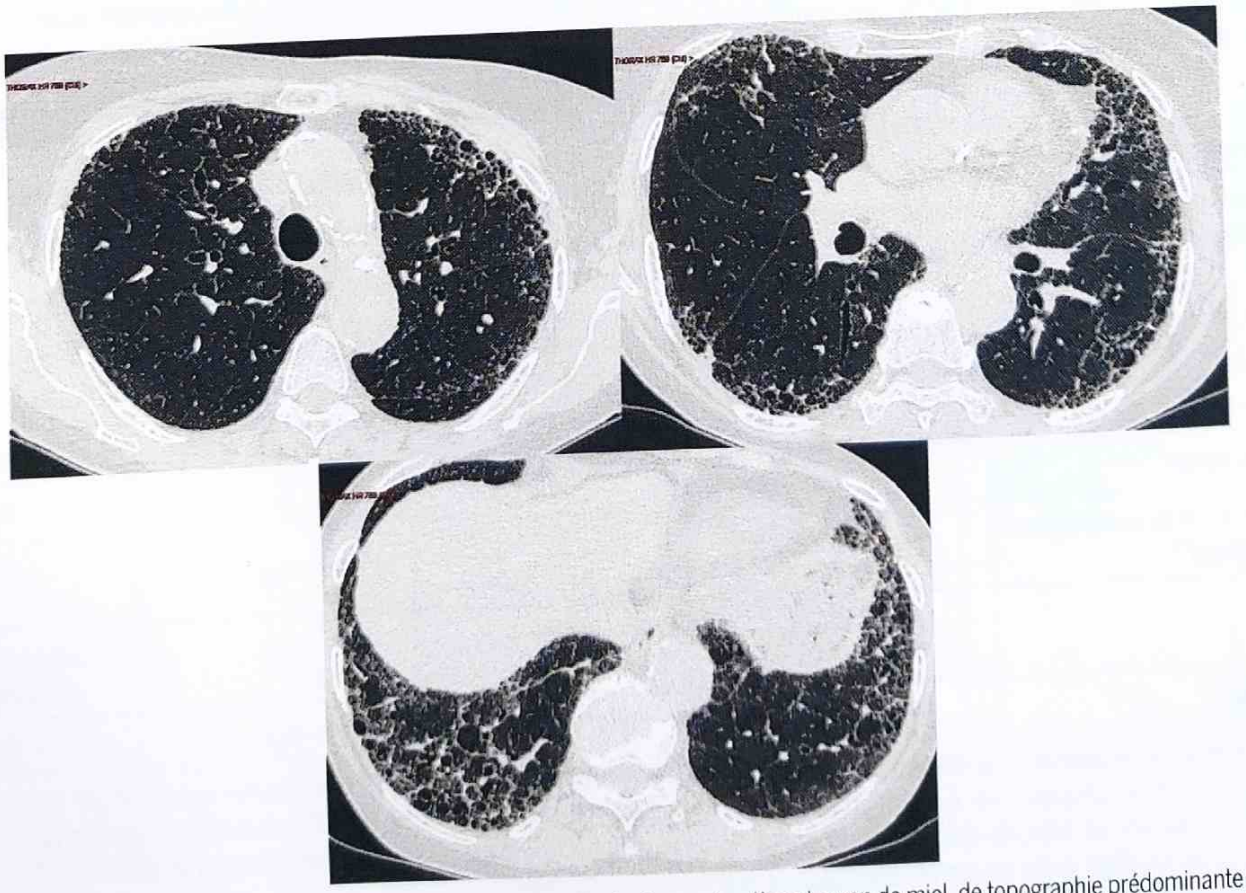

Fig. 2. Fibrose pulmonaire, à type de réticulations intralobulaires, bronchectasies par traction et rayon de miel, de topographie prédominante périphérique et basale dans le cadre d'une fibrose pulmonaire idiopathique.

Partager Le Site www.lemanip.com Tout Est Gratuit

Partager Le Site www.lemanip.com Tout Est Gratuit

SCANNER EN IMAGERIE THORACIQUE

→ EXPLORATION D'UNE PATHOLOGIE PLEURALE

www.lemanip.com

GÉNÉRALITÉS

- Les pathologies pleurales fréquentes sont les épanchements pleuraux liquidiens (malins ou bénins), les pneumothorax et la pathologie tumorale pleurale (bénigne ou maligne). Elles nécessitent des protocoles TDM adaptés.
- Dans le cadre du pneumothorax, l'examen TDM est actuellement indiqué en cas de radiographie thoracique pathologique suggérant un pneumothorax secondaire, ou en cas de récidive ou de bilan préchirurgical. Chez la femme en âge de procréer, il est recommandé dès le premier épisode à la recherche de kyste pour le dépistage de la lymphangioléiomyomatose pulmonaire.
- 90 % des épanchements pleuraux liquidiens (symptomatiques et asymptomatiques) sont en rapport avec une insuffisance cardiaque, une ascite, une infection pleuro-pulmonaire, des métastases pleurales ou une embolie pulmonaire.
- Les tumeurs primitives à l'origine des métastases pleurales sont principalement le cancer broncho-pulmonaire (36 %), le cancer du sein (25 %), le lymphome (10 %), le cancer de l'ovaire (5 %), le cancer de l'estomac (5 %) et restent inconnues dans 10 % des cas.
- Le mésothéliome est la tumeur pleurale maligne primitive la plus fréquente et représente 5 % des tumeurs pleurales. Son incidence annuelle, maximale entre 75 et 79 ans, est en augmentation constante depuis plusieurs années. L'exposition à l'amiante est retrouvée dans 70 à 90 %. des cas. Le plus souvent, l'atteinte pleurale est diffuse. Histologiquement, la forme épithélioïde est la plus fréquente (70 % des cas), les formes sarcomatoïde et mixte ou biphasique représentant respectivement 10 et 20 % des cas.
- Les tumeurs pleurales focales sont le plus souvent bénignes, la plus fréquente étant la tumeur fibreuse solitaire.
- L'examen TDM pour bilan d'une lésion pleurale est le plus souvent réalisé dans les suites d'une radiographie thoracique pathologique, dans le cadre d'un bilan de suivi d'un cancer connu ou dans le cadre du dépistage d'une pathologie liée à l'amiante.

OBJECTIFS

- Diagnostiquer la cause de la pathologie pleurale :
  - Pneumothorax: bulles, blebs, kystes, cavités pulmonaires...
  - Pleurésie: recherche d'un épaississement pleural focal ou diffus, d'un cloisonnement, d'anomalies du parenchyme.
  - Masse pleurale : analyse du type de prise de contraste, recherche d'un épanchement pleural associé et de nodules à distance, recherche d'une extension pariétale ou médiastinale...
- Bilan d'extension :
  - Lésions associées en cas de traumatisme : volet costal, brèche vasculaire sur une artère intercostale ou thoracique interne...
  - Extension locale : parenchyme pulmonaire, paroi thoracique.
  - Extension régionale : métastatique controlatérale, mais surtout ganglionnaire (adénopathies médiastinales, hilaires ou sous-diaphragmatiques).
  - Extension générale : lésions associées (angiomyolipome et LAM), métastases ou primitif d'une atteinte métastatique pleurale...
- Le suivi des anomalies pleurales (masses, épanchements...) et des lésions associées.

PROTOCOLE

▸ EXAMEN DIAGNOSTIQUE

▸ Voir Tableau 1 détaillant l'injection du produit de contraste en fonction de la pathologie suspectée.

Pathologie suspectée	Sans injection de PDC	Injection de PDC	Imprégnation suivie par injection de PDC	Passage au temps portal
Pneumothorax	Oui	Non	Non	Non
Exposition amiante*	Oui	Non	Non	Non
Hémothorax ou hémo-pneumothorax post-traumatique**	Oui	Oui	Non	Oui
Pleurésie	Non	Oui	Oui	Oui, en l'absence d'imprégnation
Masse pleurale	Oui	Oui	Non	Oui

Tableau 1. Protocole d'injection du produit de contraste (PDC) lors de l'acquisition TDM. L'imprégnation se fait par l'injection de 40 mL de produit de contraste iodé (300 mg I/L) à un débit de 2 mL/s. Cette injection se fait à l'installation du patient sur la table du scanner. L'acquisition est ensuite réalisée 30 secondes après le début d'une nouvelle injection de 60 mL à un débit de 2,5 mL/s. L'ensemble des séries TDM se fait en acquisition volumique coupes fines (1 mm).

* Peut se faire en décubitus ventral pour éviter les difficultés d'interprétation de l'atteinte parenchymateuse sous-pleurale.

** Un temps artériel est recommandé à la recherche d'une lésion artérielle.

Partager Le Site www.lemanip.com Tout Est Gratuit

Partager Le Site www.lemanip.com Tout Est Gratuit

www.lemanip.com

- **Avantages de l'examen TDM :** disponibilité, visualisation des petites calcifications.
- **Inconvénients de l'examen TDM :** l'irradiation, la répétition de l'examen en raison d'un mauvais protocole d'injection et la mauvaise résolution en contraste (dans ces deux derniers cas, nous préférons l'IRM sans ou avec injection de chélate de gadolinium).

SUIVI

- La fréquence des examens de suivi dépend de la pathologie sous-jacente et de l'évolution clinique du patient.

RÉSULTATS

a. Les signes TDM permettant de différencier un empyème pleural d'un abcès pulmonaire sont détaillés dans le Tableau 2.

b. La sensibilité et la spécificité des signes TDM pour différencier un épaississement pleural bénin de malin sont détaillées dans le Tableau 3.

c. La tumeur fibreuse solitaire est rare (< 5 % des tumeurs de la plèvre), l'âge moyen de présentation est de 50-57 ans, sans prédominance de sexe, l'étiologie est inconnue. Elle se développe à partir du feuillet viscéral dans 65 à 80 % des cas et elle est pédiculée dans 50 % des cas. Il existe des formes malignes dans 10-20 % des cas (taille et épanchement pleural).

d. L'aspect TDM du mésothéliome est variable, on retrouve un ou plusieurs de ces signes: un épanchement pleural, un épaississement pleural irrégulier ou nodulaire, une masse pleurale unique et rarement un pneumothorax ou des calcifications (notamment dans la forme sarcomatoïde). L'évolution se fait vers la diminution de la taille de l'hémithorax atteint, l'extension pariétale et la lyse costale, l'extension ganglionnaire et les nodules parenchymateux.

e. L'atteinte pleurale en association avec l'exposition à l'amiante est multiple : les plaques pleurales, l'épaississement pleural diffus, la pleurésie asbestosique bénigne, l'atélectasie ronde de Hanke et le mésothéliome.

Signes TDM d'un empyème pleural	Signes TDM d'un abcès pulmonaire
Forme lenticulaire	Forme arrondie
Prise de contraste homogène de la paroi (< 5 mm) et signe du dédoublement pleural	Paroi irrégulière
Compression du poumon adjacent	Pas ou peu de compression du poumon adjacent
Angle obtus avec la paroi thoracique	Angle aigu avec la paroi thoracique
Hypertrophie de la graisse sous-pleurale	Peut contenir de l'air dans la paroi

Tableau 2. Les signes TDM pour différencier un épanchement pleural d'un abcès pulmonaire.

	Spécificité	Sensibilité
Circonférentiel	100	41
Nodulaire	94	51
> 1 cm	94	36
Plèvre médiastinale	88	56
Envahissement pariétal/médiastinal	100	8

Tableau 3. La sensibilité et la spécificité des signes TDM pour différencier un épaississement pleural bénin du malin.

Partager Le Site www.lemanip.com Tout Est Gratuit

Partager Le Site www.lemanip.com Tout Est Gratuit

www.lemanip.com

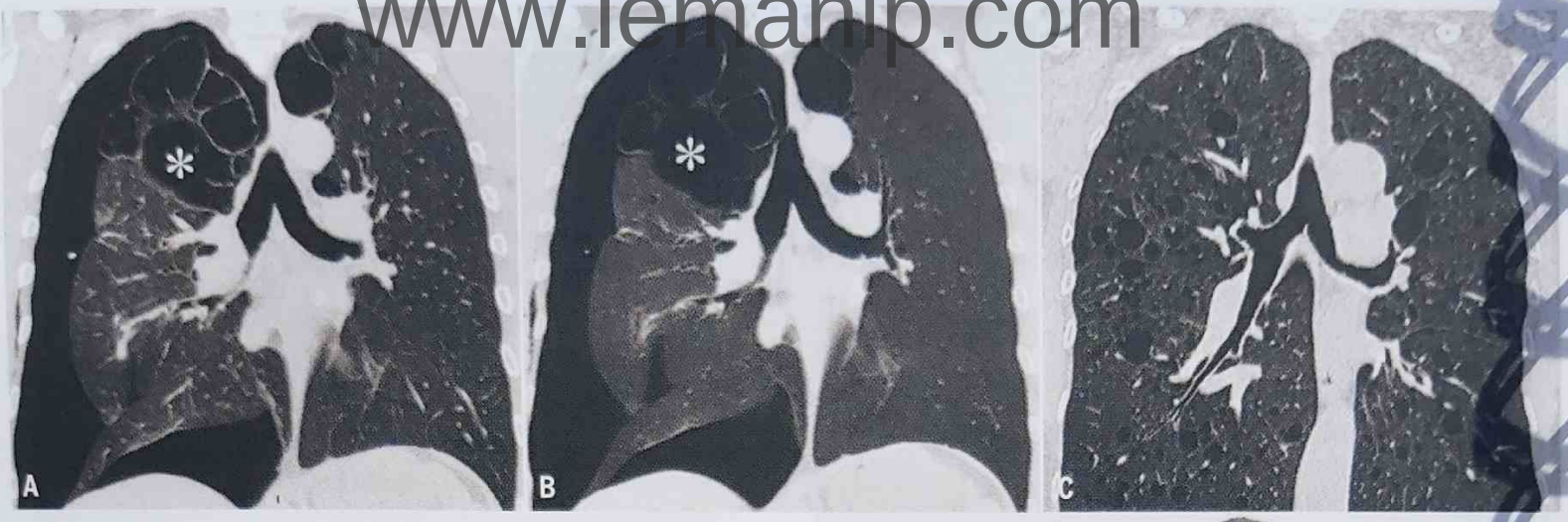

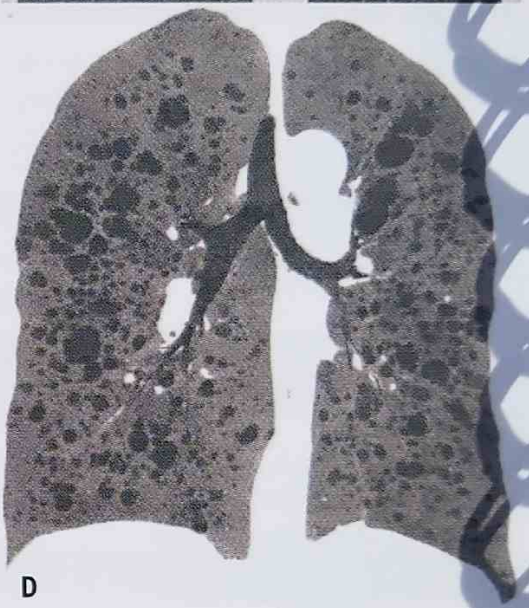

Fig. 1. Apport du scanner dans le bilan du pneumothorax.
(**A**, **B**) Reconstruction dans le plan coronal en fenêtre parenchymateuse (**A**) et en projection d'intensité minimale (min MIP) montrant un pneumothorax droit secondaire à un emphysème extensif (*) chez ce patient de 45 ans fumeur de cannabis (un joint par jour depuis 12 ans) et 15 paquets années. (**C**, **D**) Reconstruction dans le plan coronal en fenêtre parenchymateuse (**A**) et en min MIP (**B**) montrant des multiples clartés arrondies à parois fines faisant le diagnostic d'une lymphangioléiomyomatose pulmonaire. Ce scanner a été effectué 3 semaines après la résolution d'un pneumothorax spontané. À noter la meilleure visibilité des clartés en utilisant les minMIP.

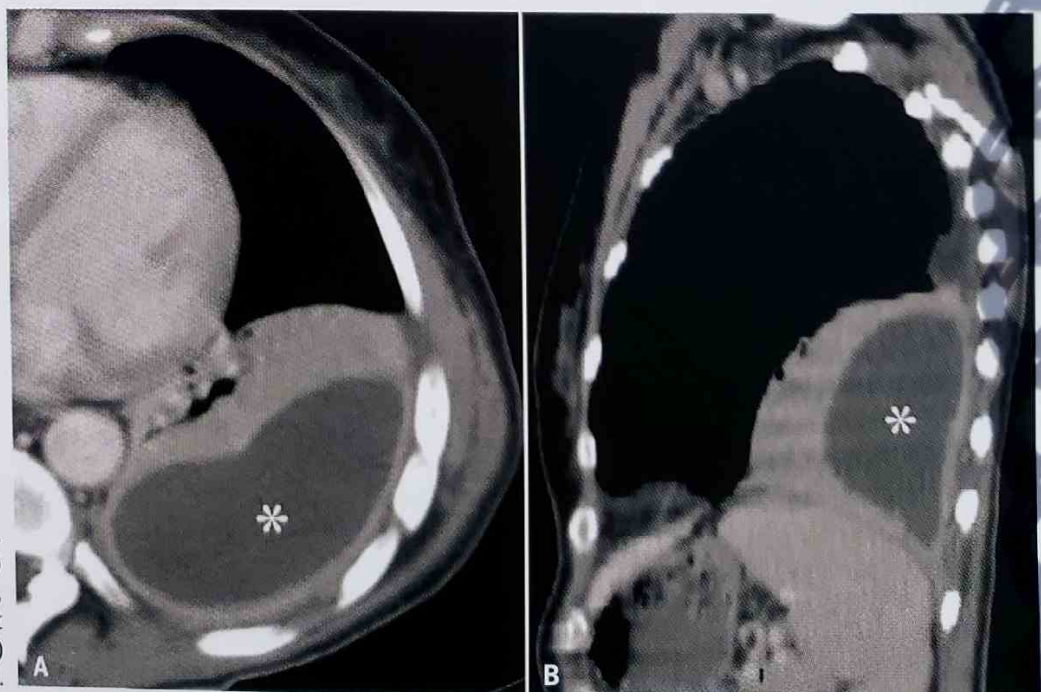

Fig. 2. Empyème pleural.
Acquisition au temps portal, dans le plan axial (**A**) et une reconstruction dans le plan sagittal (**B**), montrant une hypodensité refoulant du parenchyme pulmonaire dense (atélectasie) et épaississement pleural.

Partager Le Site www.lemanip.com Tout Est Gratuit

Partager Le Site www.lemanip.com Tout Est Gratuit

www.lemanip.com

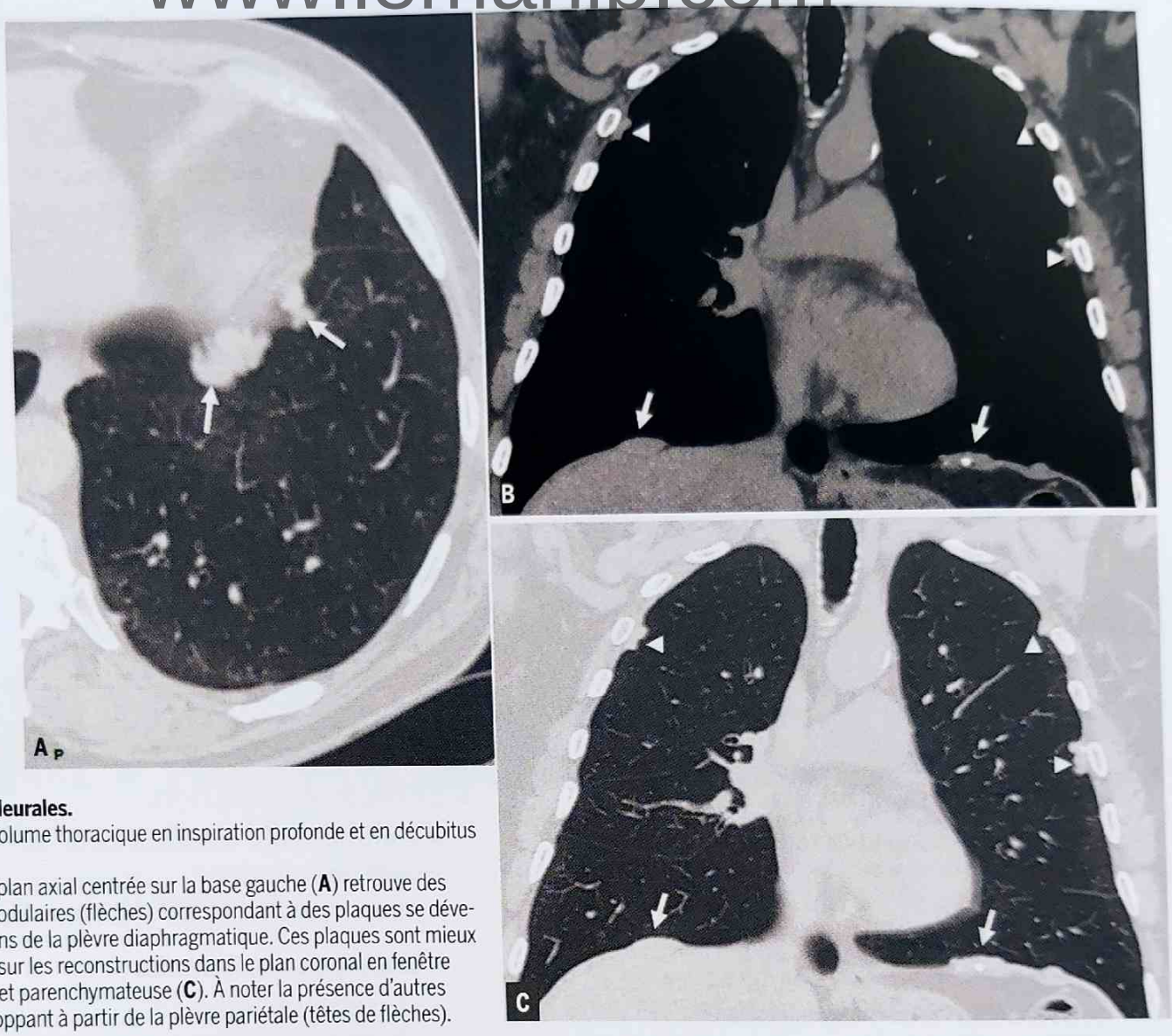

Fig. 3. Plaques pleurales.
Acquisition d'un volume thoracique en inspiration profonde et en décubitus ventral.
La coupe dans le plan axial centrée sur la base gauche (**A**) retrouve des images pseudo-nodulaires (flèches) correspondant à des plaques se développant aux dépens de la plèvre diaphragmatique. Ces plaques sont mieux visibles (flèches) sur les reconstructions dans le plan coronal en fenêtre médiastinale (**B**) et parenchymateuse (**C**). À noter la présence d'autres plaques se développant à partir de la plèvre pariétale (têtes de flèches).

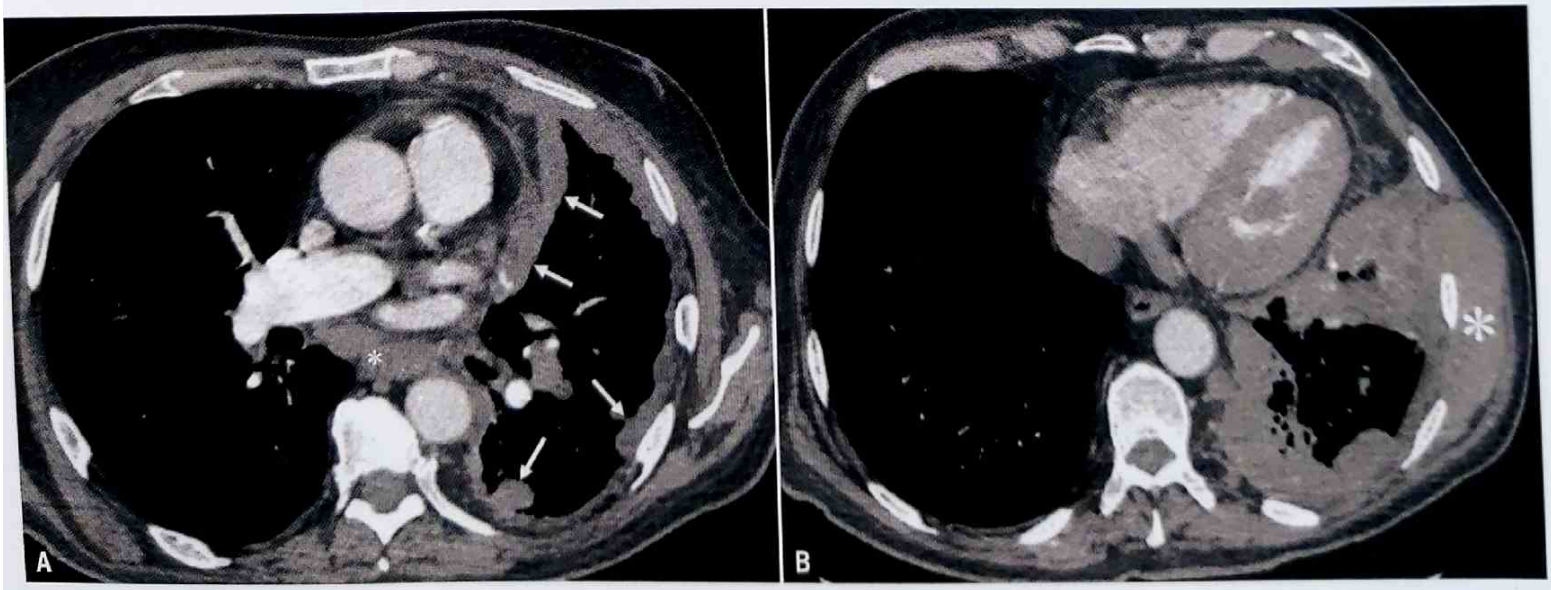

Fig. 4. Mésothéliome pleural gauche.
(**A**) Coupe TDM dans le plan axial à hauteur du tronc pulmonaire montrant une diminution du volume de l'hémithorax gauche, déviation du médiastin vers la gauche, un épaississement pleural nodulaire diffus (flèches) et une adénopathie sous-carénaire (*).
(**B**) Coupe TDM dans le plan axial passant les cavités cardiaques montrant, en plus des signes précédents, un envahissement de la paroi (*) à l'endroit du trou de la thoracoscopie pour le prélèvement histologique malgré une irradiation des points d'entrées.

Partager Le Site www.lemanip.com Tout Est Gratuit

Partager Le Site www.lemanip.com Tout Est Gratuit

SCANNER EN IMAGERIE THORACIQUE

→ EXPLORATION DE L'HYPERTENSION ARTÉRIELLE PULMONAIRE (HTAP)

www.lemanip.com

GÉNÉRALITÉS

Définition

PAP moyenne > 25 mmHg au repos.

Circonstances habituelles de l'examen

Bilan de dyspnée ou d'insuffisance cardiaque droite.

Place éventuelle des autres explorations :

- Diagnostic de certitude: cathétérisme droit avec mesure PAP (gold standard).
- IRM : permet une étude complète du réseau artériel pulmonaire par le biais de l'angio-IRM, mais également une évaluation de la fonction ventriculaire droite.
- Scintigraphie ventilation / perfusion : montre des défects de perfusion (lésions artérielles distales) avec une ventilation conservée.
- Échocardiographie : place dans le dépistage et le suivi des HTAP.

OBJECTIFS

Diagnostic : signes diagnostiques

- Diamètre du tronc artériel pulmonaire > 29 mm.
- Diamètre tronc AP/aorte > 1 (pour les patients < 50 ans).
- Dilatation proximale des artères pulmonaires proximales.
- Branches artérielles segmentaires > calibre bronchique (3 lobes/4).
- Signes indirects :
  - rapport VD/VG >1 ;
  - épaississement de la paroi libre du VD > 4 mm ;
  - bombement du septum interventriculaire ;
  - dilatation de l'oreillette droite et du sinus coronaire ;
  - dilatation de la veine cave inférieure ;
  - reflux de produit de contraste iodé dans les veines sus-hépatiques.
- Attention ! en cas de fibrose, le diamètre de l'AP et le ratio AP/Ao ne sont pas fiables pour dépister l'HTAP.

Bilan d'extension : bilan étiologique

- HTAP primitive :
  - signes d'HTAP et de cœur droit ;
  - absence de lésions pulmonaires ;
  - diagnostic d'exclusion en l'absence d'autre cause.
- HTAP liée à la maladie thromboembolique chronique
  - obstruction vasculaire : sténoses artérielles, images de synéchies (webs et bands), thrombus chronique pariétalisé ± calcifié ;
  - suppléance artérielle systémique : dilatation des artères bronchiques (> 1,5 mm), dilatation des artères non bronchiques (diaphragmatique, intercostale, mammaire) ;
  - perfusion en mosaïque étendue ;
  - infarctus pulmonaire ;
  - bronchectasies cylindriques possibles.
- HTAP liée aux cardiopathies et valvulopathies gauches :
  - épanchement pleural et cardiomégalie ;
  - épaississement septal : œdème lymphatique interstitiel ;
  - verre dépoli ou condensations parenchymateuses ;
  - dilatation de l'oreillette gauche et des veines pulmonaires.
- HTAP des shunts gauche-droit :
  - difficilement visibles en échographie cardiaque : retour veineux partiel anormal, sinus venosus ;
  - autres : CIA, CIV.
- Maladie veino-occlusive et hémangiomatose capillaire :
  - épaississement des septas interlobulaires ;
  - verre dépoli et nodules flous centrolubulaires ;
  - perfusion en mosaïque ;
  - adénopathies médiastinales ;
  - pas de dilatation des veines pulmonaires.

Suivi

- Régression partielle des signes sous traitement.

PROTOCOLE

► EXAMEN DIAGNOSTIQUE

► Plan d'examen (si non utilisation de séquence volumique) ou de reconstruction :

- Reconstructions MPR, MIP et MinIP (perfusion en mosaïque).

► Séquences conventionnelles :

- Expiration sans injection de produit de contraste (permet la caractérisation d'une éventuelle perfusion en mosaïque).
- Inspiration avec injection de produit de contraste. Coupes infracentimétriques. Inspiration forcée bloquée.
- Éventuellement synchronisation rétrospective à l'ECG avec injection pour analyse de la fonction VD.

► Conditions particulières de l'injection du produit de contraste :

- Déclenchement automatique avec ROI dans l'AP.
- Débit : 3 à 4 ml/s.
- 1,5 cc/kg.

► Séquence(s) complémentaire(s)

- Éventuelle acquisition synchronisée rétrospectivement à l'ECG pour analyse fonction VD, VG et distensibilité de l'AP.

► SUIVI

► On utilisera le même protocole d'acquisition pour le suivi des patients. Habituellement, le scanner n'a pas de place dans le suivi, qui est assuré par échographie cardiaque, cathétérisme droit, voir IRM cardiaque.

Partager Le Site www.lemanip.com Tout Est Gratuit

Partager Le Site www.lemanip.com Tout Est Gratuit

www.lemanip.com

RÉSULTATS

▸ EXEMPLES PATHOLOGIQUES

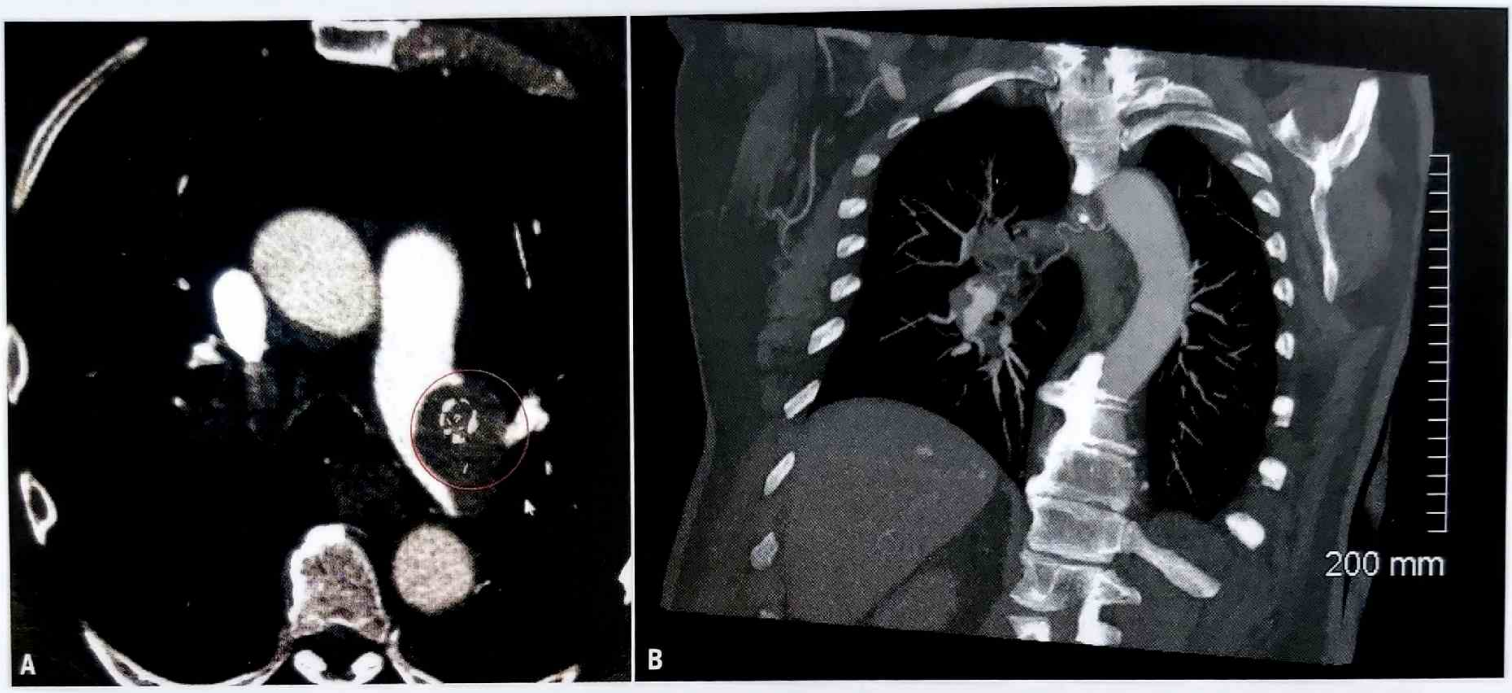

Exemple 1. Patient de 70 ans présentant une dyspnée devenue invalidante, réalisation d'un angioscanner thoracique, l'échocardiographie ayant montré une HTAP.
(**A**) Thrombus artériel pulmonaire calcifié témoignant de son caractère chronique, diagnostic de maladie thromboembolique chronique.
(**B**) Dilatation associée d'un artère bronchique systémique.

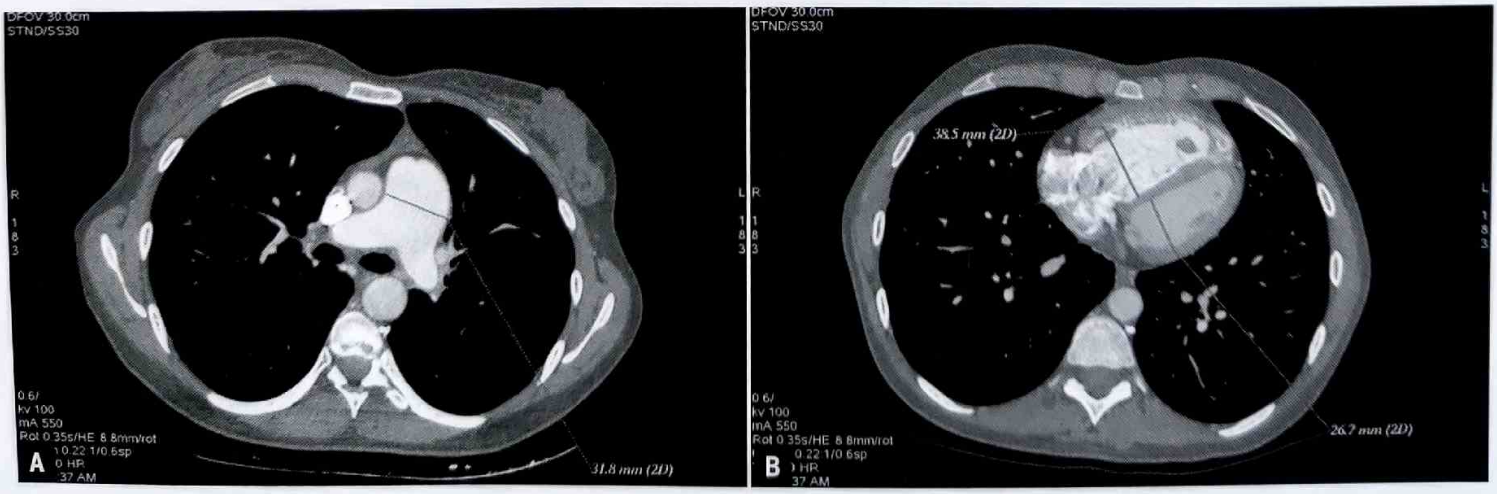

Exemple 2. (**A**) Jeune patiente présentant une HTAP sur canal artériel persistant, angioscanner retrouvant une dilatation majeure du tronc artériel pulmonaire.
(**B**) Dilatation du VD avec ratio VD/VG > 1 et épaississement de la paroi libre du VD.

Partager Le Site www.lemanip.com Tout Est Gratuit

Partager Le Site www.lemanip.com Tout Est Gratuit

SCANNER EN IMAGERIE THORACIQUE

→ DÉTECTION ET CARACTÉRISATION D'UN NODULE PULMONAIRE CHEZ LES PATIENTS

www.lemanip.com

GÉNÉRALITÉS

- Un nodule pulmonaire est une opacité ronde ou ovalaire mesurant de 3 à 30 millimètres, dont la densité peut varier du verre dépoli à la calcification.
- La découverte d'un nodule pose le problème de son étiologie bénigne ou maligne et des moyens pour arriver à le caractériser.
- Circonstances habituelles de l'examen : tout scanner thoracique doit comporter une recherche de nodule parenchymateux.
- Alors qu'il n'existe pas de dépistage organisé du cancer bronchique en France, des sociétés savantes ont émis des recommandations de diagnostic précoce chez les patients à fort risque de cancer bronchique telles que définies dans la campagne de dépistage NLST (âge compris entre 55 et 74 ans, tabagisme > 30PA en cours ou arrêté depuis < 15 ans) car le dépistage par scanner dans cette population permet de réduire la mortalité spécifique par cancer bronchique de 20 % [1].
- Place éventuelle des autres explorations :
  - La radiographie thoracique n'a plus de place pour la recherche de nodule pulmonaire tissulaire.
  - La TEP a une place limitée pour la caractérisation des petits nodules chez des patients à fort risque de cancer bronchique mais est indispensable dans le bilan préchirurgical.

OBJECTIFS

Diagnostic

Détecter et caractériser le nodule pulmonaire. Les éléments en faveur de la bénignité sont : présence de calcifications bénignes (globale, centrale, en strates, en grains de riz), de graisse (densité comprise entre −130 et −30 UH), d'une morphologie compatible avec un ganglion pulmonaire (localisation sous-pleurale ou parascissurale, contact pleural, forme ovoïde ou triangulaire, taille 3-9 mm), rechercher les examens anciens : la stabilité en taille et aspect sur une durée > 2 ans pour les nodules solides.

Bilan d'extension selon la classification TNM

La découverte d'un nodule très suspect de cancer (taille > 20 mm, contours spiculés, nécrose) doit conduire à un scanner thoraco-abdominopelvien avec injection de contraste (recommandation HAS).

Suivi

En fonction des caractéristiques du nodule détecté, un scanner de suivi sans injection peut être proposé en accord avec les propositions publiées [2].

PROTOCOLE

▸ EXAMEN DIAGNOSTIQUE

- Plan d'examen. Appareil multibarrette (≥ 16 barrettes) :
  - Thorax en inspiration profonde bloquée durant une apnée.
  - Épaisseur de coupes < 1,5 mm.
  - Reconstructions chevauchées d'au moins 30 %.
  - Absence d'injection de produit de contraste iodé.
  - Mode « basse dose » à adapter en fonction du BMI du patient, des avancées techniques disponibles (réduction des kV, reconstruction itérative) et ayant à terme pour but de délivrer une dose aussi proche que possible de celle d'une radiographie thoracique face + profil (pour mémoire : proposition NLST : dose TDM effective < 1,5 mSv ; PDL < 150 mGy.cm pour un adulte de 70 kg.
- Conditions particulières de l'injection du produit de contraste. Dans le cadre de la recherche et du suivi de nodule pulmonaire, l'injection n'est pas utile. Celle-ci peut être justifiée si la recherche de nodule est associée à une autre indication (embolie pulmonaire, bilan de cancer...).
- Séquence(s) complémentaire(s) :
  - Les reconstructions parenchymateuses MIP axiales d'épaisseur 5-8 mm sont obligatoires car elles optimisent la détection des nodules pulmonaires périphériques.
  - Les reconstructions coronales et/ou sagittales focalisées sur les nodules découverts permettent de confirmer leur forme ronde ou ovalaire, de préciser le diagnostic des ganglions intrapulmonaires et d'écarter les fausses images de nodule (atélectasies planes).
  - Volumétrie nodulaire 3D. Des logiciels permettent de calculer le volume nodulaire puis son évolution dans le temps selon les recommandations ci-dessous. Le prérequis indispensable à cette évaluation est que les examens de suivi doivent être identiques en tous points à l'examen de départ.
  - Le CAD (*Computer Assisted Detection*) permet d'augmenter le taux de détection des nodules au prix de nombreux faux positifs.

▸ SUIVI

- Il est synthétisé dans ce tableau synoptique en fonction de la taille et de la présentation du nodule [2].

Références

[1] Aberle DR, Adams AM, Berg CD, Black WC, et al. Reduced lung-cancer mortality withlow-dose computed tomographic screening. N. Engl. J. Med. 2011 ; 365 : 395-409.

[2] Lederlin M, et al. Prise en charge du nodule pulmonaire en 2013. Diagn. Interv. Imaging 2013 ; 94 : 1081-94.

Partager Le Site www.lemanip.com Tout Est Gratuit

Partager Le Site www.lemanip.com Tout Est Gratuit

www.lemanip.com

	< 5 mm	5-10 mm	> 10 mm
Verre dépoli pur	Pas de surveillance (sauf si nodules multiples : 1 TDM/an pendant 2-4 ans)	TDM à 3 mois (± après ATB) : – si stable à 3 mois : 1 TDM /an pendant 3-5 ans ; – si croissance ≥ 2 mm ou apparition d'une composante solide : RCP	
Semi-solide (mesurer le diamètre de la composante solide)	TDM à 3 mois (ffl après ATB) : – si stable à 3 mois et composante solide ≤ 5 mm : 1 TDM /an pendant 3-5 ans ; – si croissance ≥ 2 mm ou composante solide > 5 mm : RCP		
Solide (sans critère de bénignité)	– si taille < 3 mm ou pas de FDR : arrêt de la surveillance ; – si taille = 3-5 mm et FDR : TDM à 1 an	Contrôle à 3 mois et mesure de volume à J0 et J90 : – si TDD ≥ 400 j : TDM à 1 an ; – si TDD < 400 j : RCP	RCP

RÉSULTATS

▸ EXEMPLES PATHOLOGIQUES

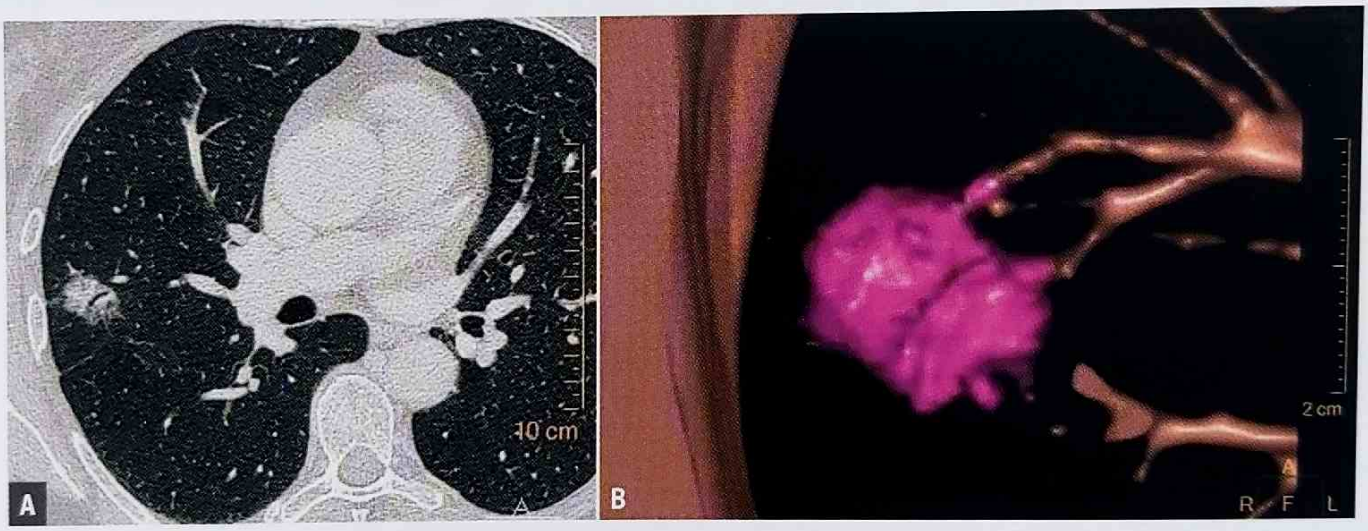

Cas 1. Nodule pulmonaire en verre dépoli dense persistant 3 mois après sa découverte dans le cadre du bilan d'un mélanome cutané agressif, mesurant 23 × 16 mm. La plage nodulaire contient un bronchiologramme, les contours sont spiculés (**A**). La volumétrie (**B**) est possible du fait de la densité moyenne du nodule élevée (–180 UH) et s'établit à 2 243 mm³. Conformément aux recommandations, le dossier est présenté en RCP, qui retient l'indication chirurgicale. Le diagnostic est celui de MIA (adénocarcinome minimalement invasif) pT1aN0.

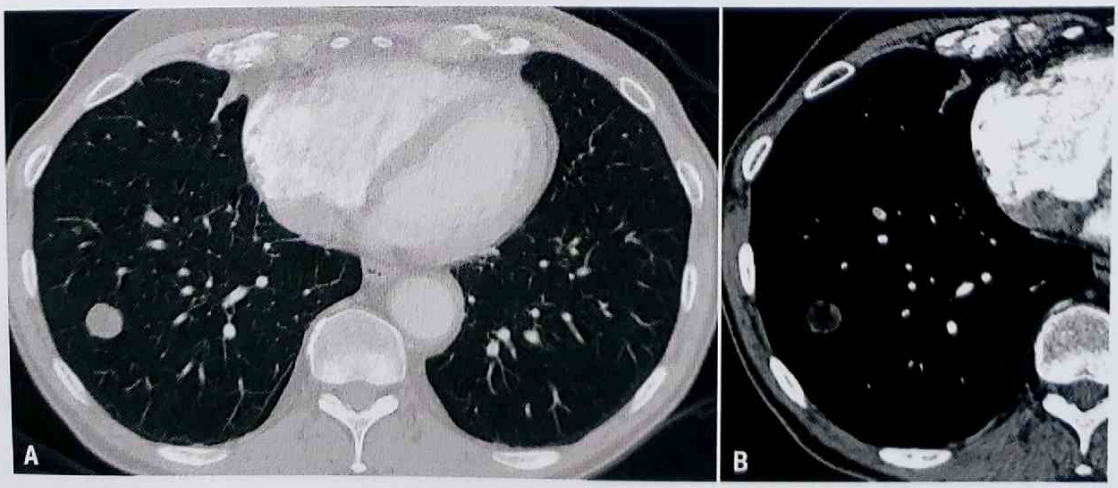

Cas 2. Homme de 77 ans suspect d'embolie pulmonaire. Découverte d'une tumeur pulmonaire de contours lisses et réguliers (**A**), de contenu graisseux (–95 UH ± 12 UH) et tissulaire (25 UH) (**B**) sans calcification. Le diagnostic d'hamartochondrome est très probable. Pas d'investigation complémentaire.

Partager Le Site www.lemanip.com Tout Est Gratuit

Partager Le Site www.lemanip.com Tout Est Gratuit

SCANNER EN IMAGERIE DIGESTIVE

→ EXPLORATION DU FOIE

www.lemanip.com

GÉNÉRALITÉS

- Le scanner est l'examen de première intention pour l'exploration des pathologies urgentes, et souvent aussi pour la détection et la caractérisation de lésions hépatiques. C'est l'examen de référence pour le suivi des lésions secondaires hépatiques.
- Le scanner est un examen rapide, facilement accessible, avec une résolution spatiale très élevée. Même si sa résolution en contraste est inférieure à celle de l'IRM, il est possible de caractériser certaines lésions hépatiques avec certitude (CHC, hémangiome).
- L'examen est réalisé en décubitus dorsal, il n'est pas nécessaire que le patient soit à jeun.

PHASES ET RÉSULTATS

- Le protocole d'un examen scannographique hépatique dépend de son indication. L'injection de produit de contraste est quasiment systématique en l'absence de contre-indication.
- Plusieurs phases sont à notre disposition, il est important de connaître l'intérêt de chacune d'entre elles afin d'adapter le protocole à chaque situation clinique. Ces différentes phases sont résumées dans le tableau ci-dessous.

Quel temps ?		Description	Que rechercher ?
Sans injection		Indispensable pour la caractérisation d'une lésion hépatique et dans le cadre de l'urgence.	• Évaluation de la stéatose : – étude de la densité des vaisseaux hépatiques par rapport au parenchyme ; – mesure de la différence entre la densité spontanée du foie et celle de la rate : si supérieure à 10 UH, en faveur d'une stéatose hépatique > 30 %. • Densité négative intralésionnelle : contenu graisseux. • Présence de matériel hyperdense endoluminal biliaire : suspicion de lithiase. • Épanchement liquidien ou collection dense : hématome / hémopéritoine.
Artériel	**Temps artériel précoce** (15-20'') Optionnel	Réalisée avec une technique de **détection du bolus** ou **15-20''** après injection. Artères rehaussées. Parenchyme faiblement. Permet une analyse vasculaire pure et la réalisation des reconstructions vasculaires (3D, MIP...). Cette séquence n'analyse pas le rehaussement hépatique et est à réserver aux situations où une analyse très précise des structures vasculaires est nécessaire (exemple : recherche de sténose de l'artère hépatique post-transplantation hépatique).	Analyse des artères : recherche de sténose, anévrisme, ou de variantes anatomiques
Artériel	**Temps artériel tardif** (35'') Systématique	L'acquisition est faite à **35 secondes** après le début de l'injection, ou 15-20'' après le bolus tracking. Parenchyme et veines portes rehaussées. Veines hépatiques non rehaussées. C'est la meilleure séquence pour observer un rehaussement artériel parenchymateux (détection de l'hypervascularisation du carcinome hépatocellulaire).	Recherche d'hypervascularisation (wash-in).
Artériel	**Temps artériel très tardif** (45'') Optionnel	L'acquisition est faite à **45 secondes** (l'équivalent d'un temps pancréatique). Elle est recommandée quand on pense à une pathologie de la capsule hépatique (type syndrome de Fitz-Hugh-Curtis) ou en cas de doute pour une cholécystite (en particulier chez le patient de réanimation ou le patient âgé).	Recherche de troubles de perfusion sous-capsulaires ou périvésiculaires.
Portal		Le temps de référence en pathologie hépatique, réalisé **entre 70 et 80 secondes**, les réseaux veineux porte et hépatique sont correctement rehaussés. C'est la séquence de référence du suivi des lésions hépatiques secondaires.	Recherche d'un lavage (wash-out). Détection de lésions secondaires ; évaluation de la perméabilité des structures veineuses hépatiques et de l'existence de variantes vasculaires.
Tardif		Le temps hépatique tardif est réalisé à partir de **3 minutes**. Il doit être réalisé dans tous les cas de caractérisation de lésion hépatique focale, en particulier chez un patient cirrhotique.	Recherche d'un lavage (wash-out). Confirmation d'une extravasation de contraste. Rehaussement des lésions fibreuses. Remplissage tardif d'un hémangiome à remplissage lent.

Partager Le Site www.lemanip.com Tout Est Gratuit

Partager Le Site www.lemanip.com Tout Est Gratuit

www.lemanip.com

QUEL PROTOCOLE POUR QUELLE INDICATION ?

- Il faut composer avec les six temps d'acquisition précédemment décrits pour déterminer le protocole optimal adapté à chaque situation clinique.
- En voici une liste non exhaustive :

Exploration d'un patient cirrhotique	Sans injection + artériel tardif + portal + tardif
Première exploration de métastases hépatiques	Sans injection + artériel tardif + portal
Suivi de métastases hépatiques	(Sans injection) + portal
Caractérisation de lésion hépatique focale	Sans injection + artériel tardif + portal + tardif
Traumatisme hépatique	Sans injection + artériel précoce + portal + tardif
Suivi de patient transplanté	Sans injection + artériel précoce + portal
Suspicion de cholécystite, douteuse en échographie	Sans injection + artériel très tardif + portal

TRUCS/ASTUCES/REMARQUES

- L'opacification d'une veine hépatique ou d'une veine porte au temps artériel doit faire évoquer une fistule artério-porte ou artérioveineuse ; l'association de cette constatation à celle d'une artère hépatique augmentée de calibre doit faire rechercher une maladie de Rendu-Osler.
- L'étude des voies biliaires est réalisée préférentiellement en IRM, cependant une étude en MinIP (*Minimum Intensity Projection*) est souvent très utile pour rechercher des variantes biliaires ou des arguments pour une pathologie des voies biliaires.
- Le foie s'étudie souvent dans un contexte carcinologique, pensez à scruter les contours hépatiques à la recherche d'éventuels implants péritonéaux évocateurs de carcinose. N'oubliez pas les reformations coronales et parfois sagittales.
- Quand la nature d'une lésion reste indéterminée après un scanner hépatique correctement réalisé, l'examen complémentaire à pratiquer est une IRM hépatique et/ou une échographie de contraste.

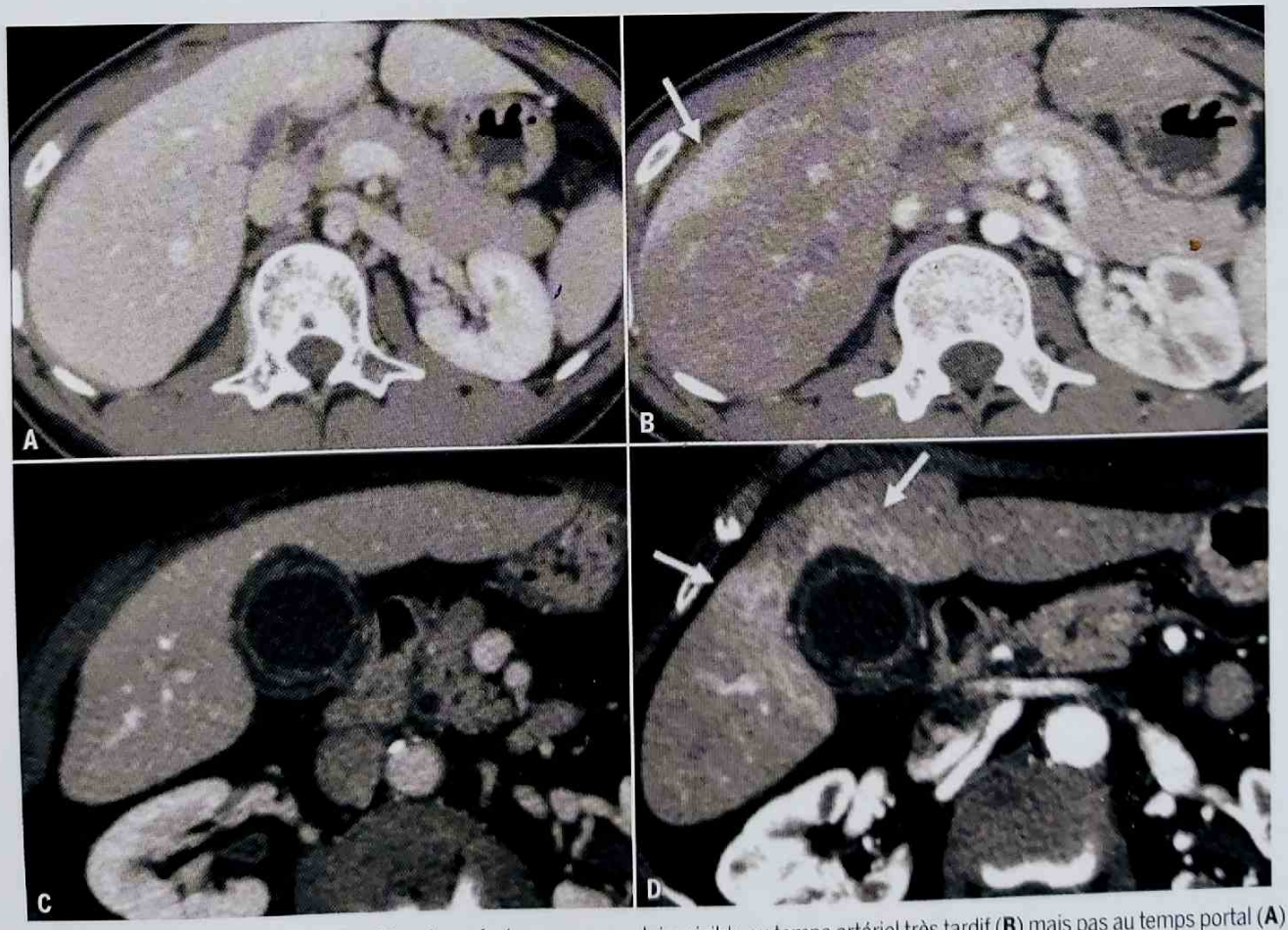

Fig. 1. Intérêt du temps artériel très tardif. Troubles de perfusion sous-capsulaire visible au temps artériel très tardif (**B**) mais pas au temps portal (**A**) dans un syndrome de Fitz-Hugh-Curtis chez une patiente de 25 ans adressée pour douleur de l'hypochondre droit, syndrome inflammatoire et échographie abdominale normale. Troubles de perfusion périvésiculaire visibles sur le temps artériel très tardif (**D**) mais non visible sur le temps portal, en faveur d'une cholécystite, chez une patiente de 90 ans chez qui la symptomatologie clinique et l'échographie étaient douteuses.

Partager Le Site www.lemanip.com Tout Est Gratuit

Partager Le Site www.lemanip.com Tout Est Gratuit

www.lemanip.com

Fig. 2. CHC typique.
Nodule hypervasculaire au temps artériel (**B**) avec lavage et capsule aux temps portal (**C**) et tardif (**D**) chez un patient avec foie de cirrhose (**E**).

Partager Le Site www.lemanip.com Tout Est Gratuit

Partager Le Site www.lemanip.com Tout Est Gratuit

www.lemanip.com

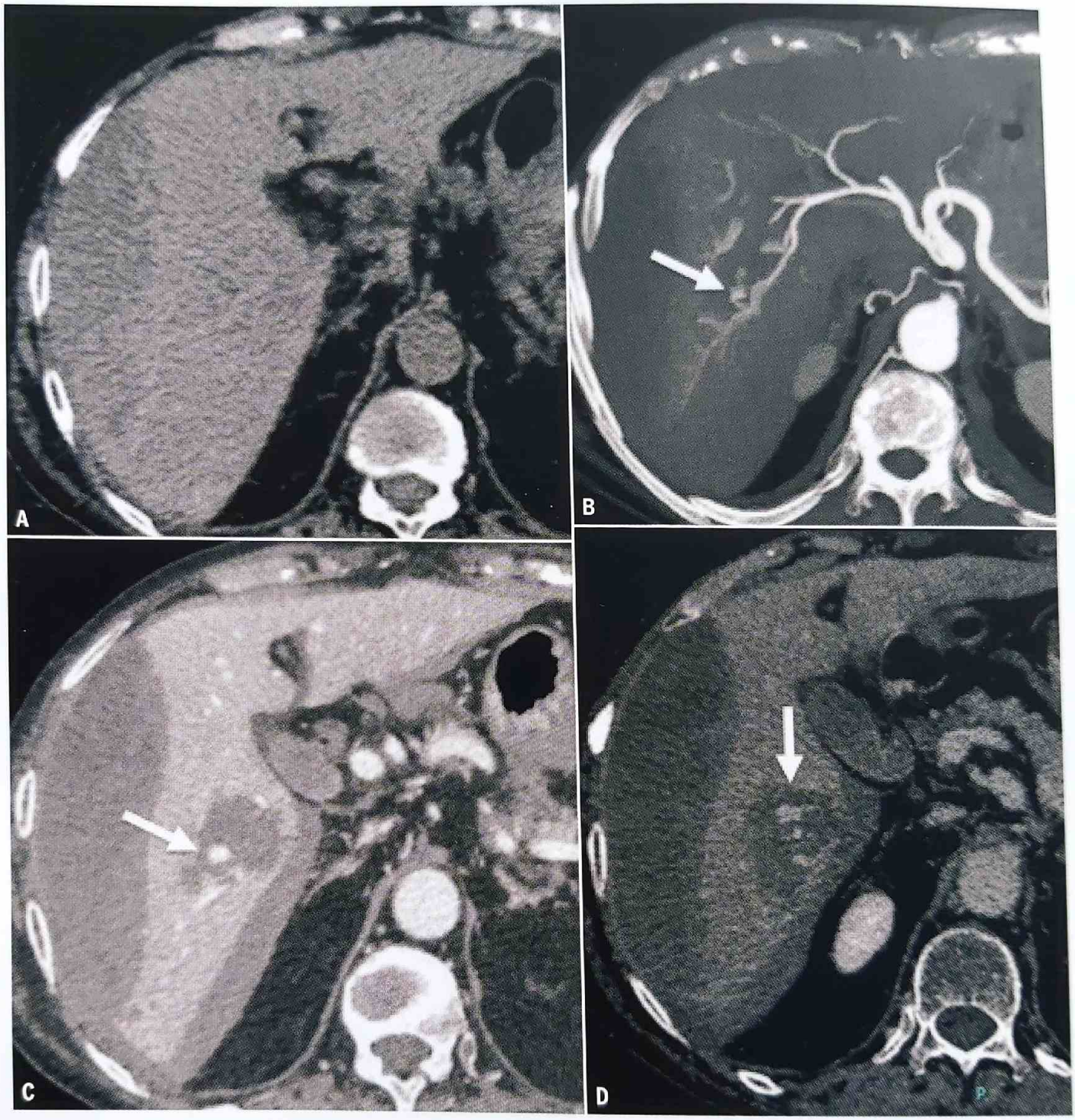

Fig. 3. Saignement hépatique.
Hématome sous-capsulaire du foie spontanément dense (**A**). Saignement actif aux dépens d'une branche de l'artère sectorielle postérieure sur le temps artériel précoce (**B**). Extravasation de produit de contraste aux temps portal (**C**) et tardif (**D**).

Partager Le Site www.lemanip.com Tout Est Gratuit

Partager Le Site www.lemanip.com Tout Est Gratuit

SCANNER EN IMAGERIE DIGESTIVE

→ EXPLORATION DU PANCRÉAS

www.lemanip.com

GÉNÉRALITÉS

- Les maladies pancréatiques modifient le parenchyme et/ou les canaux pancréatiques.
- L'IRM, avec l'imagerie canalaire (CPIRM), doit toujours être réalisée.
- Mais la TDM fait partie du bilan initial.

Indications

- Bilan initial et de suivi d'une pancréatite aiguë.
- Suivi d'une TIPMP en alternant avec l'IRM et avec la CPIRM.
- Dépistage d'un cancer (ictère).
- Bilan préopératoire de toute chirurgie pancréatique.

OBJECTIFS

- Visualiser la totalité du pancréas, à tous les temps d'injection.
- Visualiser l'origine du tronc cœliaque et de l'artère mésentérique supérieure à la phase artérielle.
- Identifier les lésions spécifiques selon les étiologies.
- Avoir un protocole reproductible pour le suivi.

PROTOCOLES

► Contraste 350 mgI/ml

	60 kg	75 kg	90 kg
	90 ml	115 ml	135 ml
30 s	3 ml/s	3,8 ml/s	4,5 ml/s

► Cathlon de calibre suffisant (au mieux 18 G = vert)

► PROTOCOLE STANDARD, PREMIER BILAN

► Patient à jeun, ingestion de minimum 3 verres d'eau juste avant l'examen (pour éviter les artefacts gazeux gastriques, et distendre la lumière duodénale).

► Séquences : 3 phases : sans injection (toujours, pour les calcifications), phase artérielle pancréatique (45 secondes après le début de l'injection, 15 secondes après la fin d'une injection de 30 secondes) ; phase portale (70-80 secondes après le début de l'injection). La phase tardive à 3 minutes est rarement nécessaire.

► Le centrage : pour analyse d'une lésion supposée bénigne, des coupes fines Petit FOV (25) ont une meilleure définition avec amélioration des performances diagnostiques sur le pancréas (ne pas couper l'uncus, en bas, ni le tronc cœliaque, en haut), à la phase artérielle dite pancréatique.

► Dès qu'une malignité est suspectée, inclure la totalité du foie à toutes les phases d'injection, et faire une reconstruction à petit FOV.

⊕ Avantage
Imagerie sensible et spécifique, bonne résolution spatiale, imagerie 3D

⊖ Inconvénients
Irradiation, imagerie canalaire de qualité moyenne (penser à la reformation en MinIP)

► PROTOCOLES OPTIONNELS

► **Suivi pancréatite aiguë**
- Temps portal

► **Diagnostic et suivi de tumeurs neuroendocrines**
- Sans injection
- Artériel tardif à 35 secondes (éventuellement 30 secondes avec appareil en dessous de 16 barrettes)
- Portal

► **DPC qui saigne**
- Sans injection
- Artériel précoce, au smart prep
- Portal, en ajoutant un tardif si saignement actif douteux

► SUIVI

► Le protocole de suivi devra être identique au protocole d'exploration initial afin d'évaluer l'évolution (TIPMP, lésions surveillées non opérées), mais allégé (abdomen portal) pour les surveillances de pancréatite ou de cancer traité (avec thorax dans ce cas).

RÉSULTATS

► Imagerie non invasive, cette imagerie fait partie de tout examen pancréatique.

► Analyse fine des parenchymes pancréatiques.

► Dépistage sensible des foyers de dégénérescence.

Partager Le Site www.lemanip.com Tout Est Gratuit

Partager Le Site www.lemanip.com Tout Est Gratuit

www.lemanip.com

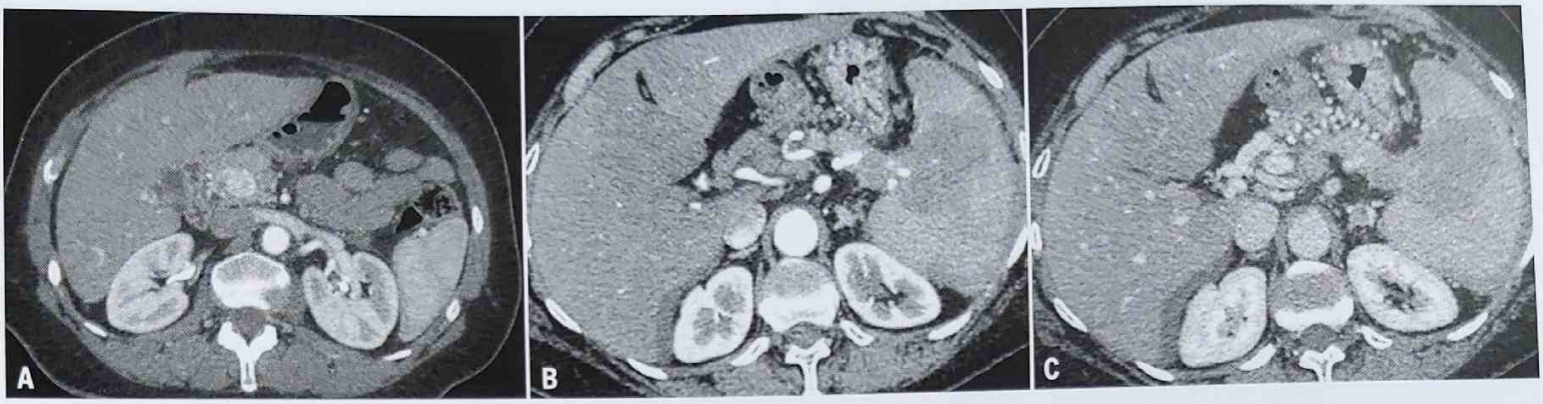

Cas 1. Tumeurs neuroendocrines, (**A**) bénigne céphalique, (**B**) maligne caudale avec bourgeon endoveineux et envahissement splénique.

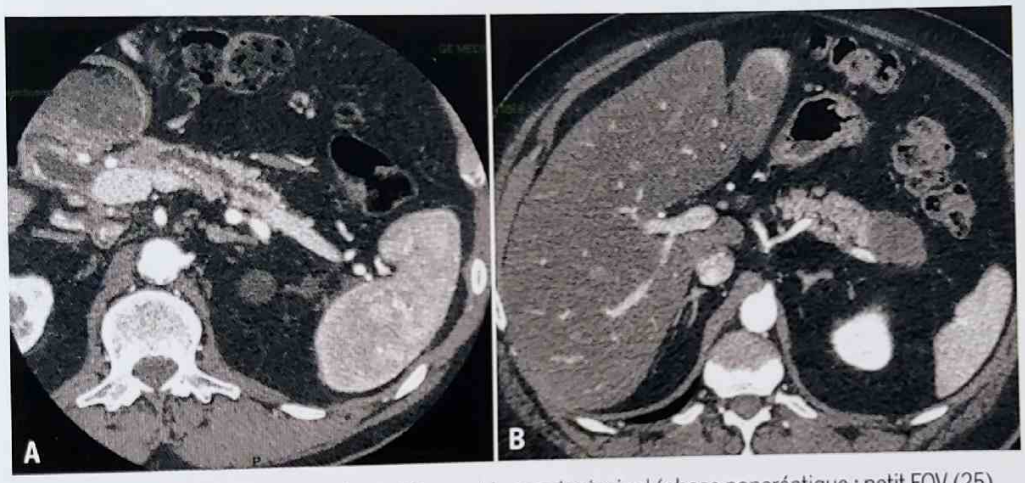

Cas 2. Petits cancers, (**A**) isthmique sténosant le canal principal (phase pancréatique : petit FOV (25) meilleure définition doit permettre de voir le tronc cœliaque et l'artère mésentérique supérieure) ou (**B**) caudal.

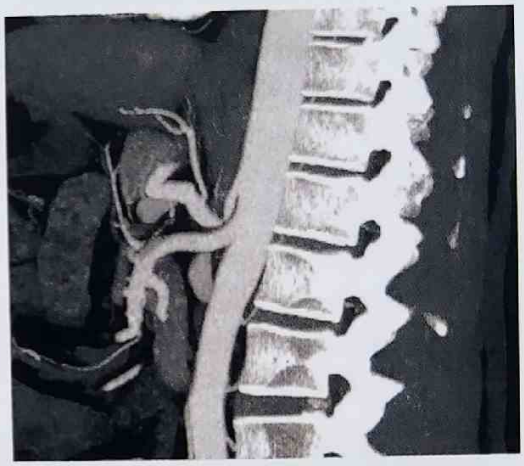

Cas 3. Ligament arqué, MIP sagittal, sténose serrée du tronc cœliaque contre-indiquant la DPC.

Cas 4. TIPMP (**A**) du canal principal avec bourgeon endocanalaire (c in situ) prenant le contraste (**B**) d'un canal secondaire caudal sans atteinte du canal principal en extemporané ni sur la pièce.

Partager Le Site www.lemanip.com Tout Est Gratuit

Partager Le Site www.lemanip.com Tout Est Gratuit

SCANNER EN IMAGERIE DIGESTIVE

→ EXPLORATION DE L'INTESTIN GRÊLE

www.lemanip.com

GÉNÉRALITÉS

- Le scanner est le meilleur examen d'imagerie pour explorer la plupart des pathologies de l'intestin grêle (à l'exception de la maladie de Crohn pour laquelle l'examen de référence est l'entéroIRM). Des modalités d'exploration non radiologiques sont apparues relativement récemment et sont complémentaires : la vidéocapsule et l'entéroscopie à double ballon.
- L'examen de l'intestin grêle nécessite le remplissage des anses digestives. Deux techniques peuvent être utilisées : par entéroclyse et par ingestion orale.
- Les limites diagnostiques en sont l'angiodysplasie et les lésions muqueuses superficielles.

OBJECTIFS

- L'indication la plus fréquente (bien que le scanner soit ici de plus en plus remplacé par la vidéocapsule) est la recherche d'une cause (souvent tumorale) à un symptôme (saignement occulte, douleur abdominale sans cause retrouvée par ailleurs, occlusion de bas grade à répétition).
- Une autre indication classique est la localisation de la tumeur primitive dans le cadre d'une tumeur neuroendocrine (syndrome carcinoïde, métastases hépatiques).
- Les indications rares sont la maladie de Crohn en cas de non accès à l'entéroIRM, l'endométriose de l'intestin grêle, le bilan d'une atteinte radique avant chirurgie, la recherche d'une complication dans la maladie cœliaque.

PROTOCOLE

Le patient doit être à jeun d'aliments solides depuis au moins 4 heures.

▸ ENTÉROSCANNER PAR ENTÉROCLYSE

- Mise en place sous contrôle scopique d'une sonde d'entéroclyse à l'angle de Treitz au minimum, au mieux dans la première anse jéjunale (pour éviter le remplissage gastrique et donc les vomissements).
- Remplissage au mieux avec un entéroclyseur, injection d'une quantité d'eau allant de 1,5 l à 2,5 l en fonction du patient. Débit d'abord modéré à environ 80 ml/min (stimule le péristaltisme) puis augmenté à environ 150 ml/min (bloque le péristaltisme), à adapter cependant au ressenti de chaque patient.
- Passage sans injection à environ 1,5 l pour évaluer et adapter le remplissage.
- Injection de produit de contraste iodé (concentration 350 mg d'iode, 2 cc/kg avec un débit de 3 à 4 cc/s en fonction du poids du patient).
- Deux passages après injection, le premier au temps artériel précoce (détection du bolus, environ 25 secondes) ou artériel tardif (35 secondres) en fonction de l'indication, puis un temps veineux portal à 80 secondres. Le double passage est discuté pour certaines indications en raison de l'irradiation, mais semble cependant utile (sauf dans la maladie de Crohn) pour éliminer les fausses images pathologiques (spasmes).
- Antipéristaltiques discutés, non indispensables car acquisition rapide.

⊕ **Avantage**
Meilleure distension, en particulier des anses jéjunales

⊖ **Inconvénient**
Plus invasif, moins bien toléré par les patients

- Recommandé dans la plupart des indications, indispensable pour rechercher des petites tumeurs (tumeurs neuroendocrines en particulier) et dans les occlusions de bas grade.

▸ ENTÉROSCANNER PAR INGESTION ORALE

- Ingestion sur environ 1 heure (en fonction de l'indication et de la longueur d'intestin grêle) de 1,2 à 1,5 l de liquide, généralement un liquide hyperosmolaire (mannitol, PEG...) ; l'eau n'est pas recommandée car réabsorption importante.
- Protocole d'acquisition identique à celui de l'entéroscanner par entéroclyse.

⊕ **Avantages**
Moins coûteux, mieux toléré

⊖ **Inconvénients**
Distension moins bonne, remplissage souvent médiocre des anses jéjunales

- Suffisant dans la maladie de Crohn, le grêle radique non obstructif, la maladie cœliaque.

Partager Le Site www.lemanip.com Tout Est Gratuit

Partager Le Site www.lemanip.com Tout Est Gratuit

www.lemanip.com

EXEMPLES

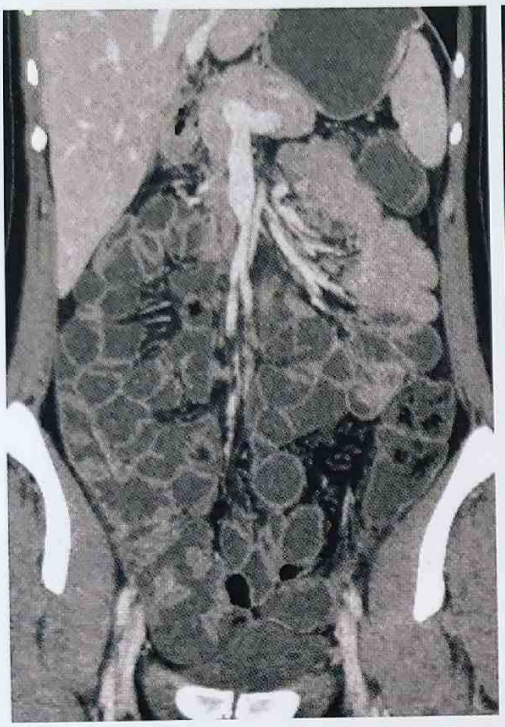

Cas 1. Entéroscanner par ingestion de mannitol : absence de remplissage des anses jéjunales.

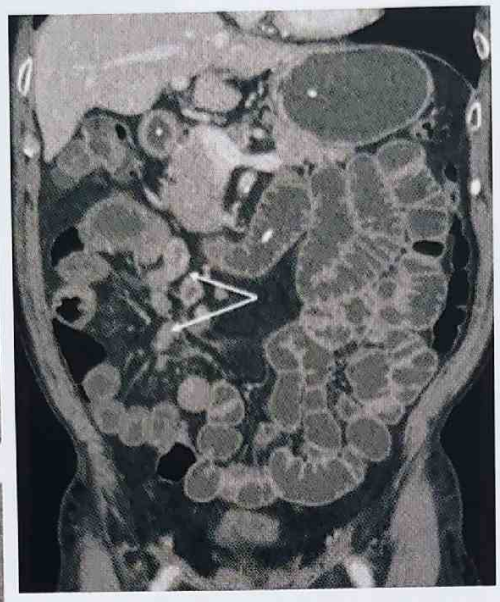

Cas 2. Entéroscanner par entéroclyse : remplissage satisfaisant des anses jéjunales et iléales. Lésion iléale avec adénopathie de voisinage dans le flanc droit : tumeur endocrine.

Cas 3. Entéroscanner par entéroclyse montrant une lésion arrondie intraluminale avec un ganglion mésentérique contenant une calcification au contact : tumeur endocrine iléale.

Cas 4. Entéroscanner par ingestion de mannitol, avec une distension globale des anses grêles en amont d'anses pelviennes rétractiles, épaissies et mal remplies : grêle radique.

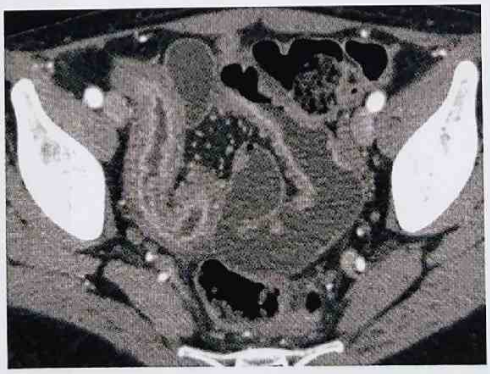

Cas 5. Entéroscanner par ingestion de mannitol, montrant un épaississement pariétal de la dernière anse avec prise de contraste muqueuse et signe du peigne : maladie de Crohn.

Cas 6. Entéroscanner par entéroclyse montrant une lésion endoluminale d'une anse pelvienne : polype.

Partager Le Site www.lemanip.com Tout Est Gratuit

Partager Le Site www.lemanip.com Tout Est Gratuit

→ LE GASTROSCANNER

www.lemanip.com

GÉNÉRALITÉS

- Le gastroscanner a pour objectif principal de réaliser des vues 3D de l'estomac et des montages anastomotiques réalisés en chirurgie bariatrique.
- Il est utilisable après tout type de chirurgie, « by-pass », « sleeve gastrectomy » ou gastroplastie verticale.
- Le gastroscanner n'a pas d'équivalent pour montrer précisément l'anatomie du montage chirurgical, les techniques d'opacification directes étant plus réservées à la recherche de complications précoces.

OBJECTIFS

- Montrer l'aspect morphologique du geste chirurgical.
- Estimer les différents volumes de l'estomac restant et des montages anastomotiques.
- Mesurer le calibre des anastomoses.
- Mettre en évidence d'éventuelles anomalies.
- Le gastroscanner sert ainsi d'examen de référence pour juger de la qualité du geste chirurgical, puis dans le suivi pour identifier la cause d'un éventuel dysfonctionnement secondaire en cas de reprise de poids du patient.

PROTOCOLE

- Patient strictement à jeun de 12 heures.
- Pour obtenir l'atonie gastrique : ingestion de 2 comprimés de phloroglucinol lyoph 80 mg 10 minutes avant l'examen, puis 2 comprimés à l'installation sur table.
- Pour obtenir la distension gastrique à l'air : ingestion de sels effervescents (acide tartrique, carbonate acide de sodium) avec < 10 cc de liquide sur table.
- Patient installé en décubitus latéral droit.

EXAMEN DIAGNOSTIQUE

- Pas d'injection de PC intraveineux.
- Acquisition volumique selon un protocole low dose, coupes fines 1,25 mm après hypotonie médicamenteuse et distension gastrique à l'air dont la qualité est vérifiée sur le scanogramme.

Post-traitement des images

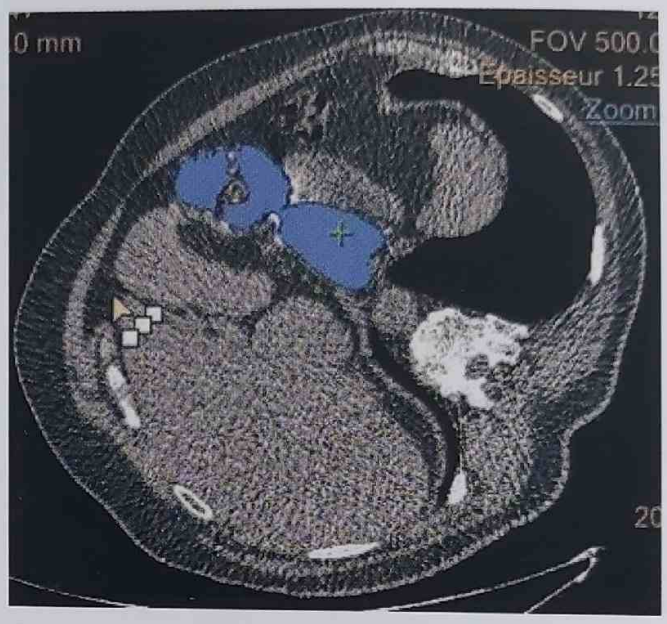

1. Délimitation des volumes sur un logiciel permettant de réaliser des segmentations tissulaires.

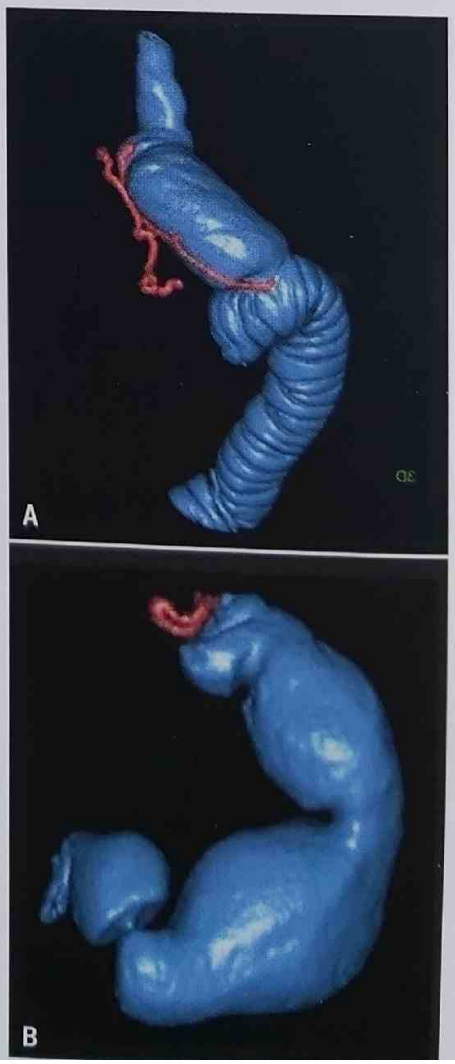

Partager Le Site www.lemanip.com Tout Est Gratuit

Partager Le Site www.lemanip.com Tout Est Gratuit

www.lemanip.com

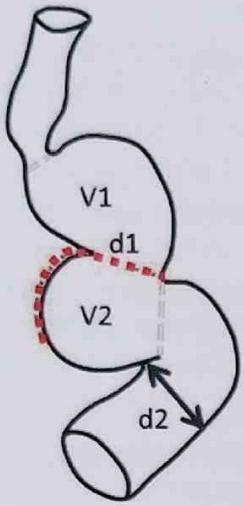

By-pass

- V 1: volume poche gastrique
- V2 : volume anse jéjunale borgne
- V1 + V2 : volume néogastre
- d1 : diamètre de l'anastomose gastro-jéjunale
- d2 : diamètre à 5 cm anse descendante

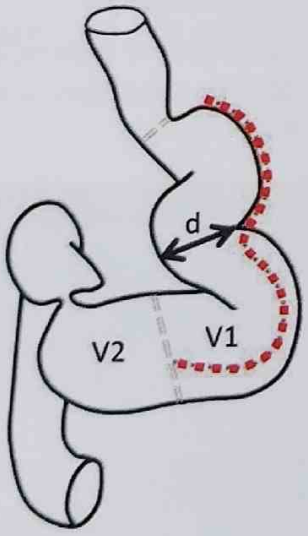

Sleeve gastrectomy

- V1 : volume estomac tubulisé
- V2 : volume antre non réséqué
- V1 + V2 : volume global estomac résiduel
- d : diamètre du tube gastrique (partie moyenne de la petite courbure)

3. Mesure des volumes et des calibres.

► SUIVI

Le suivi par gastroscanner est réalisé dans les mêmes conditions que lors de l'examen de référence initial.

RÉSULTATS

- Il peut y avoir des variations individuelles possibles mais, d'une manière générale, le volume du néogastre est de l'ordre de 60 à 80 cc un mois après by-pass et le calibre de l'anastomose de l'ordre de 25 mm.
- Des valeurs inférieures doivent faire suspecter un échec du gastroscanner, et notamment une distension à l'air insuffisante.
- En outre, même si la perte de poids a tendance à être plus importante en cas de petits volumes, la mesure initiale de ces volumes n'est pas statistiquement prédictive de l'efficacité du traitement.
- De même en cas de reprise de poids significative, il n'y a pas de corrélation linéaire entre le pourcentage d'augmentation du BMI et celui des volumes mesurés à un an car d'autres facteurs que la dilatation secondaire du néogastre, notamment les comportements nutritionnels, peuvent expliquer ce phénomène.
- Toutefois, le constat d'une augmentation significative du volume du néogastre peut expliquer dans certains cas la reprise de poids et conforter une indication de reprise chirurgicale, justifiant ainsi la réalisation initiale systématique d'un gastroscanner afin d'avoir des volumétries de référence.

Partager Le Site www.lemanip.com Tout Est Gratuit

Partager Le Site www.lemanip.com Tout Est Gratuit

SCANNER EN IMAGERIE DIGESTIVE

www.lemanip.com

→ COLOSCANNER À L'EAU

GÉNÉRALITÉS

Définition

Le coloscanner à l'eau est l'exploration du côlon au scanner par réplétion hydrique de la lumière colique et avec injection IV de produit de contraste iodé.

Circonstances habituelles de l'examen

- L'intérêt principal principal du coloscanner à l'eau est l'étude d'un **cancer colique** :
  - recherche d'un **cancer colique** devant des signes évocateurs de cancer (altération de l'état général, alternance de diarrhée et constipation, aggravation récente d'une constipation, rectorragies, masse abdominale, aggravation récente d'une hernie inguinale, anémie, découverte de métastases hépatiques).
    L'examen peut être réalisé d'emblée (quand le patient est référencé pour un examen d'imagerie) ou après une coloscopie optique incomplète ou contre-indiquée (risques anesthésiques) ;
  - **bilan d'extension** préthérapeutique d'un cancer diagnostiqué en coloscopie optique : topographie sur le cadre colique, taille et extension pariétale, recherche de localisations secondaires (hépatiques, ganglionnaires, mésentériques et pulmonaires).
- Une deuxième indication est le bilan préchirurgical d'une **endométriose digestive**.
- Une troisième indication, plus particulière, est l'exploration du côlon chez un patient atteint d'une **maladie inflammatoire de l'intestin** (maladie de Crohn ou RCH) en cas de sténose colique infranchissable en coloscopie optique, à la recherche d'un cancer colique en amont de la sténose ou pour le bilan préchirurgical de sténoses coliques.

Place éventuelle des autres explorations

- La **coloscopie optique** reste l'examen de référence pour le diagnostic de cancer colique (visualisation directe de la tumeur et biopsies).
- La **coloscopie virtuelle** (coloscanner au gaz) est l'examen dédié à la recherche de polypes coliques (dépistage de lésions précancéreuses).

OBJECTIFS

1. Diagnostic du cancer

- Le cancer se traduit par un épaississement focal de la paroi colique : exophytique (« polypoïde ») ou circonférentiel ; la lésion est précisément localisée sur le cadre colique (reconstructions coronales et sagittales).
- Bilan d'extension :
  - l'**extension locale** est appréciée sur l'aspect du contour externe de la tumeur, l'infiltration de la graisse adjacente, l'envahissement des organes de voisinage (péritoine, intestin grêle, duodénum, estomac, foie, rate) ;
  - l'**extension générale** recherche des métastases hépatiques, une carcinose péritonéale, des métastases pulmonaires ;
  - l'**extension ganglionnaire** est plus difficile car moins spécifique : les ganglions périlésionnels sont suspects d'être tumoraux quand ils sont plus de 5, de plus de 5 mm de petit diamètre et se rehaussent à plus de 100 UH.
- Le suivi évolutif après traitement du cancer se fait par coloscopie optique pour le côlon, par scanner thoraco-abdominopelvien pour les métastases.

2. Diagnostic de l'endométriose digestive

- Le siège sous-muqueux de la lésion, sa topographie recto-sigmoïdienne et son extension en longueur sont précisés.

3. Dans le cadre d'une MICI colique

- Le siège, l'étendue (longueur et diamètre) et le nombre des sténoses sont appréciés ; des polypes ou un cancer constitué d'amont sont recherchés.

PROTOCOLE (Fig. 1)

► Une canule rectale avec ballonnet (gonflé en fonction de la continence anale du patient), reliée par une tubulure à une poche à lavement contenant 2 litres d'eau tiède, positionnée en hauteur, est mise en place en début d'examen.

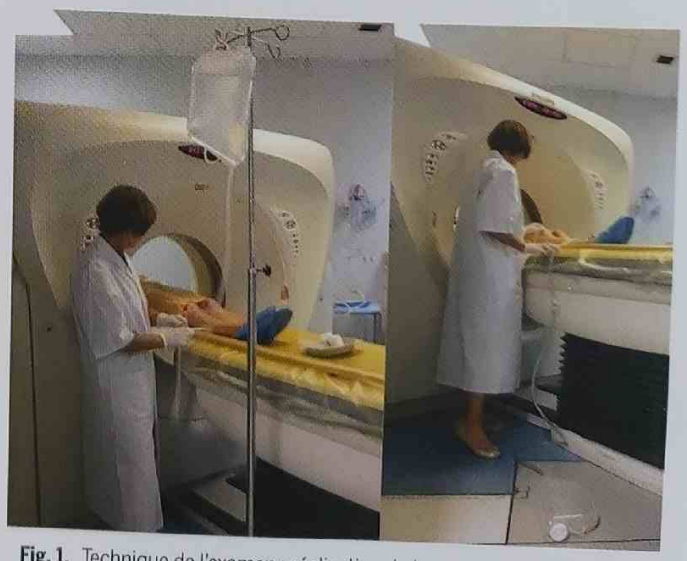

Fig. 1. Technique de l'examen : réalisation du lavement hydrique, patient installé en décubitus. Vidange colique par mise en déclivité de la poche à la fin de l'acquisition avec injection IV de PC

Partager Le Site www.lemanip.com Tout Est Gratuit

Partager Le Site www.lemanip.com Tout Est Gratuit

www.lemanip.com

- Une acquisition en contraste spontané et en basses doses est réalisée pour vérifier l'absence de contre-indications au lavement : lésions inflammatoires coliques intenses, dilatation colique sur une lésion sténosante.
- Le lavement hydrique passe en moins de 3 minutes sans mobilisation du patient (installé en décubitus).
- Une acquisition est réalisée avec injection de produit de contraste iodé intraveineux (2 ml/kg avec un débit de 3,5 ml/s) au temps portal (environ 75 secondes après le début de l'injection).
- L'évacuation du lavement est ensuite effectuée dès la fin de l'acquisition par la mise en déclivité de la poche.
- Lorsqu'une lésion tumorale colique est visualisée, l'exploration thoracique est réalisée dans le même temps.

Quelques points pratiques

- **Une préparation colique** du patient n'est pas obligatoire : un microlax une heure avant permet un examen plus confortable. En cas de constipation, une purge par PEG la veille est recommandée.
- **Une bassine en plastique souple** installée sous les fesses pour les patients les plus âgés et susceptibles d'incontinence anale permet d'éviter une inondation de la table du scanner.
- **La perfusion** de Debridat® (2 à 3 ampoules dans 50 mL de sérum physiologique) perfusée 10 minutes avant l'examen permet une meilleure tolérance de la distension colique.
- **En cas d'insuffisance rénale**, l'examen peut être pratiqué sans injection IV de PC : la densité spontanée de la paroi colique et l'ouverture de la lumière digestive par le lavement hydrique permettent une analyse grossière mais suffisante au diagnostic d'une tumeur de taille supérieure à 2 centimètres.

RÉSULTATS

RÉSULTATS NORMAUX

- La paroi colique normale est fine, régulière et se rehausse après injection IV de PC. La lumière colique est ouverte par le lavement hydrique ; les résidus stercoraux sont reconnaissables par leur contenu aérique, ils sont décollés de la paroi par l'eau. La graisse péricolique est homogène (Fig. 2).

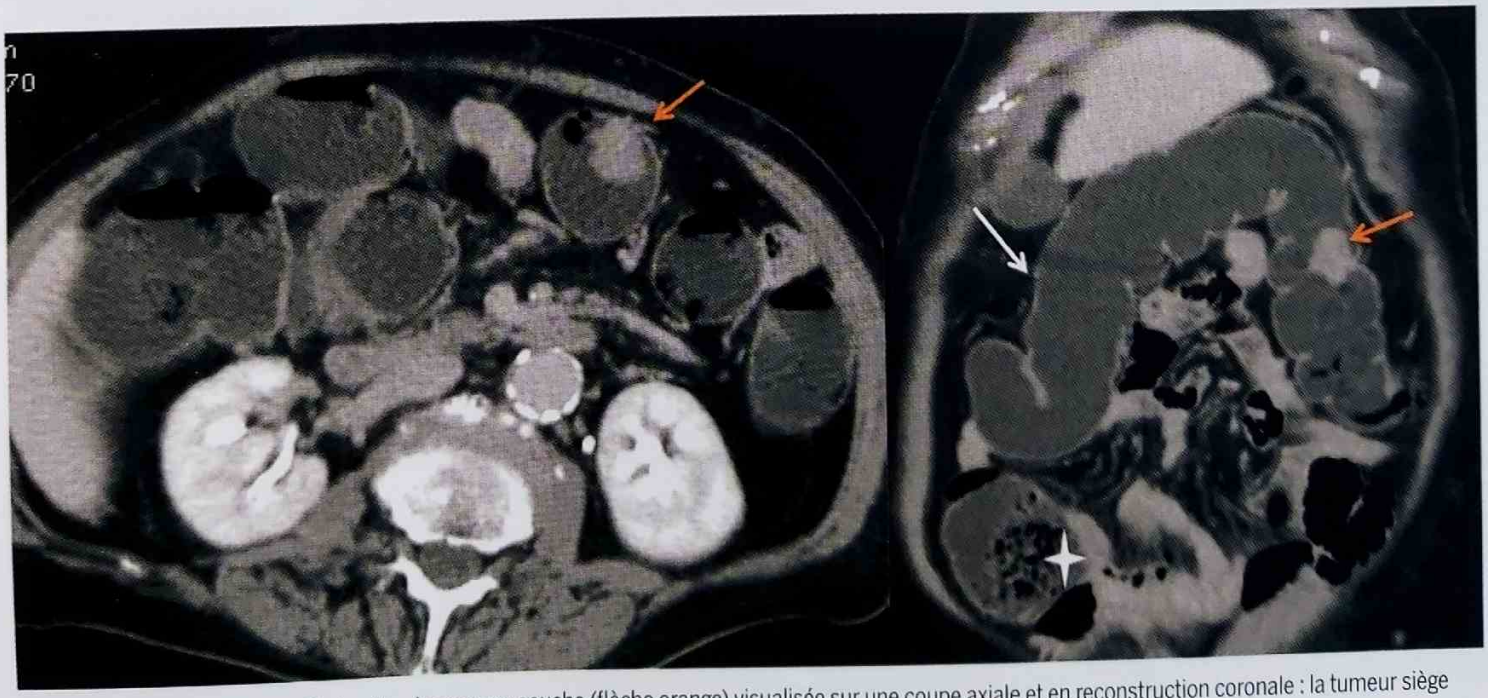

Fig. 2. Tumeur exophytique T2 du côlon transverse gauche (flèche orange) visualisée sur une coupe axiale et en reconstruction coronale : la tumeur siège sur un pli, son contour externe est régulier ; la graisse adjacente est homogène.
La paroi colique normale (flèche blanche) est fine et régulière. Les résidus stercoraux sont aisément reconnaissables (étoile blanche) : décollés de la paroi par l'eau, contenant de l'air et ne se rehaussant pas.

Partager Le Site www.lemanip.com Tout Est Gratuit

Partager Le Site www.lemanip.com Tout Est Gratuit

www.lemanip.com

▸ EXEMPLES PATHOLOGIQUES

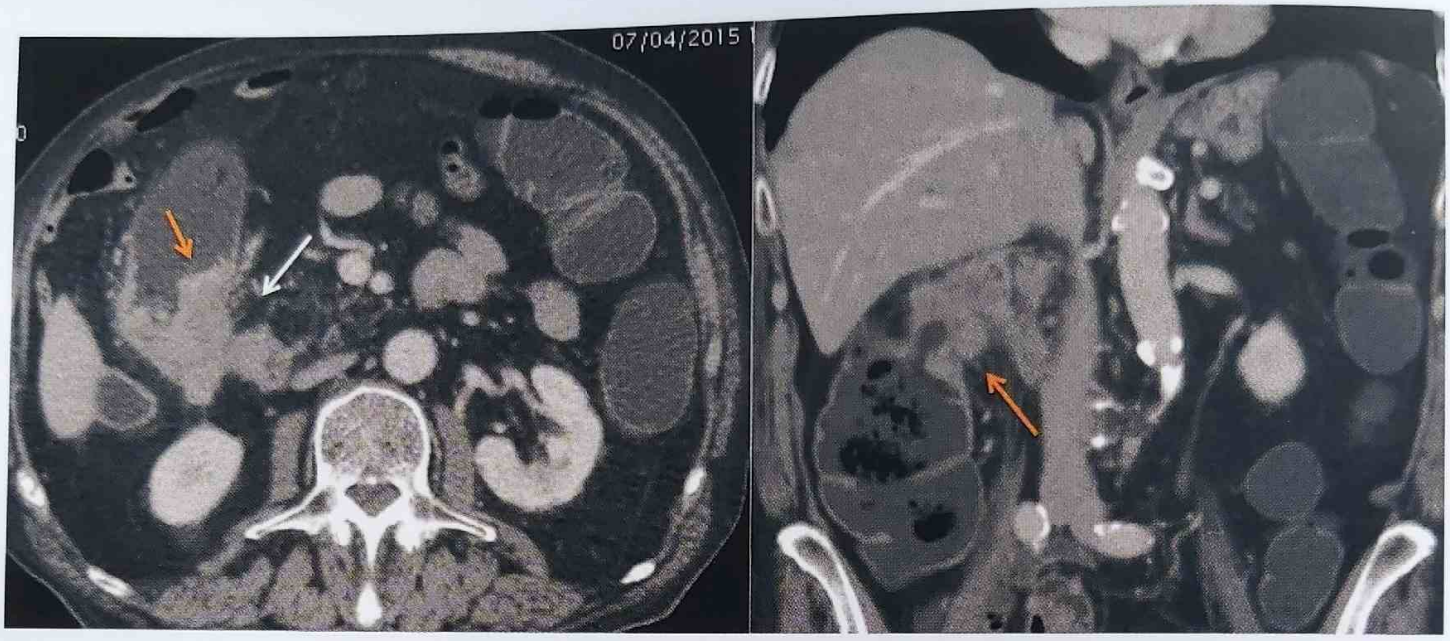

Fig. 3. Tumeur circonférentielle T4 de l'angle colique droit (flèche orange), en coupe axiale et en reconstruction coronale : les contours externes sont irréguliers, la graisse péritumorale est infiltrée et le duodénum est envahi (flèche blanche).

Fig. 4. Cancer diagnostiqué par un coloscanner à l'eau sans injection IV de PC (insuffisance rénale terminale) : l'épaississement irrégulier, circonférentiel, étendu de la paroi (flèche orange) est bien visualisé. Sa localisation sur l'angle colique gauche est précisée sur la reconstruction sagittale.

Partager Le Site www.lemanip.com Tout Est Gratuit

Partager Le Site www.lemanip.com Tout Est Gratuit

www.lemanip.com

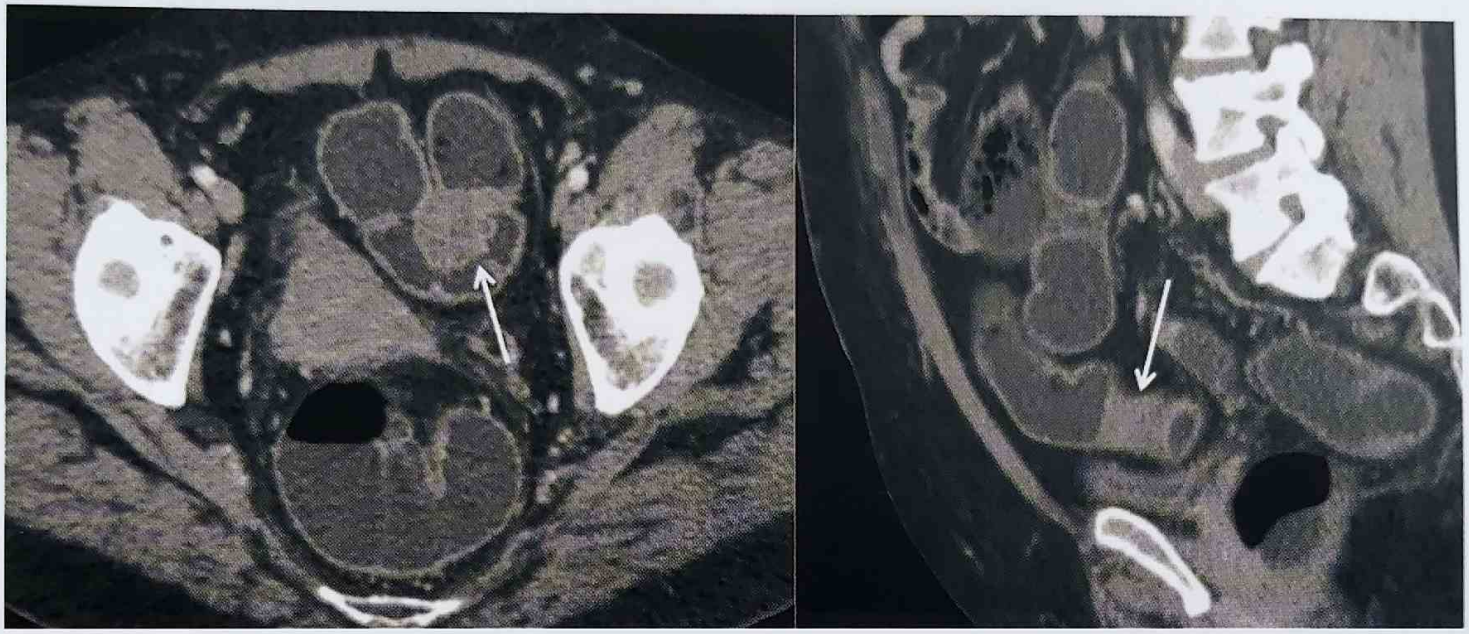

Fig. 5. Endométriose digestive : lésion de siège sous-muqueux (flèche blanche), peu étendue. Son siège à la jonction recto-sigmoïdienne est apprécié sur la coupe axiale et la reconstruction sagittale.

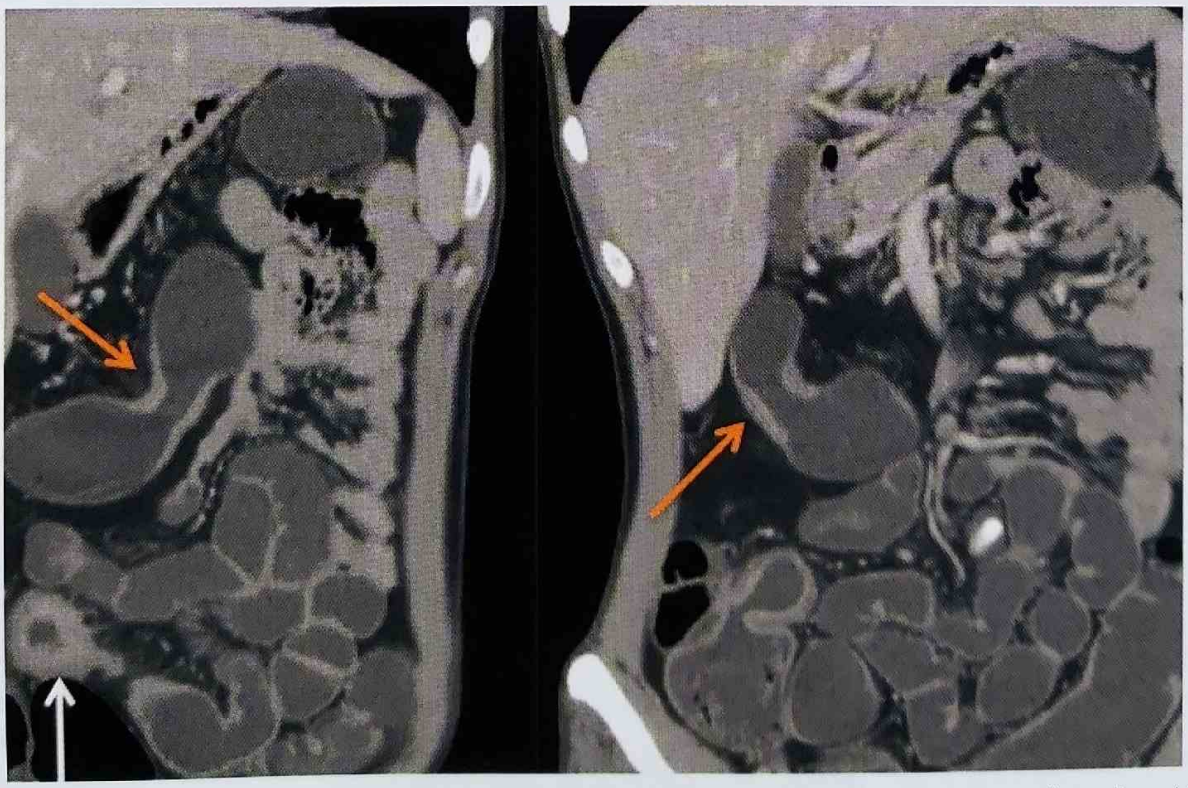

Fig. 6. Maladie de Crohn colique : sténose du côlon sigmoïde infranchissable en coloscopie optique. Bilan de deux sténoses coliques d'amont (flèches oranges). Noter l'atteinte inflammatoire de la dernière anse iléale (flèche blanche).

Partager Le Site www.lemanip.com Tout Est Gratuit

Partager Le Site www.lemanip.com Tout Est Gratuit

SCANNER EN IMAGERIE DIGESTIVE

→ COLOSCOPIE VIRTUELLE

www.lemanip.com

GÉNÉRALITÉS

- La coloscopie virtuelle, technique récente de visualisation de la lumière colique.
- Les performances de la coloscopie virtuelle sont similaires à la vidéo-coloscopie pour la détection des lésions ≥ à 8 mm.
- La coloscopie virtuelle est un examen de 2e intention pour la recherche de cancer et polypes coliques (HAS 2010).

OBJECTIFS

- Rechercher des polypes de taille significative ≥ 5 mm (ESGAR 2006).
- Rechercher des lésions coliques néoplasiques.

INDICATIONS

- Vidéo-coloscopie incomplète (liée à un défaut technique, des conditions non optimales, un obstacle mécanique).
- Contre-indication à l'anesthésie générale.
- Refus du patient de la vidéo-coloscopie (après information complète chez des patients ayant des symptômes évocateurs ou à risque élevé de cancer colorectal).

PROTOCOLE

- **Préparation colique sur 24 heures (laxatifs+ marquage des selles)**
  - Diète liquide.
  - Prépacol (flacon de 30ml) : flacon à boire vers 19 h 00 suivi d'un verre d'eau, la veille de l'examen.
  - Comprimés de Bisacodyl : 4 comprimés, la veille de l'examen vers 21 h 00.
  - Telebrix® Gastro : un flacon de 100 ml à boire en une seule prise, avant de se coucher la veille de l'examen.
  - Micropaque® Scanner : un flacon de 150 ml à diluer dans 500 ml d'eau, à prendre en 2 fois, moitié au déjeuner et l'autre au dîner, la veille de l'examen.
- **Préparation colique en cas d'insuffisance rénale ou d'insuffisance cardiaque sévère**
  - 2 L de PEG, Telebrix® Gastro 100 ml.
- **Préparation colique allégée sur 24 heures (hydrosolubles seuls)**
  - Diète liquide.
  - Telebrix® Gastro : un flacon de 50 ml à boire pendant chaque repas, soit 50 ml au petit déjeuner, 50 ml au déjeuner et 50 ml au dîner.
  - Le jour de l'examen, Telebrix® Gastro : un flacon de 50 ml 1 h 30 avant l'examen.
- **Insufflation colique automatisée au CO^2**
- **Double acquisition volumique en décubitus / procubitus ou latéro cubitus gauche / latéro cubitus droit**
- **Paramètres d'acquisition**
  - épaisseur de coupes : 1 à 1,2 mm ;
  - 120Kv, 35 à 100 Mas ;
  - PDL < 500 mG.cm.
- **Analyse des images**
  - Console dédiée.
  - Lecture 2D multiplanaire simultanée des 2 acquisitions.
  - Lecture 3D des 2 acquisitions en mode navigation endoluminale « fly-through » dans le sens antégrade et rétrograde ou auto-dissection « filet view ».
  - Utilisation du CAD : en 2e intention.

SÉMIOLOGIE

- **Polype sessile**
  - Large base d'implantation.
- **Polype pédiculé**
  - Mobile (ne mesurer que la tête du polype).
- **Polype plan**
  - Épaisseur ≤ à 3 mm.
- **Lésions pariétales irrégulières et sténoses**
  - Tumeurs.
  - Ne pas confondre avec un spasme, un défaut de distension ou une sténose inflammatoire.
- **Pièges et difficultés**
  - Résidus liquides et solides non marqués.
  - Diverticules inversés ou impactés.
  - Défaut de distension colique.
- **Lésions extracoliques**
  - Environ 10 %.
- **Classement des lésions coliques et extra-coliques conformément à la classification C-RADS et E0-E5** [Zalis ME, et al. Radiology 2005 ; 236 : 3-9]

Partager Le Site www.lemanip.com Tout Est Gratuit

Partager Le Site www.lemanip.com Tout Est Gratuit

www.lemanip.com

▸ ILLUSTRATIONS

Fig. 1. Polype pédiculé en vue 3D endoluminale.

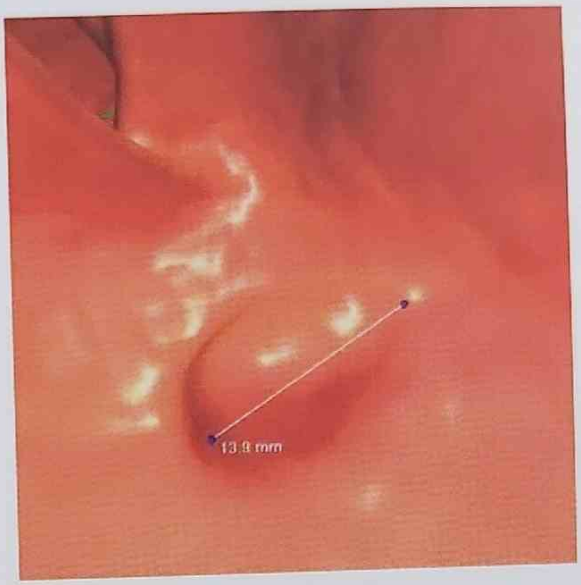

Fig. 2. Polype sessile en vue 3D endoluminale.

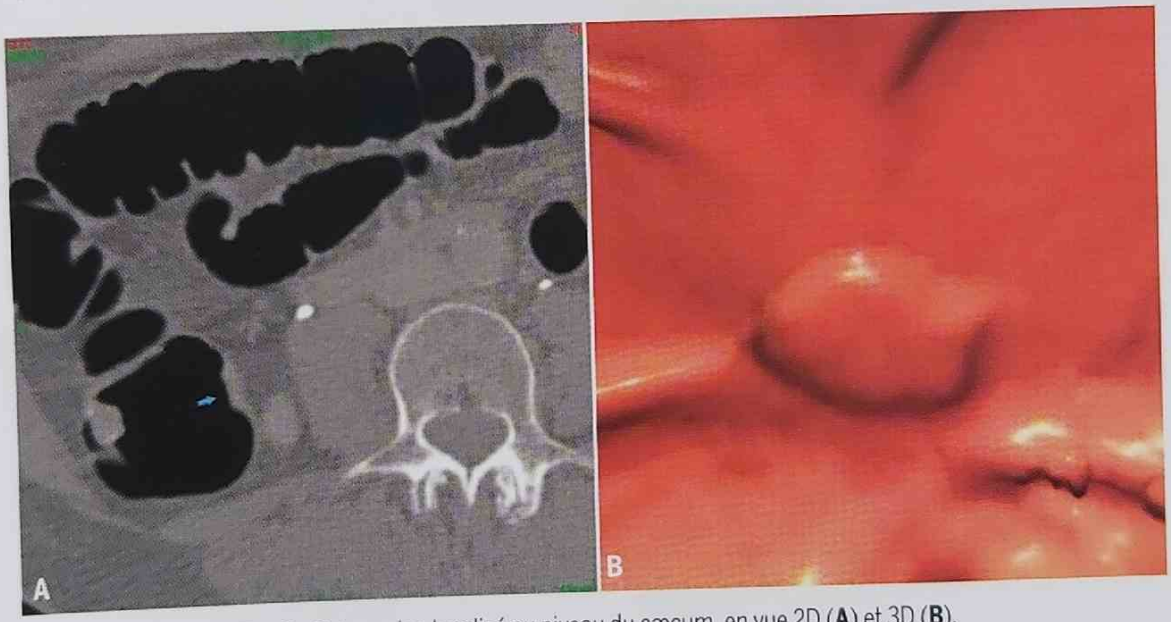

Fig. 3. Polype plan localisé au niveau du cæcum, en vue 2D (**A**) et 3D (**B**).

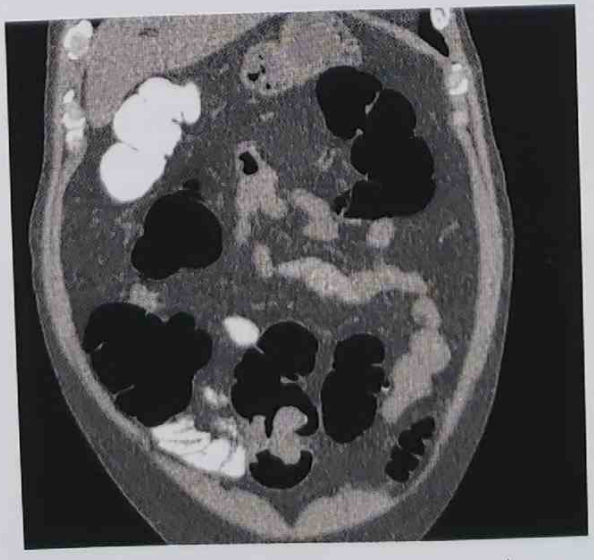

Fig. 4. Néoplasie du sigmoïde en vue 2D coronale.

Partager Le Site www.lemanip.com Tout Est Gratuit

Partager Le Site www.lemanip.com Tout Est Gratuit

SCANNER EN IMAGERIE GÉNITO-URINAIRE

→ DÉTECTION ET CARACTÉRISATION DES TUMEURS RÉNALES

www.lemanip.com

GÉNÉRALITÉS

- Le scanner rénal est l'examen d'imagerie de référence pour le bilan des masses rénales, même si l'échographie et l'IRM peuvent lui être associées (dans le dépistage ou la caractérisation de certaines masses).
- La technique doit être irréprochable.

OBJECTIFS

- Détecter les masses rénales (résolution de quelques millimètres).
- Différencier les masses liquides et solides.
- Proposer une prise en charge adaptée des kystes du rein (classification de Bosniak).
- Caractériser les masses solides typiques (angiomyolipome, oncocytome).
- Pour les masses indéterminées, proposer les examens complémentaires.

PROTOCOLE

(*Cf.* fiche page 166 « Uroscanner : la technique pour bien faire », pour la réalisation).

▸ **ANALYSE MPR MULTIPLANAIRES** orthogonales et dans les axes des reins.

▸ **DOSIMÉTRIE (CTDI ET PDL)** prenant en compte la totalité de l'examen.

▸ **RÉDUCTION DE DOSE**
Limitation du volume à la zone utile ; réduction des KV (majoration du contraste) ; modulation automatique des mA ; logiciel de reconstructions itératives.

RÉSULTATS ET PRINCIPALES CARACTÉRISTIQUES DES MASSES RÉNALES

▸ CARCINOME À CELLULES CLAIRES

- Prise de contraste intense et hétérogène au temps corticomédullaire.
- Présence de calcifications et zones de nécrose.
- Présence d'un thrombus tumoral veineux (± extension VCI).

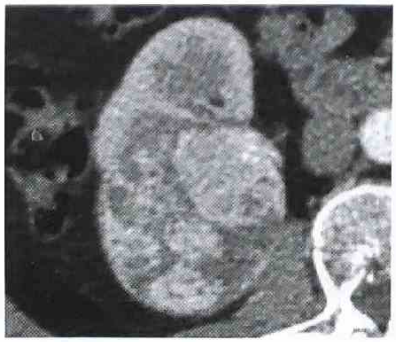

▸ CARCINOME PAPILLAIRE

- Petite taille, localisation corticale.
- Prise de contraste faible, homogène et progressive (intérêt du temps excréteur, voire plus tardif ≠ kyste dense).
- Densité spontanée élevée par zones hémorragiques.
- Multifocalité fréquente.

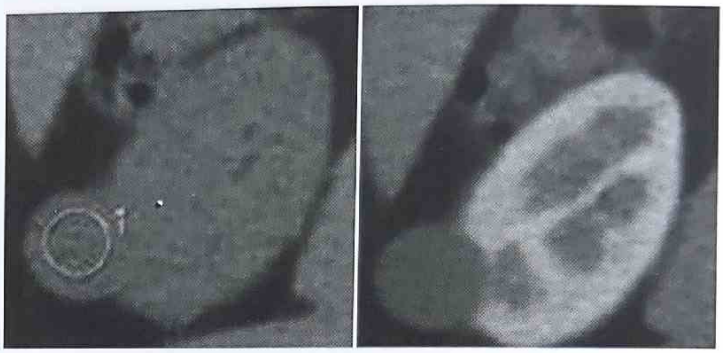

▸ ONCOCYTOME RÉNAL

- Cicatrice stellaire ou non hypodense au temps néphrographique avec rehaussement tardif (15 minutes).
- Homogénéité et prise de contraste intense du tissu « péricicatriciel ».
- Absence de calcification, d'hémorragie et de signe d'extension.

▸ ANGIOMYOLIPOME RÉNAL

- Masse contenant des plages de densité graisseuse < −20 UH sans calcification (intérêt des coupes sans injection de 1 mm).
- Prise de contraste intense et hétérogène de la partie tissulaire.

Partager Le Site www.lemanip.com Tout Est Gratuit

Partager Le Site www.lemanip.com Tout Est Gratuit

www.lemanip.com

CLASSIFICATION DE BOSNIAK – KYSTES DU REIN

▸ TYPE I

- Densité hydrique sans rehaussement.
- Limite régulière sans paroi visible.

▸ TYPE II

- Cloisons fines.
- Fines calcifications pariétales.
- Kyste hyperdense (> 50 UH).
- Pas de rehaussement.

▸ **Types I et II bénins : pas de surveillance.**

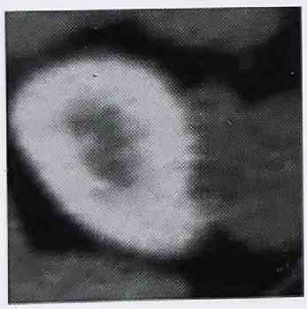

▸ **Type II F (follow-up)**

- Fines cloisons (> 2).
- Paroi visible, non mesurable (≤ 1 mm).
- Épaisse calcification.
- Lésion hyperdense, sauf si taille > 3 cm ou intraparenchymateux.
- Absence de rehaussement ou rehaussement « faible ».

▸ **Surveillance : 3 à 5 ans.**

▸ TYPE III

- Parois épaisses et cloisons.
- Calcifications épaisses et/ou irrégulières.
- Rehaussement de la paroi ou des cloisons.

▸ TYPE IV

- Parois épaisses et irrégulières.
- Végétations ou nodules.
- Rehaussement de la paroi ou des végétations (> 50 UH).

▸ **Types III et IV malins (> 50 %) : prise en charge chirurgicale.**

Partager Le Site www.lemanip.com Tout Est Gratuit

Partager Le Site www.lemanip.com Tout Est Gratuit

SCANNER EN IMAGERIE GÉNITO-URINAIRE

→ APPORT EN PRATIQUE DES NOUVELLES TECHNOLOGIES POUR L'EXPLORATION

www.lemanip.com

GÉNÉRALITÉS

- Il existe trois principaux axes de développement applicables pour l'exploration de l'appareil urinaire : l'énergie spectrale (double énergie), l'acquisition séquentielle, la soustraction de volume.
- La réduction des temps d'acquisition diminue les artéfacts cinétiques et l'augmentation du nombre de détecteurs permet une acquisition séquentielle.

OBJECTIFS

- Améliorer la caractérisation tissulaire.
- Augmenter le contraste d'image pour réduire la quantité de produit de contraste injecté.
- Réduire la dose d'irradiation.

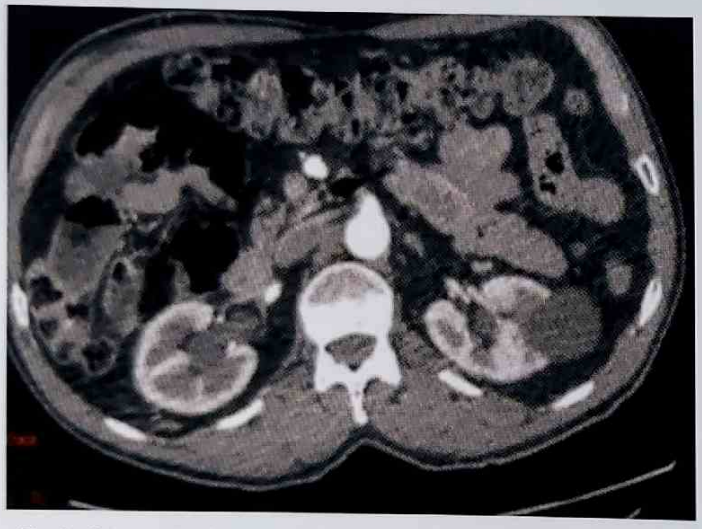

Fig. 1. Spirale injectée temps artériel. Image monochromatique 70 kV.

TECHNIQUES

▸ 1. L'ÉNERGIE SPECTRALE (DOUBLE ÉNERGIE)

▸ Principe

- Caractérisation tissulaire supérieure car acquisition spiralée avec faisceau polychromatique (ex : 80kVp-140 kVp) qui permet de distinguer 2 éléments des densités similaires ou proches en acquisition classique (mono-énergie : 120kV).
- Image « monochromatique » (Fig. 1) : image hybride qui associe un contraste d'une image à bas kV et un bruit faible de l'image à haut kV.
- Variation du contraste selon le kV utilisé (Fig. 2).
- Image spécifique pour chaque composant basée sur son propre coefficient d'atténuation (iode, calcium, eau, acide urique, graisse, etc. (Fig. 3). Caractérisation tissulaire supplémentaire adaptable à chaque contexte clinique : image non injectée (image d'eau), image d'iode, image de calcium, d'acide urique ou encore de graisse.

▸ Applications cliniques

- Spirale sans injection inutile (image eau « non enhanced ») (Fig. 3B).
- Diagnostic différentiel entre un calcul urique et calcique ou encore mixte (Fig. 4).
  Le calcul d'acide urique est diagnostiqué sur l'image spécifique 4B.
- Détecter ou éliminer une prise de contraste au sein d'une zone hémorragique (Fig. 5A,B).

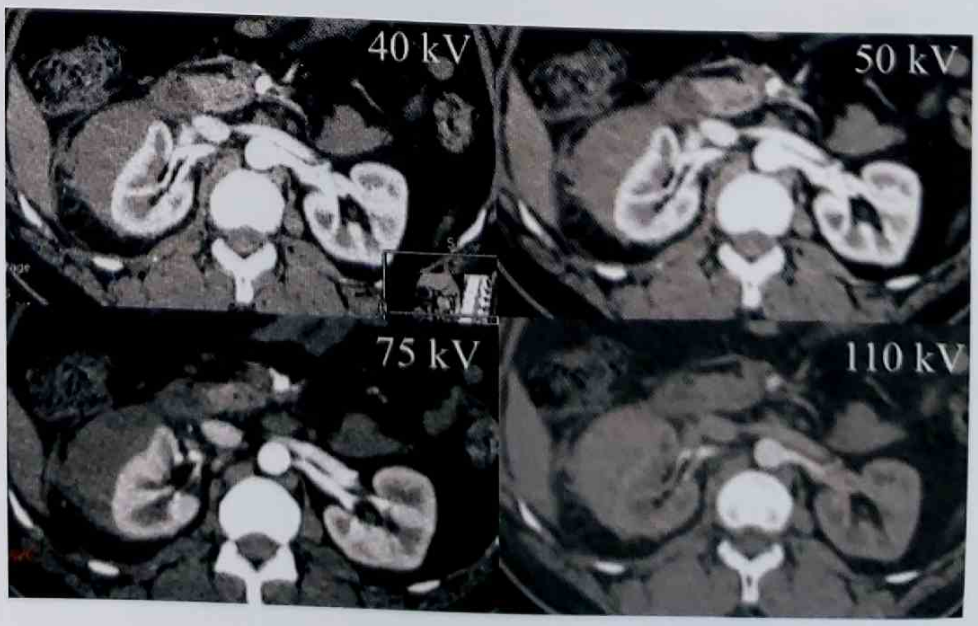

Fig. 2. Variation du contraste en fonction du kV au même niveau de coupe.

Partager Le Site www.lemanip.com Tout Est Gratuit

Partager Le Site www.lemanip.com Tout Est Gratuit

www.lemanip.com

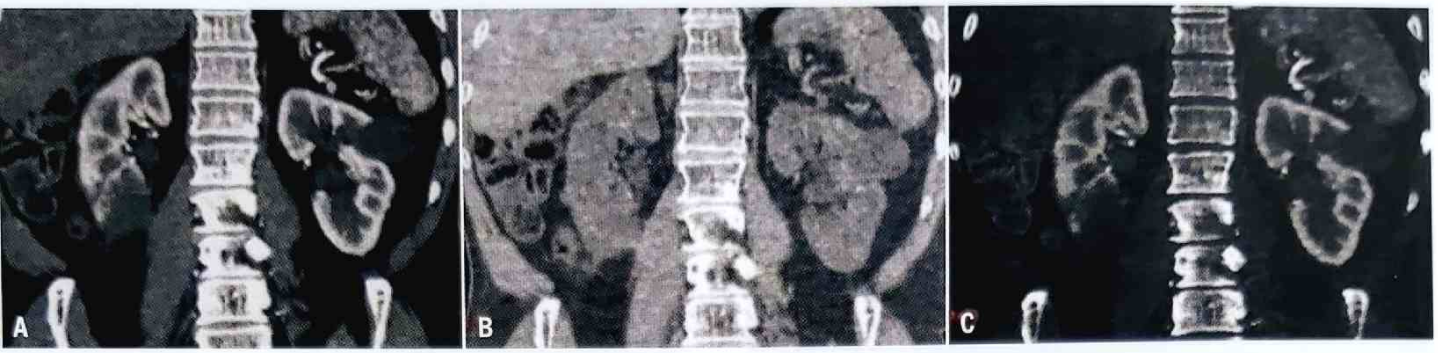

Fig. 3. Trois informations - même niveau de coupe. (**A**) Image monochromatique 70Kv. (**B**) Image d'eau. (**C**) Image d'iode.

Fig. 4. Trois informations - même niveau de coupe. Calcul d'acide urique (patient ayant une sonde JJ). Spirale sans injection. (**A**) Image monochromatique 70Kv. (**B**) Image acide urique. (**C**) Image calcium.

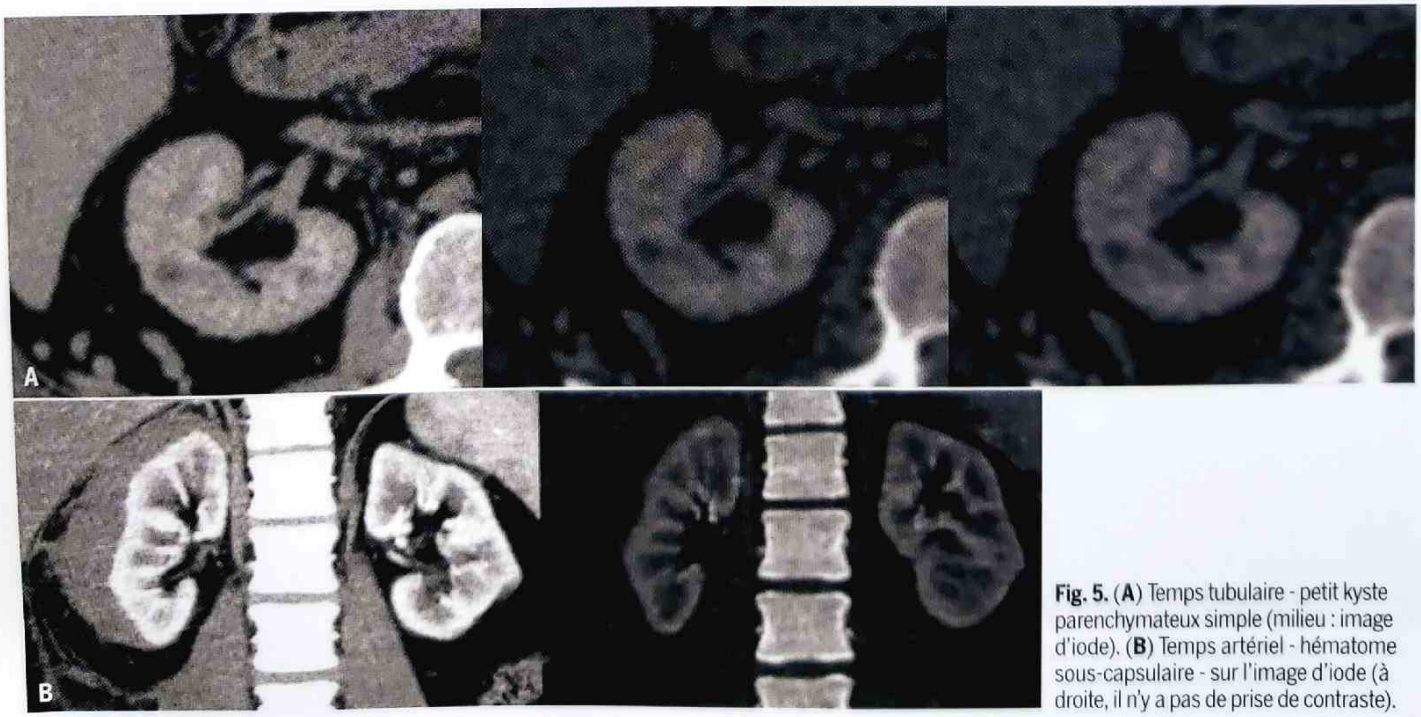

Fig. 5. (**A**) Temps tubulaire - petit kyste parenchymateux simple (milieu : image d'iode). (**B**) Temps artériel - hématome sous-capsulaire - sur l'image d'iode (à droite, il n'y a pas de prise de contraste).

Partager Le Site www.lemanip.com Tout Est Gratuit

Partager Le Site www.lemanip.com Tout Est Gratuit

www.lemanip.com

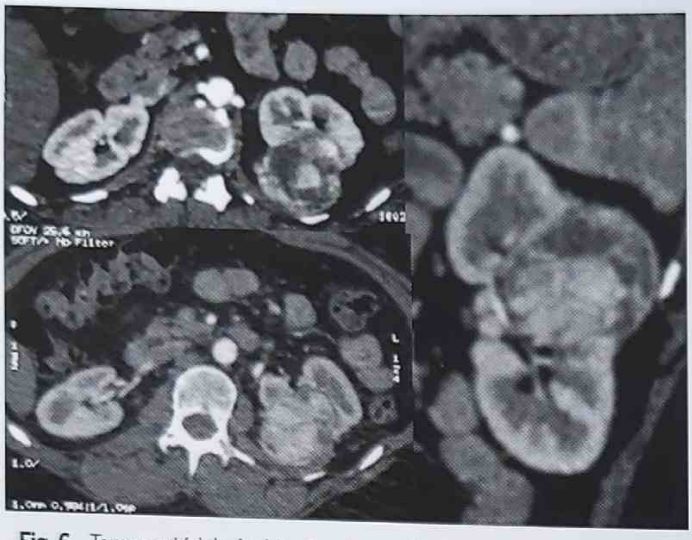

Fig. 6. Temps artériel - Architecture tumorale - Image monochromatique 50kV (haut), 70Kv (bas et droite).

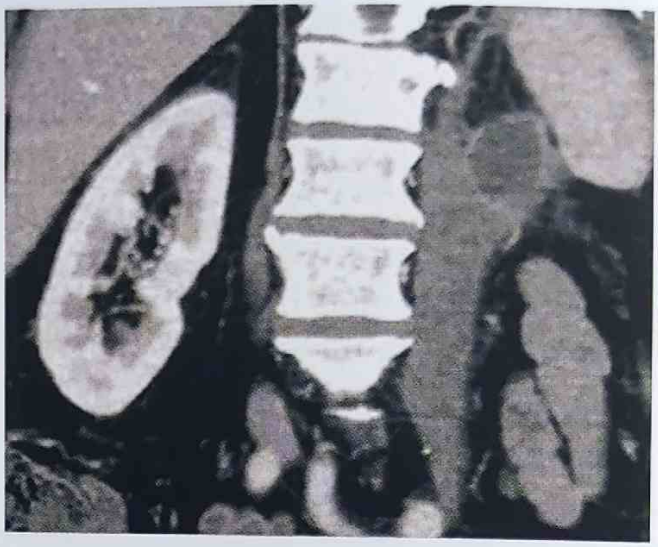

Fig. 7. Image monochromatique à 50kV. Coupe coronale – temps artériel – produit de contraste utilisé : 270 mgI/ml – 50 cc, soit 13,5 g d'iode injecté.

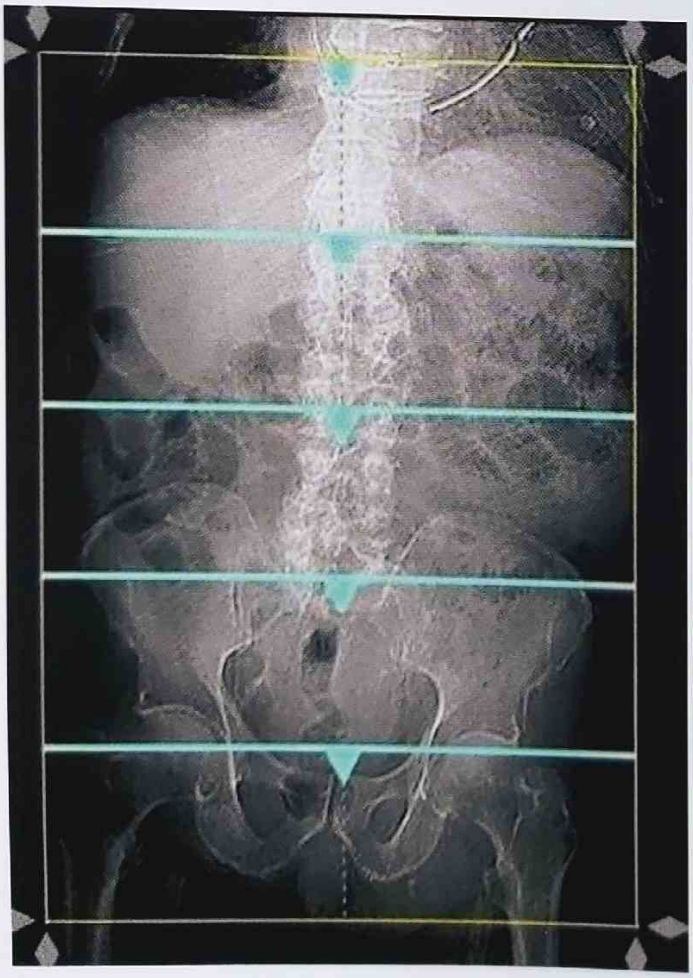

Fig. 8. Acquisition séquentielle avec 5 volumes - une rotation par volume puis déplacement table pour le volume suivant.

- Obtenir un contraste parenchymateux optimal et établir l'architecture vasculaire interne d'une tumeur (Fig. 6).
- Réduire la quantité d'iode injectée de plus de 60 %.
- Réduire la quantité de contraste injecté (Fig. 7). Intéressant en cas IRC modérée (maintien des précautions habituelles).

▸ 2. LES SCANNERS À LARGES BARRETTES

▸ Principe

- Acquisition séquentielle : 320 détecteurs de 0,5 mm (couverture de 16 cm), 0,35 ou 0,5 se par rotation, sans déplacement de table (Fig. 8).

▸ Applications cliniques

- Limiter les artéfacts cinétiques.
- Uroscanner : 4 à 5 volumes - logiciel de réalignement - excellente continuité de l'uretère - réduction de la dose d'irradiation de 50 % (Fig. 9).
- Colique néphrétique en urgence (Fig. 10) réduction de la dose l'irradiation. Ceci s'explique par l'absence complète d'overranging en mode séquentiel et la nette réduction de l'overbeaming.

Partager Le Site www.lemanip.com Tout Est Gratuit

Partager Le Site www.lemanip.com Tout Est Gratuit

www.lemanip.com

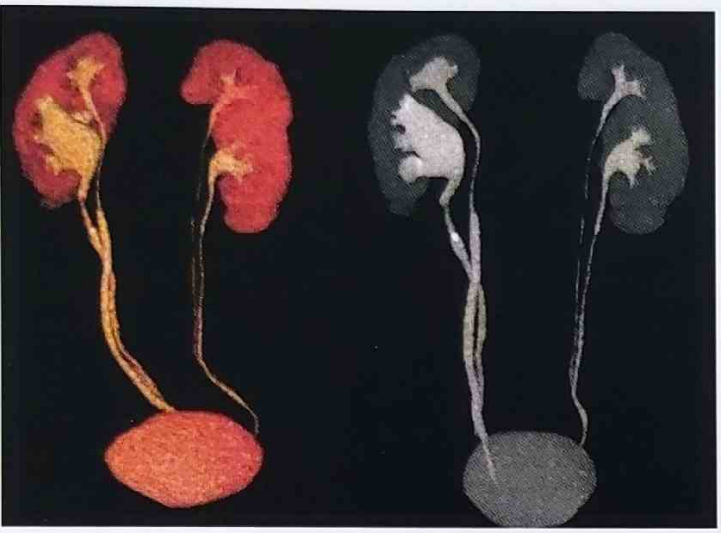

Fig. 9. Acquisition séquentielle (5 volumes). Femme de 62 ans, IMC : 33,8 - uroscanner : duplicité pyélo-urétérale bilatérale avec lithiase enclavée dans l'uretère lombaire du pyélon inférieur droit avec spasme sus-jacent. Reformations VR et projection MIP – la continuité des différents segments de l'uretère est satisfaisante. DLP : 149 mgy.cm.

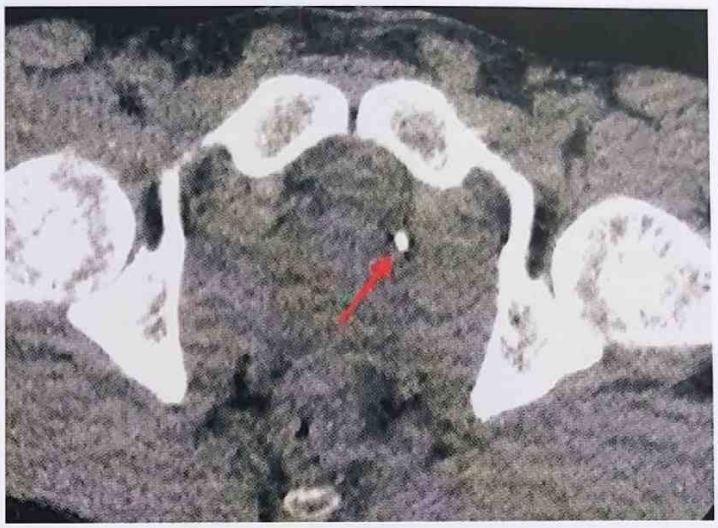

Fig. 10. Colique néphrétique gauche – homme 26 ans. IMC : 22-DLP : 64 mGy.cm.

► 3. LES LOGICIELS DE SOUSTRACTION D'IMAGE

► Principe

- 2 acquisitions (low dose sans injection et phase artérielle) – logiciel de recalage non rigide. L'irradiation supplémentaire reste très acceptable.

► Applications cliniques

- Suppression des calcifications, parfaite évaluation de la partie circulante et du degré de sténose d'une artère rénale.
- Suppression des artéfacts de durcissement du faisceau (stent).
- Réduction des artéfacts métalliques.
- Analyse de la vascularisation tumorale plus pertinente.

Partager Le Site www.lemanip.com Tout Est Gratuit

Partager Le Site www.lemanip.com Tout Est Gratuit

SCANNER EN IMAGERIE GÉNITO-URINAIRE

www.lemanip.com

→ UROSCANNER : LA TECHNIQUE POUR BIEN FAIRE

GÉNÉRALITÉS

- L'uroscanner est une exploration scanographique **optimisée pour l'appareil urinaire** (principalement les VES, mais aussi le parenchyme des reins et la vessie), utilisant des coupes fines, une injection intraveineuse de produit de contraste, une injection de **furosémide** pour obtenir une hyperdiurèse lorsque l'on veut optimiser l'étude de la voie excrétrice.
- Un uroscanner « complet » comporte traditionnellement **4 phases**.
- Du fait des impératifs de **radioprotection**, le nombre d'acquisitions doit être limité autant que possible et un protocole d'uroscanner simplifié, quelquefois appelé « au temps tubulo-excréteur », qui ne comprend qu'une seule phase, se voit fréquemment proposé.
- De plus, il faut utiliser systématiquement les systèmes de modulation de dose et de reconstruction itérative.
- Enfin, il ne faut pas oublier que le scanner est **souvent complémentaire d'une IRM**, tant pour l'exploration du parenchyme rénal que pour l'urothélium.

PROTOCOLE

▸ UROSCANNER « COMPLET » : 4 PHASES

- ▸ 20 mg de furosémide (1 ampoule) ; vérifier CI ; 2 à 3 min avant pdc.
- ▸ 2 cc/kg de produit de contraste iodé ; débit 3 à 4 mL/s.
- ▸ 100 KV (80 KV sans injection) et modulation d'intensité (mAs).

1. **Sans préparation**
   - Densité spontanée de la lésion (calcification, hémorragie, graisse, évaluation de la densité en unité Hounsfield).
2. **Phase cortico-médullaire**
   - 30 à 45 secondes après le début de l'injection, centrée sur les reins.
   - Détection d'une lésion hypervascularisée, d'un défaut de perfusion, analyse des syndromes tumoraux infiltrants ; recherche de localisation(s) à distance.
   - Nombre et la disposition des artères rénales et des veines rénales qui sont rehaussées de façon extrêmement précoce.
3. **Phase néphrographique**
   - 90 à 120 secondes après IV, couvrant l'abdomen et le pelvis.
   - Parenchyme rénal homogène.
   - Phase idéale de détection des lésions hypovascularisées (papillaires, métastase...).
   - Analyse du rehaussement lésionnel.
4. **Phase excrétoire**
   - Excrétion à partir de 1 min 30, mais idéalement à 7 min 30, couvrant abdomen et pelvis.
   - En cas de doute sur une atteinte de la voie excrétrice (hématurie).
   - Visualisation des voies excrétrices.

Phase tardive (optionnelle)

- À 15 minutes, centrée sur les reins.
- Recherche du rehaussement central d'une lésion compatible avec un oncocytome.

▸ UROSCANNER « SIMPLIFIÉ » : 1 PHASE

- ▸ 20 mg de furosémide (1 ampoule) ; vérifier CI ; 2 à 3 min avant pdc.
- ▸ Injection 1 : 0,8 cc/kg de produit de contraste iodé (50 cc environ).
- ▸ Attente de 7 min 30.
- ▸ Injection 2 : 1,2 cc/kg de produit de contraste iodé (100 cc environ).
- ▸ Acquisition 90 secondes après l'injection, en phase néphrographique, bénéficiant d'une imprégnation préalable des cavités excrétrices.

Partager Le Site www.lemanip.com Tout Est Gratuit

Partager Le Site www.lemanip.com Tout Est Gratuit

SCANNER EN IMAGERIE DU PELVIS FÉMININ

→ URGENCES GYNÉCOLOGIQUES

www.lemanip.com

GÉNÉRALITÉS

- L'échographie reste l'examen de référence pour explorer les urgences gynécologiques.
- Le scanner est recommandé en cas de suspicion d'infection génitale haute compliquée ou à la recherche de complications du post-partum.
- Cependant, en cas de douleurs abdominales mal systématisées sans orientation étiologique clinique, ou en cas d'examen échographique non contributif sans IRM disponible en urgence, le scanner est un examen performant pour diagnostiquer d'éventuelles urgences gynécologiques.

OBJECTIFS

- Chez la patiente en âge de procréer, reconnaître les pathologies gynécologiques nécessitant un traitement chirurgical en urgence :
  - Grossesse Extra-Utérine (GEU) rompue ;
  - kyste ovarien rompu avec saignement actif ;
  - torsion d'annexe ;
  - infection génitale haute compliquée d'abcès tubo-ovarien ou de pelvi-péritonite.
- Dans un contexte de post-partum, détecter les urgences nécessitant un traitement spécifique :
  - thrombophlébite de la veine ovarienne ;
  - complications après césarienne : désunion anastomotique, abcès sous-péritonéal ou de paroi, hématome pelvien...
- Évoquer une origine gynécologique devant des douleurs pelviennes aiguës de cause équivoque en éliminant les diagnostics différentiels digestifs, urologiques ou osseux.

PROTOCOLE

Chez la patiente en âge de procréer, le scanner ne sera réalisé qu'après vérification d'un dosage plasmatique négatif des βHCG.

▸ EXAMEN DIAGNOSTIQUE STANDARD

- Volume d'acquisition standard des coupoles diaphragmatiques à la symphyse pubienne.
- Injection de produit de contraste iodé 2 mL/kg, 2-3 mL/s avec un injecteur automatique.
- Acquisition d'emblée au temps portal (70-80 s) sauf exceptions ci-dessous (*cf.* Protocoles spécifiques) :
  - 120 kV, automilli ;
  - filtre soft.
- Reconstructions MPR en 3 mm.

▸ PROTOCOLES SPÉCIFIQUES

▸ En cas de choc hémorragique

Le scanner est réalisé à la recherche d'un saignement actif et nécessite donc une acquisition au minimum biphasique. En présence d'un saignement actif d'origine gynécologique, le dosage plasmatique des βHCG sera un élément d'orientation pour différencier une GEU rompue d'un kyste ovarien rompu.

▸ En cas de suspicion clinique de thrombophlébite de la veine ovarienne

Il est préférable de réaliser un passage sans injection avant le temps portal, pour évaluer la densité spontanée des veines gonadiques et éviter les erreurs diagnostiques sur les temps injectés avec un « pseudo-rehaussement » de la veine gonadique lié en fait à l'hyperdensité spontanée initiale et non rehaussée du thrombus veineux.

RÉSULTATS

▸ RÉSULTATS NORMAUX

- La visualisation de 2 ovaires de taille et de topographie globalement symétriques sans masse extra-ovarienne ni infiltration de la graisse pelvienne exclut une urgence gynécologique.
- Cependant, un scanner normal au niveau des organes génitaux internes n'élimine jamais la possibilité d'une infection génitale haute non compliquée.

Partager Le Site www.lemanip.com Tout Est Gratuit

Partager Le Site www.lemanip.com Tout Est Gratuit

www.lemanip.com

EXEMPLES PATHOLOGIQUES

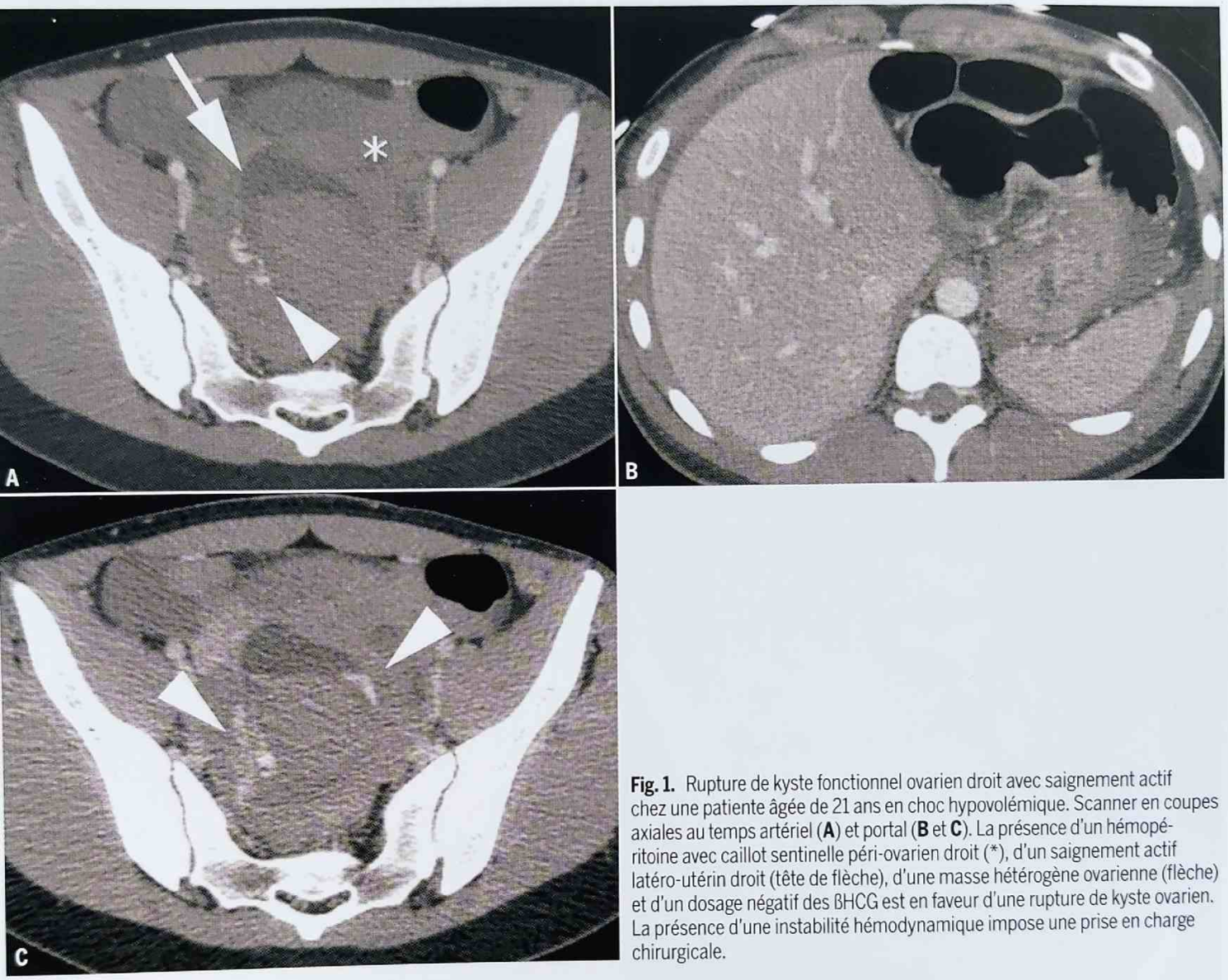

Fig. 1. Rupture de kyste fonctionnel ovarien droit avec saignement actif chez une patiente âgée de 21 ans en choc hypovolémique. Scanner en coupes axiales au temps artériel (**A**) et portal (**B** et **C**). La présence d'un hémopéritoine avec caillot sentinelle péri-ovarien droit (*), d'un saignement actif latéro-utérin droit (tête de flèche), d'une masse hétérogène ovarienne (flèche) et d'un dosage négatif des ßHCG est en faveur d'une rupture de kyste ovarien. La présence d'une instabilité hémodynamique impose une prise en charge chirurgicale.

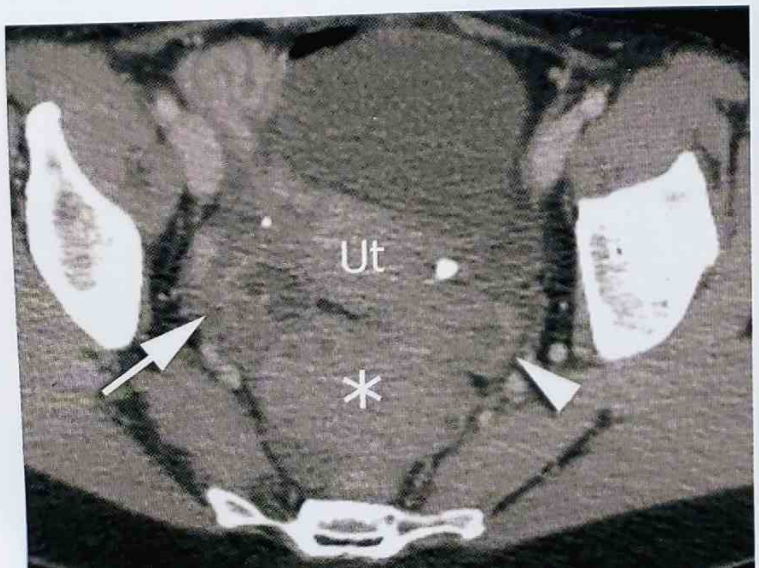

Fig. 2. Torsion ovarienne gauche sans masse chez une patiente de 35 ans. Scanner en coupe axiale injecté au temps portal. La présence d'un ovaire gauche volumineux (*), migré dans le Douglas, de volume asymétrique comparativement à l'ovaire controlatéral (flèche), et avec une masse inter-utéro-ovarienne (tête de flèche) correspondant à la trompe congestive, est en faveur d'une torsion annexielle gauche. Traitement chirurgical confirmant le diagnostic avec ovaire nécrosé. Ut = utérus.

Partager Le Site www.lemanip.com Tout Est Gratuit

Partager Le Site www.lemanip.com Tout Est Gratuit

www.lemanip.com

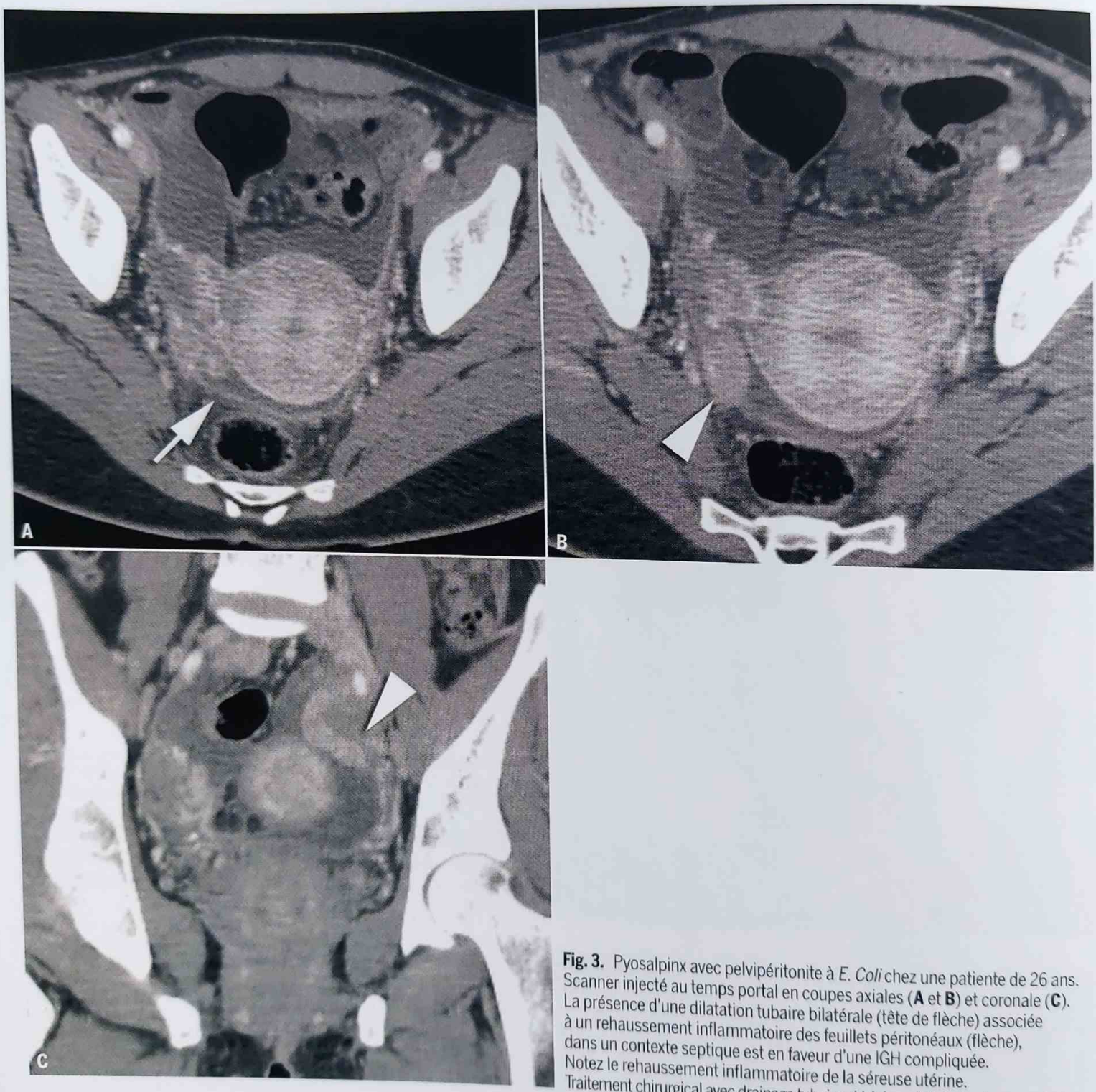

Fig. 3. Pyosalpinx avec pelvipéritonite à *E. Coli* chez une patiente de 26 ans. Scanner injecté au temps portal en coupes axiales (**A** et **B**) et coronale (**C**). La présence d'une dilatation tubaire bilatérale (tête de flèche) associée à un rehaussement inflammatoire des feuillets péritonéaux (flèche), dans un contexte septique est en faveur d'une IGH compliquée. Notez le rehaussement inflammatoire de la séreuse utérine. Traitement chirurgical avec drainage tubaire et triple antibiothérapie parentérale.

Partager Le Site www.lemanip.com Tout Est Gratuit

Partager Le Site www.lemanip.com Tout Est Gratuit

www.lemanip.com

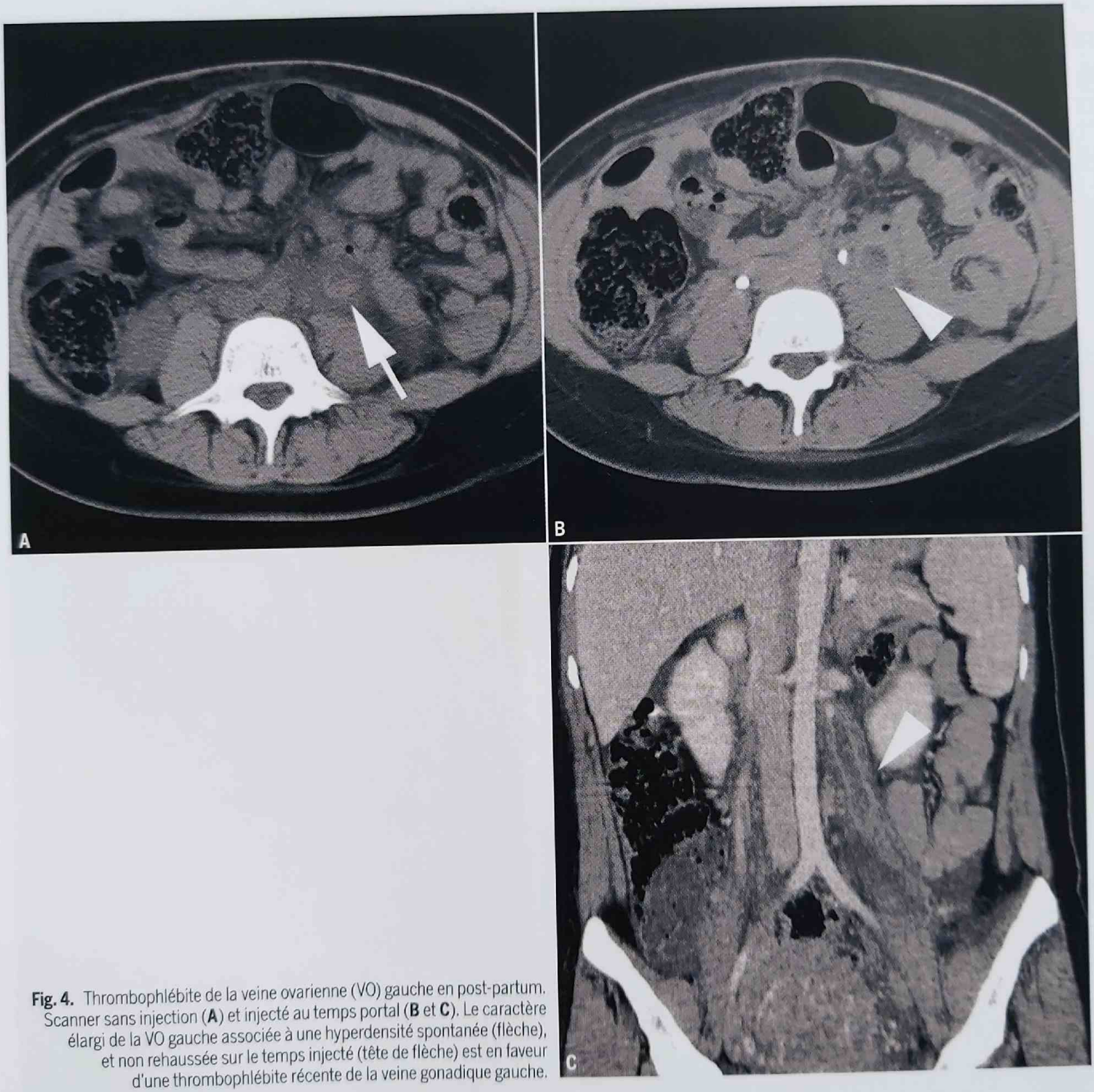

Fig. 4. Thrombophlébite de la veine ovarienne (VO) gauche en post-partum. Scanner sans injection (**A**) et injecté au temps portal (**B** et **C**). Le caractère élargi de la VO gauche associée à une hyperdensité spontanée (flèche), et non rehaussée sur le temps injecté (tête de flèche) est en faveur d'une thrombophlébite récente de la veine gonadique gauche.

Partager Le Site www.lemanip.com Tout Est Gratuit

Partager Le Site www.lemanip.com Tout Est Gratuit

SCANNER EN IMAGERIE DU PELVIS FÉMININ

→ BILAN PRÉTHÉRAPEUTIQUE D'UNE CHIRURGIE DE TYPE DIEP

www.lemanip.com

GÉNÉRALITÉS

Définition

Il s'agit d'un angioscanner artériel abdominopelvien.

Circonstances habituelles de l'examen

Cet examen est demandé avant réalisation d'un lambeau dit de DIEP (*Deep Inferior Epigastric artery Perforator flap* ou lambeau utilisant les artères perforantes issues des artères épigastriques inférieures profondes). Ce lambeau est composé de tissu cutané et graisseux de la paroi abdominale antérieure. Le lambeau de DIEP est une des principales techniques de reconstruction mammaire mais il est parfois utilisé dans d'autres indications de reconstruction (Fig. 1).

Autres explorations

L'échographie et l'IRM ont aussi été étudiées pour le même usage.

OBJECTIFS

Description des artères qui vascularisent la paroi abdominale antérieure, c'est-à-dire les artères perforantes issues des artères épigastriques inférieures profondes (Fig. 2).
En particulier repérage de leur point d'émergence aponévrotique antérieur par rapport à l'ombilic.

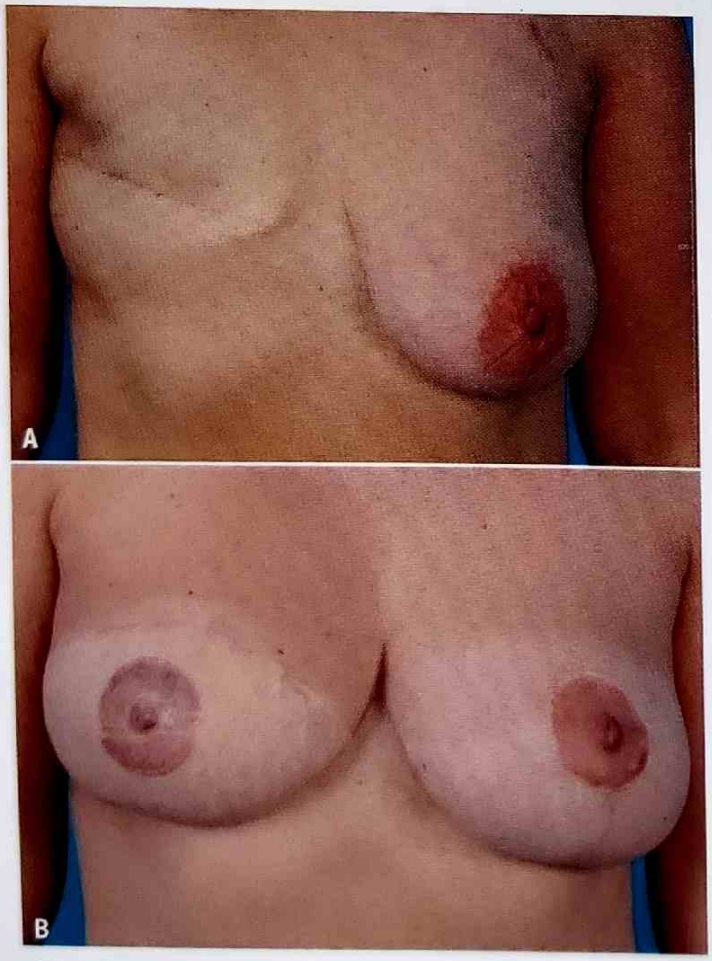

Fig. 1. Exemple de reconstruction secondaire par lambeau de DIEP. (**A**) Patiente âgée de 45 ans, avec mastectomie droite, à 16 mois de la fin de la radiothérapie adjuvante, demandant une reconstruction secondaire sans prothèse. Indication à une reconstruction secondaire par lambeau de DIEP. (**B**) Résultats à 24 mois postopératoire.

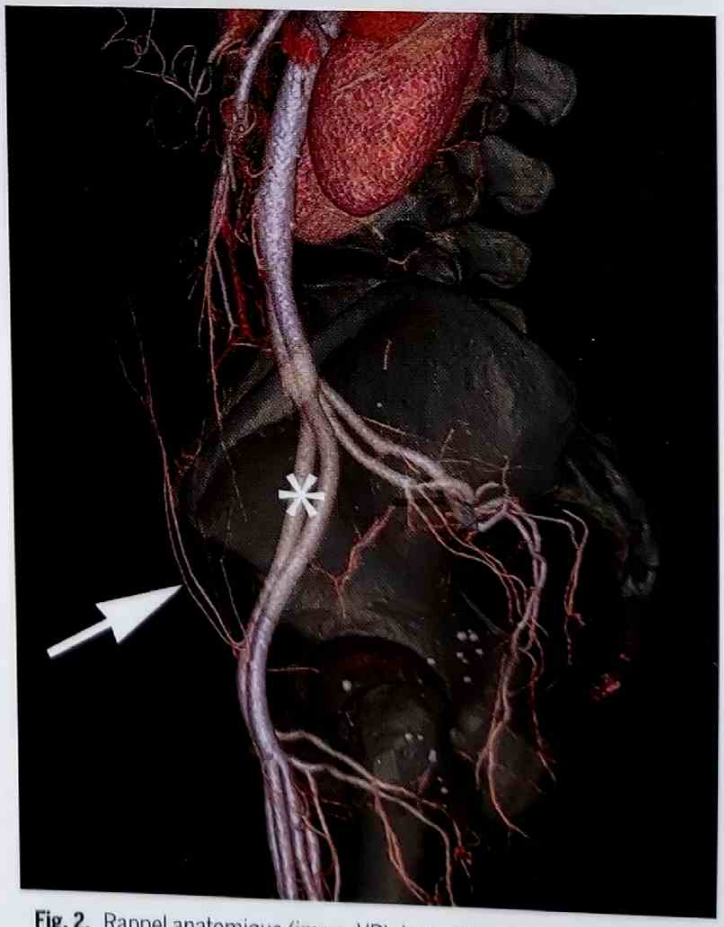

Fig. 2. Rappel anatomique (image VR). Les artères épigastriques inférieures profondes (flèche) sont des branches des artères iliaques externes (étoile). Elles remontent le long de la face profonde de la paroi abdominale antérieure. Les perforantes recherchées sont des branches des artères épigastriques inférieures profondes (ici seules les artères épigastriques inférieures profondes sont vues ; les artères perforantes seront plus visibles en mode MIP ou en coupes fines).

Partager Le Site www.lemanip.com Tout Est Gratuit

Partager Le Site www.lemanip.com Tout Est Gratuit

www.lemanip.com

PROTOCOLE

▸ MISE EN PLACE

- Chemise d'examen, éviter les sous-vêtements étroits.
- Position en décubitus dorsal, bien à plat.
- Ne pas respirer pendant l'acquisition (la respiration génère d'importants artéfacts de mouvement sur la paroi abdominale antérieure).

▸ POSITIONNEMENT DE L'ACQUISITION

- Pôle supérieur = 15 cm au-dessus de l'ombilic.
- Pôle inférieur = périnée.

▸ CONTRASTE ; IL S'AGIT D'UN ANGIOSCANNER ARTÉRIEL, LES PARAMÈTRES SUIVANTS SONT DONNÉS À TITRE D'EXEMPLE :

- produit de contraste iodé (ex. : 350 mg d'iode par mL) ;
- quantité : 1,5 mL/kg ;
- débit : 3,5 mL/s ;
- délai : temps artériel pur (par exemple monitoring sur l'aorte).

▸ HÉLICE

- épaisseur = 0,625 mm ;
- 120 kV, mAs automatiques (200 à 250 mAs).

▸ RECONSTRUCTION

- FOV (*Field Of View*) de reconstruction : 3 centimètres de part et d'autre des ailes iliaques (le galbe des hanches peut être omis latéralement, Fig. 3).

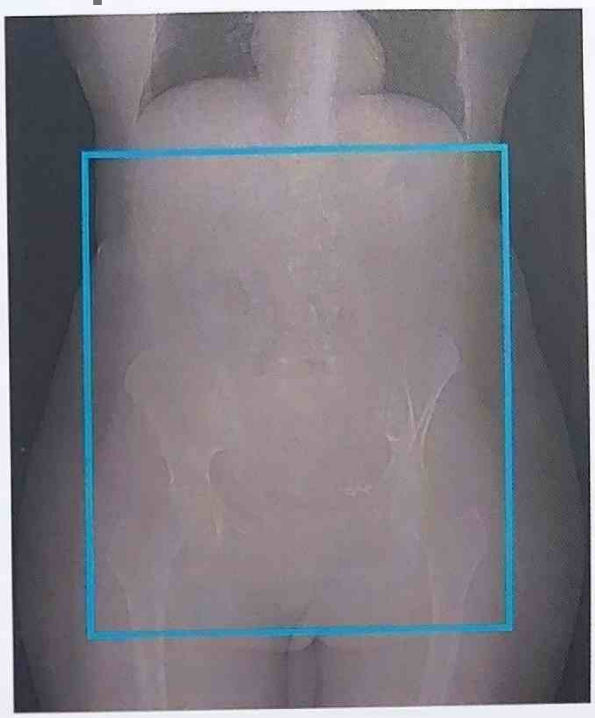

Fig. 3. Technique : exploration débutant 15 centimètres au-dessus de l'ombilic, étendue jusqu'au périnée (elle n'a pas besoin de couvrir les coupoles diaphragmatiques). Le FOV de reconstruction est étendu trois centimètres de part et d'autre des crêtes iliaques (il n'a pas besoin de couvrir le galbe des hanches).

▸ POST-TRAITEMENT D'IMAGE

- Réalisation d'une image coronale oblique MIP (M*aximum Intensity Projection*) présentant les artères épigastriques inférieures profondes (Fig. 4).

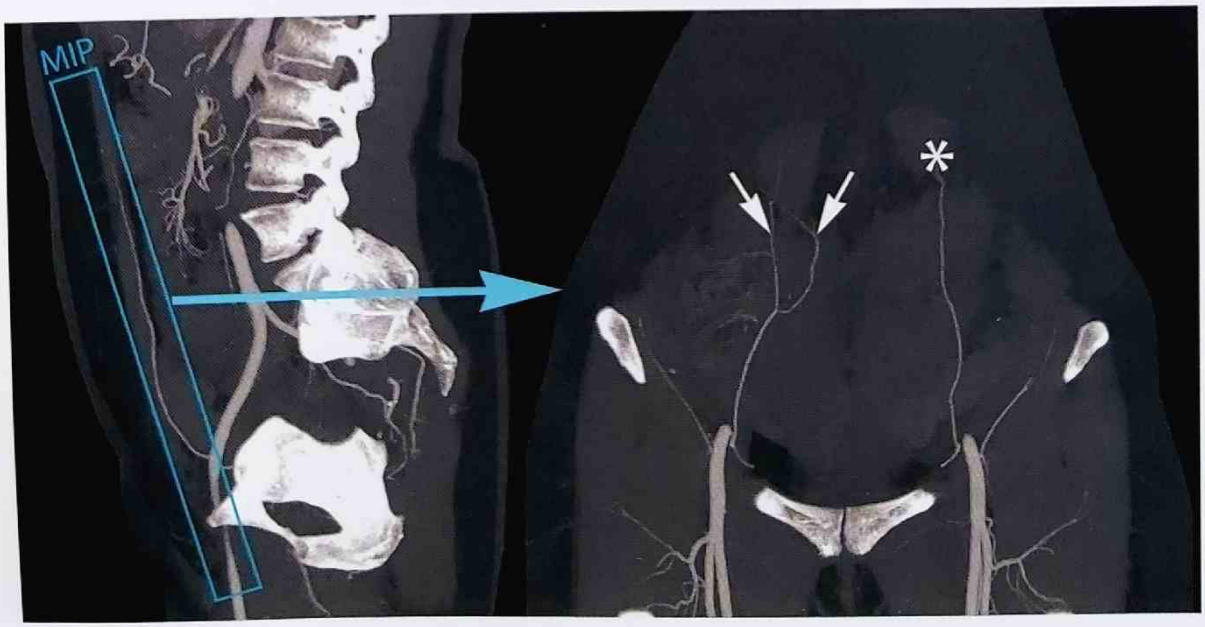

Fig. 4. Présentation MIP coronale oblique des artères épigastriques inférieures profondes. Ici les artères épigastriques inférieures profondes sont présentes à droite et à gauche. Dans cet exemple, l'artère épigastrique inférieure profonde droite se divise en un rameau médial et un rameau latéral (flèches blanches) 76 millimètres au-dessus de son origine, l'artère épigastrique inférieure profonde gauche est composée d'un rameau unique (étoile).

Partager Le Site www.lemanip.com Tout Est Gratuit

Partager Le Site www.lemanip.com Tout Est Gratuit

www.lemanip.com

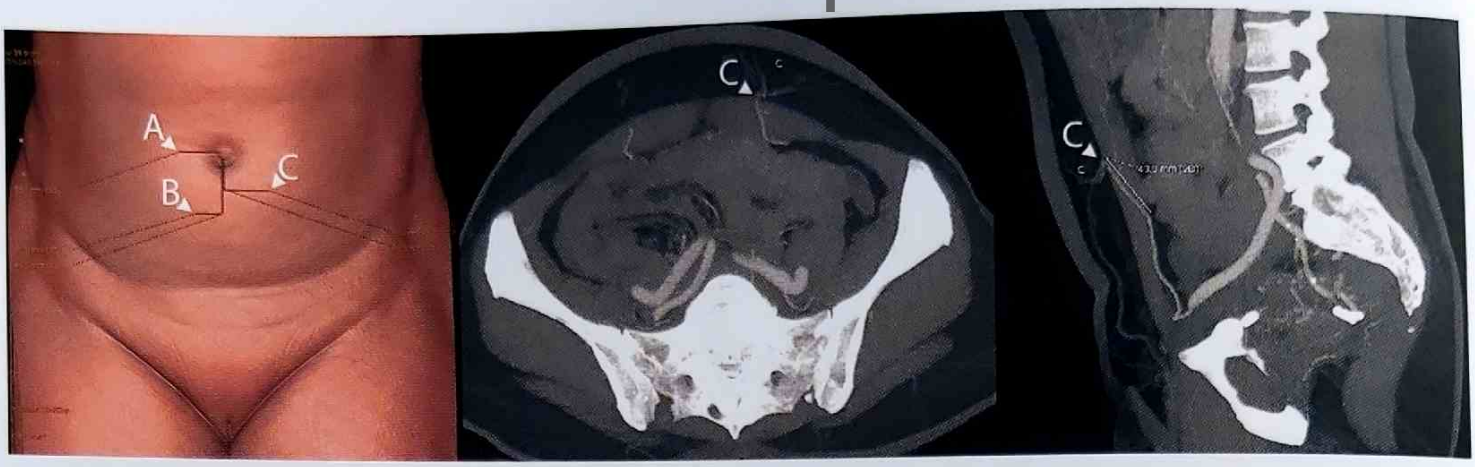

Fig. 5. Présentation VR du repérage des points d'émergence aponévrotique antérieure des artères perforantes. Exemple avec trois artères perforantes repérées (têtes de flèches) : l'artère perforante A a son point d'émergence situé 33 millimètres à droite du bord supérieur de l'ombilic, l'artère perforante B a son point d'émergence situé 45 millimètres sous le niveau de l'ombilic et 21 millimètres à droite de la ligne médiane, l'artère C a son point d'émergence situé 24 millimètres en dessous de l'ombilic et 37 millimètres à gauche de la ligne médiane. Sur les images suivantes, présentation MIP de l'artère C avec son lit d'aval de très bonne qualité (coupe axiale) et son trajet intramusculaire mesuré à 43 millimètres (coupe sagittale). Attention : un repérage précis du point d'émergence sur l'image VR nécessite d'être effectué par référence croisée avec des coupes fines et non des coupes MIP épaisses.

- Réalisation d'une image VR (*Volume Rendering*) pour le repérage des points d'émergence aponévrotiques antérieurs des artères perforantes par rapport à l'ombilic (Fig. 5). Attention : un repérage précis sur l'image VR nécessite d'être effectué par référence croisée avec des coupes fines et non des coupes MIP épaisses.
- Réalisation d'images coronales et sagittales MIP présentant chacune des artères perforantes utiles pour la chirurgie (suite de la Fig. 5).

RÉSULTATS

► Les images fournies localisent les points d'émergence aponévrotique antérieurs des artères perforantes. Le tout est utilisé lors de l'intervention chirurgicale (Fig. 6).

► **Critères de qualité du scanner** : absence de mouvement respiratoire, temps artériel pur. Les mouvements respiratoires gênent la visualisation du trajet intramusculaire des artères. Un temps artérioveineux limite l'interprétation mais reste utilisable pour le repérage des points d'émergence aponévrotiques antérieurs (chaque artère perforante est accompagnée de deux veines).

► Le compte rendu commente les différentes images. Par exemple :

1) Description des artères épigastriques inférieures profondes. L'artère épigastrique inférieure profonde droite est visualisée depuis son origine sur l'artère iliaque externe (ou non), elle se divise (ou non) en un rameau médial et un rameau latéral X centimètres au-dessus de son origine.

Fig. 6. Même patiente qu'à la Fig. 5 lors de l'intervention chirurgicale. En début d'intervention, repérage au feutre sur la peau de la position de points d'émergence des artères A, B et C, selon les mesures faites au scanner. Puis dissection chirurgicale du lambeau et de l'artère de meilleure qualité : ici l'artère C (flèches). Enfin, remodelage mammaire gauche avec le lambeau (étoile).

Partager Le Site www.lemanip.com Tout Est Gratuit

Partager Le Site www.lemanip.com Tout Est Gratuit

www.lemanip.com

2) Description des artères perforantes repérées sur l'image VR :

- **L'artère A** a son point d'émergence aponévrotique antérieur situé X millimètres au-dessous de l'ombilic et Y millimètres à droite de la ligne médiane. Cette artère est de bon calibre (nb : grêle/moyen/bon/très bon), elle est issue du rameau médial (nb : médial/latéral) de l'artère épigastrique inférieure profonde droite. Son trajet intramusculaire est mesuré à Z millimètres, il est accompagné (ou non) d'un liseré graisseux. Son lit d'aval est de bonne qualité (nb : grêle, moyen, bon, très bon), orienté à l'aplomb (nb : vers le haut, latéralement, vers le bas).
- **Poursuivre la description de la même façon pour les autres artères perforantes (B, C, etc.).**
- **Les artères de meilleure qualité** sont précisées. Les critères contribuant au choix du pédicule sont : bon calibre, trajet intramusculaire court (voire absence de trajet musculaire en cas de passage par la ligne blanche), trajet intramusculaire accompagné d'un liseré graisseux, naissance sur un rameau médial de l'artère épigastrique inférieure profonde. La Fig. 7 présente des exemples de résultats.

Note : le calibre des artères perforantes est difficile à mesurer : 1 mm correspond à un « bon » calibre et plus à un « très bon » calibre. La qualité du lit d'aval est évaluée qualitativement par l'observation des divisions de l'artère dans le tissu graisseux.

► Le compte rendu renseigne sur les découvertes fortuites (par exemple : nodule hépatique, masse ovarienne).

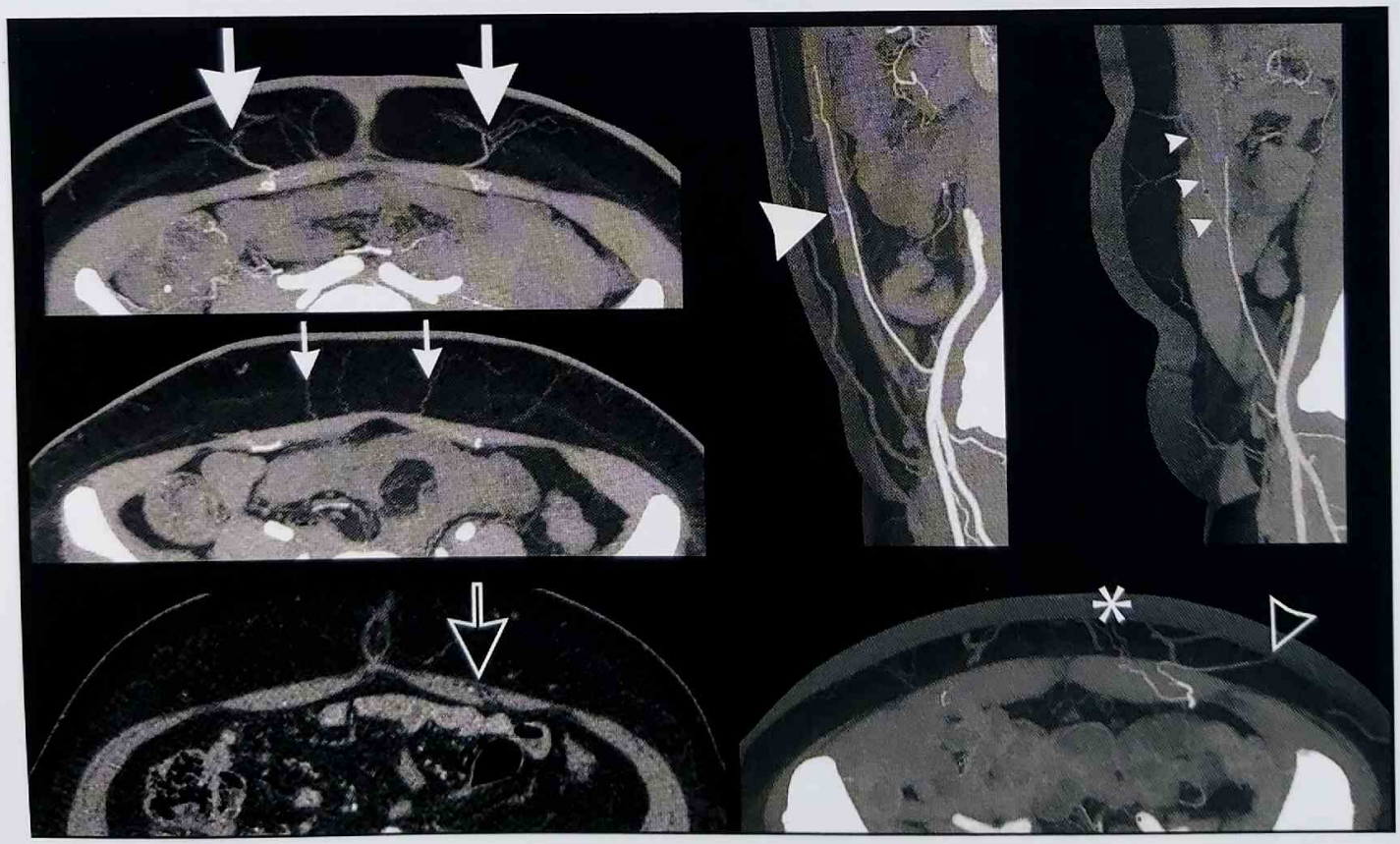

Fig. 7. Exemples de résultats. Artères perforantes de très bon calibre avec lits d'aval de très bonne qualité (grosses flèches). Artères perforantes et lits d'aval grêles (petites flèches). Artère perforante accompagnée d'un liseré graisseux dans son trajet intramusculaire (flèche creuse). Trajet intramusculaire court (grosse tête de flèche). Trajet intramusculaire long (petites têtes de flèches). Artère perforante issue du rameau médial de l'artère épigastrique inférieure profonde (étoile) préférée à l'artère perforante issue du rameau latéral (tête de flèche creuse).

Partager Le Site www.lemanip.com Tout Est Gratuit

Partager Le Site www.lemanip.com Tout Est Gratuit

SCANNER EN IMAGERIE DU PELVIS FÉMININ

→ BILAN D'EXTENSION D'UNE CARCINOSE PÉRITONÉALE

www.lemanip.com

GÉNÉRALITÉS

- Le scanner est l'examen recommandé dans le bilan d'extension, d'opérabilité, et le suivi des carcinoses péritonéales d'origine ovarienne.
- Cependant, la TEP-TDM peut être complémentaire, notamment dans l'appréciation de la dissémination ganglionnaire et l'IRM (avec séquences de diffusion) aurait une bonne performance diagnostique pour détecter des petits implants péritonéaux de carcinose.

OBJECTIFS

- Au stade initial, le scanner associé à la cœlioscopie exploratrice :
  1) identifie les patientes éligibles à une chirurgie de cytoréduction complète ;
  2) établit une cartographie précise des lésions péritonéales ;
  3) anticipe d'éventuelles difficultés opératoires.
- Dans le suivi de la maladie, l'interprétation sera plus délicate car peuvent exister des remaniements péritonéaux inhérents aux traitements chirurgicaux et chimiothérapies. Ce sera l'évolutivité de ces lésions qui permettra de les différencier d'une récidive.

PROTOCOLE

► EXAMEN DIAGNOSTIQUE

- ► Opacification digestive haute afin d'améliorer la visualisation des atteintes mésentériques et digestives.
- ► Acquisition après injection de produit de contraste iodé au temps portal sur le thorax (recherche de prises de contraste pleurales), sur l'abdomen et le pelvis.
- ► Reconstructions sur l'abdomen et le pelvis en coupes épaisses (minimum : 2 mm) afin d'améliorer la visualisation des localisations péritonéales faiblement contrastées, dans les plans axial, coronal ± sagittal, pour faciliter l'exploration des coupoles diaphragmatiques.

► SUIVI

- ► Protocole identique.
- ► Réaliser un scanner post-thérapeutique de référence afin d'identifier les remaniements péritonéaux liés aux traitements chirurgicaux ou cytotoxiques.

RÉSULTATS

► DIAGNOSTIC POSITIF DE CARCINOSE PÉRITONÉALE (Fig. 1)

- ► La carcinose peut se présenter sous différentes formes :
  - des nodules tissulaires ;
  - un épaississement en plaque ou une infiltration linéaire péritonéale ;
  - de fines calcifications, notamment dans les tumeurs séreuses ;
  - des lésions mixtes solides et kystiques, voire purement kystiques ;
  - l'atteinte omentale caractéristique se présente sous la forme d'un gâteau omental ;
  - une empreinte sur la surface des parenchymes dit « scalloping » lors de l'atteinte des parenchymes hépatique ou splénique ;
  - l'atteinte mésentérique peut se présenter sous forme de nodules mais aussi d'une infiltration en bandes dite « stranding ».
- ► La présence d'ascite peut faire suspecter une carcinose péritonéale, mais n'est pas suffisamment spécifique pour suffire à elle seule. Elle sera d'autant plus suspecte s'il existe une atteinte de la bourse omentale ou si elle est cloisonnée.
- ► Afin d'optimiser la lecture du scanner, il convient de rechercher des signes de carcinose péritonéale d'abord dans les sites les plus fréquemment atteints (par ordre de fréquence) :
  - pelvis ;
  - grand omentum, à rechercher à la face antérieure de l'abdomen et le pelvis (segment infragastrique) et le long de la grande courbure gastrique (segment supragastrique) ;
  - coupole diaphragmatique droite et péritoine viscéral du foie droit (pouvant se présenter sous forme de scalloping, *i.e.* empreintes sur le parenchyme hépatique) ;
  - gouttières pariéto-coliques.

► RECHERCHE DE LOCALISATIONS POUVANT LIMITER LA RÉSECTION COMPLÈTE OU PRÉSENTANT DES DIFFICULTÉS CHIRURGICALES (Fig. 2)

Certaines localisations péritonéales peuvent modifier, voire contre-indiquer le geste chirurgical, et doivent donc être signalées, plus particulièrement :

- -du péritoine tapissant le hile hépatique (petit omentum) et la scissure interhépatique (le long des branches portales) ;
- du mésentère ou du grêle ;
- de la vessie (et plus particulièrement le trigone) ;
- les adénopathies sus-rénales ou sus-diaphragmatiques ;
- les métastases viscérales (rares) ;
- les variantes anatomiques pouvant compliquer le curage ganglionnaire, principalement une veine rénale gauche rétro-aortique, une bifidité ou duplicité urétérale.

Partager Le Site www.lemanip.com Tout Est Gratuit

Partager Le Site www.lemanip.com Tout Est Gratuit

www.lemanip.com

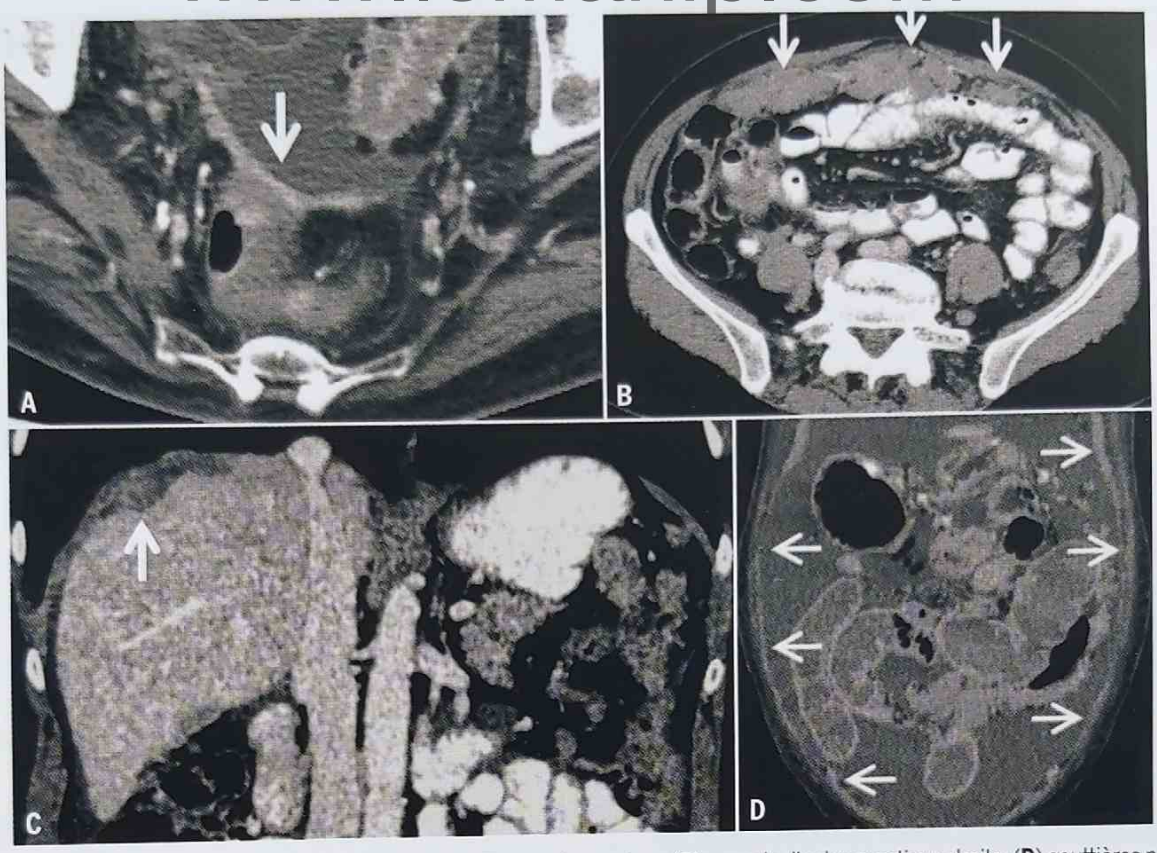

Fig 1. Localisations fréquentes de carcinose péritonéale : (**A**) pelvis, (**B**) grand omentum, (**C**) coupole diaphragmatique droite, (**D**) gouttières pariéto-coliques.

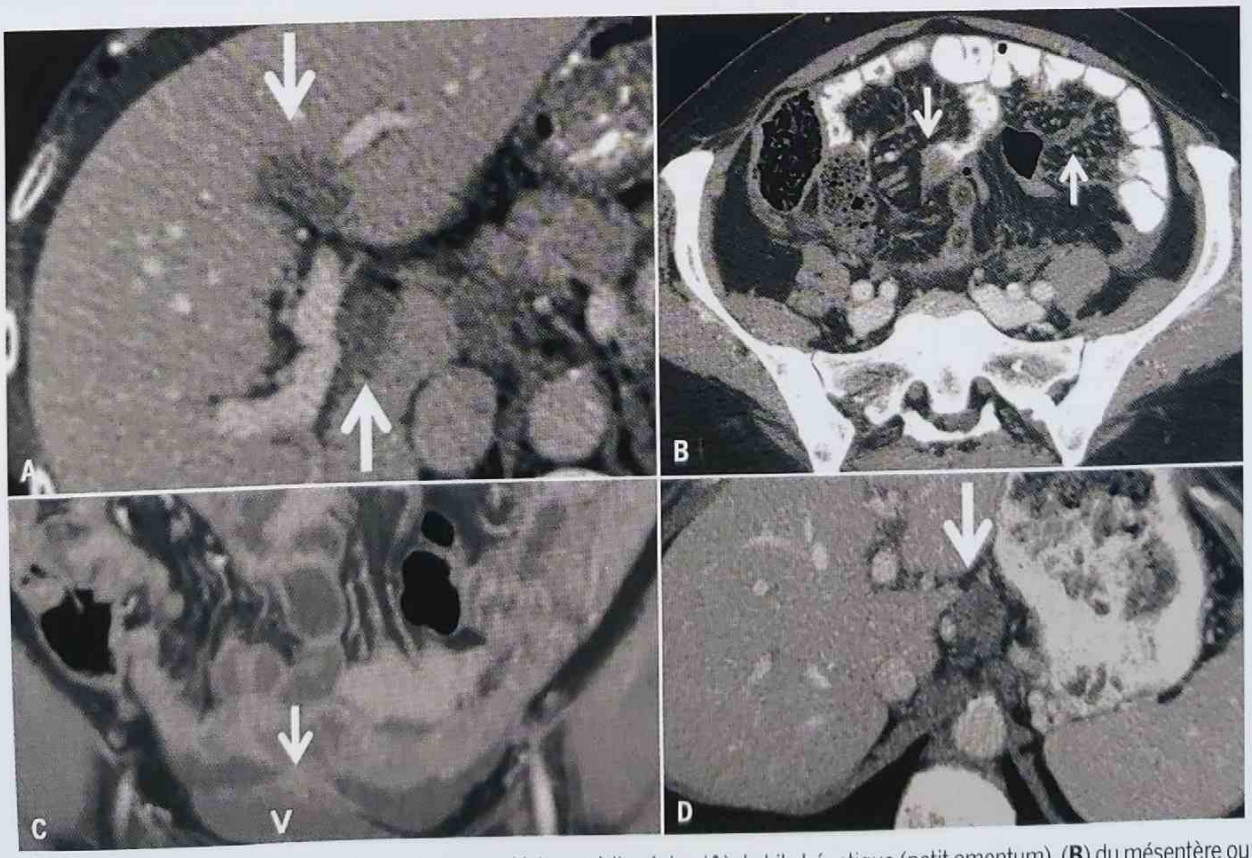

Fig. 2. Localisations pouvant limiter la chirurgie de cytoréduction : lésions péritonéales (**A**) du hile hépatique (petit omentum), (**B**) du mésentère ou du grêle, (**C**) de la vessie, (**D**) adénopathies sus-rénales.

Partager Le Site www.lemanip.com Tout Est Gratuit

Partager Le Site www.lemanip.com Tout Est Gratuit

SCANNER EN IMAGERIE PÉDIATRIQUE

→ EXPLORATION D'UN TRAUMATISME CRÂNIEN

www.lemanip.com

GÉNÉRALITÉS

- Le traumatisme crânien est une cause importante de morbidité et de mortalité chez l'enfant. Chez le nouveau-né, il s'agit de traumatismes obstétricaux ; chez les enfants de moins de 2 ans, il faut éliminer une maltraitance ; chez le jeune enfant, les chutes et accidents domestiques prédominent, alors que les accidents sportifs et de la voie publique sont plus fréquents chez l'adolescent.
- Le scanner en urgence est l'examen de première intention devant un traumatisme crânien modéré ou sévère. Les traumatismes légers, les plus fréquents, ne nécessitent pas de scanner, mais les indications doivent rester larges chez l'enfant en bas âge, en cas de trouble de la coagulation ou de suspicion de maltraitance. Les principales indications du scanner chez l'enfant, d'après les recommandations PECARN (Tableaux 1 et 2), sont une suspicion clinique d'embarrure ou de lésion de la base du crâne, un hématome du scalp, des troubles de la conscience, un comportement anormal, des vomissements, des céphalées importantes et une aggravation clinique.
- La radiographie du crâne est inutile, sauf en cas de maltraitance. L'échographie transfontanellaire ne doit pas être réalisée car elle peut être faussement rassurante en méconnaissant les hémorragies méningées et de la fosse postérieure. L'IRM est indiquée en fonction des données cliniques à la recherche de lésions non visibles au scanner (lésions axonales diffuses), et en complément du scanner en cas de suspicion de maltraitance.

OBJECTIFS

- Le but est d'éliminer une lésion nécessitant une intervention neurochirurgicale (hémorragie à évacuer, fracture ouverte à réduire, œdème nécessitant la mise en place d'une sonde de pression intracrânienne) ou un traitement médical urgent (anti-œdémateux, antibiotiques).
- Il convient de rechercher des arguments pour une maltraitance chez le jeune enfant (< 2 ans).

PROTOCOLE

▸ EXAMEN DIAGNOSTIQUE

- ▸ Acquisition volumique spiralée incluant la charnière crânio-cervicale jusqu'à C2.
- ▸ Inclure l'ensemble du rachis cervical en cas de troubles de la conscience.
- ▸ Fenêtres osseuse (fractures) et parenchymateuse (hémorragie et contusion).
- ▸ Respect des doses selon les protocoles SFIPP/IRSN.
- ▸ Reconstructions multiplanaires et 3D.
- ▸ Injection de produit de contraste en cas de traumatisme violent afin d'éliminer une dissection des vaisseaux du cou, et en cas de trait de fracture irradiant vers un sinus veineux afin d'éliminer une thrombophlébite.

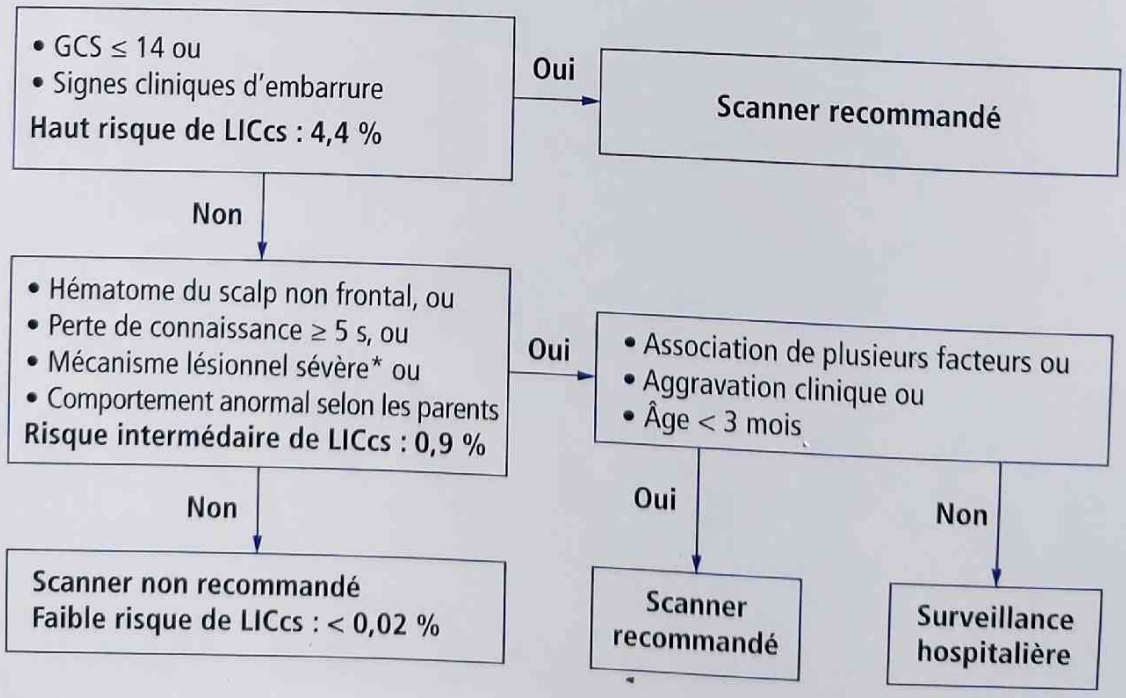

Tableau 1. Règle de décision dans la prescription d'un scanner cérébral chez un enfant < 2 ans. LICcs : lésions intracrâniennes cliniquement sévères ; GCS : score de Glasgow. D'après Lorton F, Levieux K, Vrignaud B et al. Actualisations des recommandations pour la prise en charge du traumatisme crânien léger chez l'enfant. Arch. Pediatr. 2014 ; 21(7) : 790-6.

Partager Le Site www.lemanip.com Tout Est Gratuit

Partager Le Site www.lemanip.com Tout Est Gratuit

www.lemanip.com

► CONTRÔLES : RECHERCHE DE COMPLICATIONS

► Précoces :

- majoration d'une hémorragie à 24 heures ;
- accentuation de l'œdème cérébral à 24/48 heures ;
- signes cliniques d'engagement, d'ischémie secondaire ;
- apparition de signes d'infection en cas de fracture ouverte ou proche des sinus paranasaux : injection de produit de contraste.

► Tardives :

- brèche ostéoméningée suite à une fracture (fracture évolutive, céphalocèle, méningite) ;
- hydrocéphalie posthémorragie méningée ;
- fistule carotidocaverneuse.

RÉSULTATS

► Recherche d'une hémorragie intraparenchymateuse (hématome ou contusion hémorragique) ou extra-axiale (sous-arachnoïdienne, intraventriculaire, sous-durale, extradurale), d'un œdème (compression des ventricules et des sillons, effacement des citernes), de signes d'engagement (sous-falcique, temporal, occipital), d'une ischémie le plus souvent secondaire à un engagement. En cas d'hématomes sous-duraux multifocaux (convexités, scissure interhémisphérique, tente du cervelet), en particulier de densités différentes, réaliser un bilan de maltraitance (fond d'œil et radiographies du squelette).

► Recherche d'une fracture (linéaire, enfoncement, embarrure). Les fractures de la voûte crânienne sont associées à un hématome des parties molles ce qui permet de les distinguer des sutures accessoires.

► Recherche d'une lésion vasculaire (dissection).

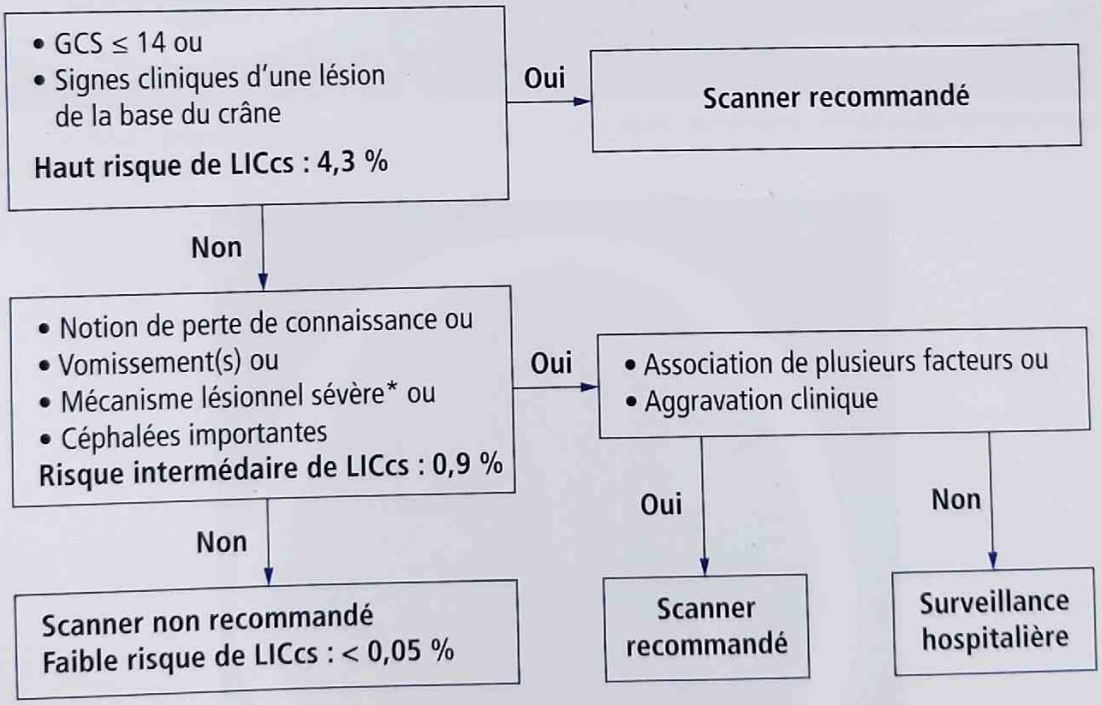

* **Mécanisme lésionnel sévère :**

- AVP automobile si passager éjecté du véhicule, si décès d'un autre passager, si tonneaux du véhicule, si victime piéton ou cycliste non casqué
- Chute d'une hauteur > 0,9 m si < 2 ans ou > 1,5 m si ≥ 2 ans
- TC par objet à forte cinétique

Tableau 2. Règle de décision dans la prescription d'un scanner cérébral chez un enfant ≥ 2 ans. LICcs : lésions intracrâniennes cliniquement sévères ; TC : traumatisme crânien ; GCS : score de Glasgow ; AVP : accident de la voie publique. D'après Lorton F, Levieux K, Vrignaud B et al. Actualisations des recommandations pour la prise en charge du traumatisme crânien léger chez l'enfant. Arch. Pediatr. 2014 ; 21(7) : 790-6.

Partager Le Site www.lemanip.com Tout Est Gratuit

Partager Le Site www.lemanip.com Tout Est Gratuit

SCANNER EN IMAGERIE PÉDIATRIQUE

→ EXPLORATION D'UN TRAUMATISME CRÂNIEN (suite)

www.lemanip.com

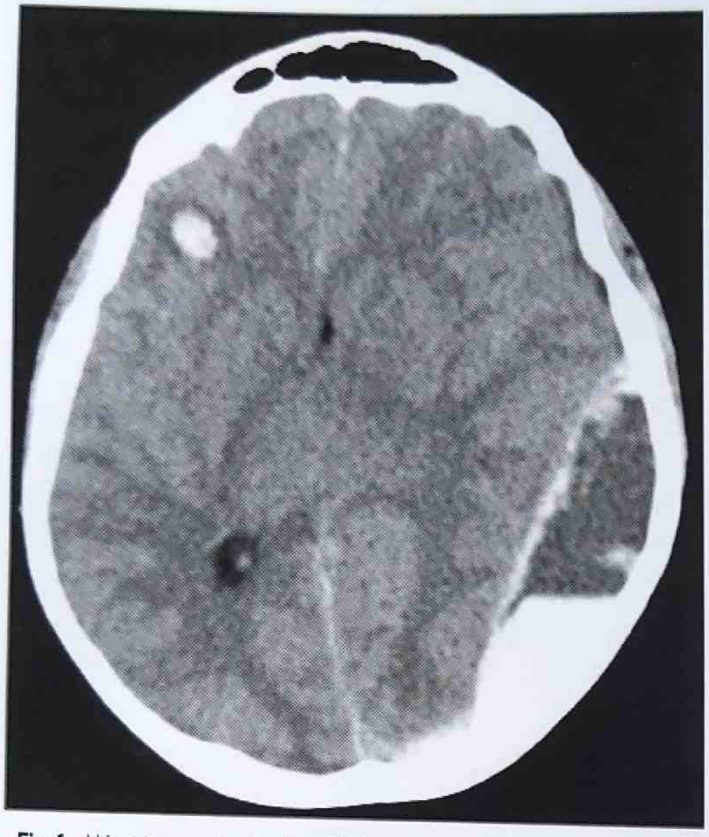

Fig. 1. Hématome extradural pariétal gauche hyperaigu, à l'origine d'une déviation de la ligne médiane vers la droite avec engagement sous-falcique. Contusion hémorragique frontale controlatérale (lésion de contre-coup).

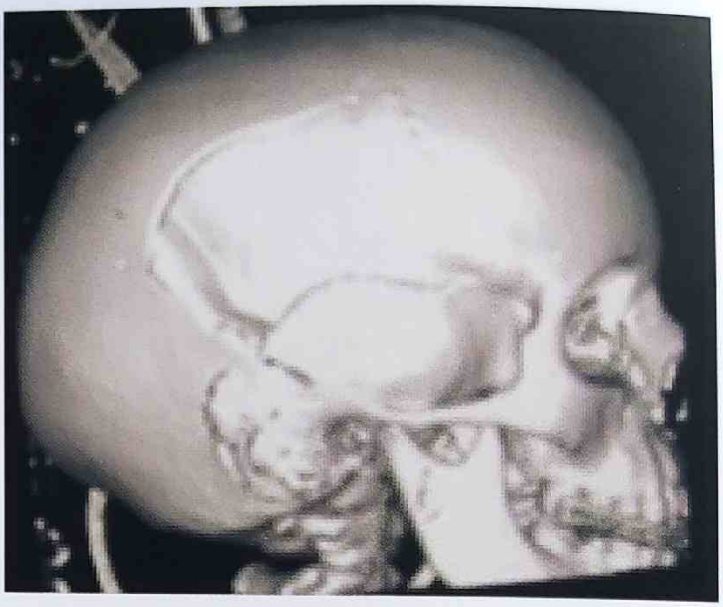

Fig. 2. Fracture-enfoncement en balle de ping-pong de la voûte crânienne.

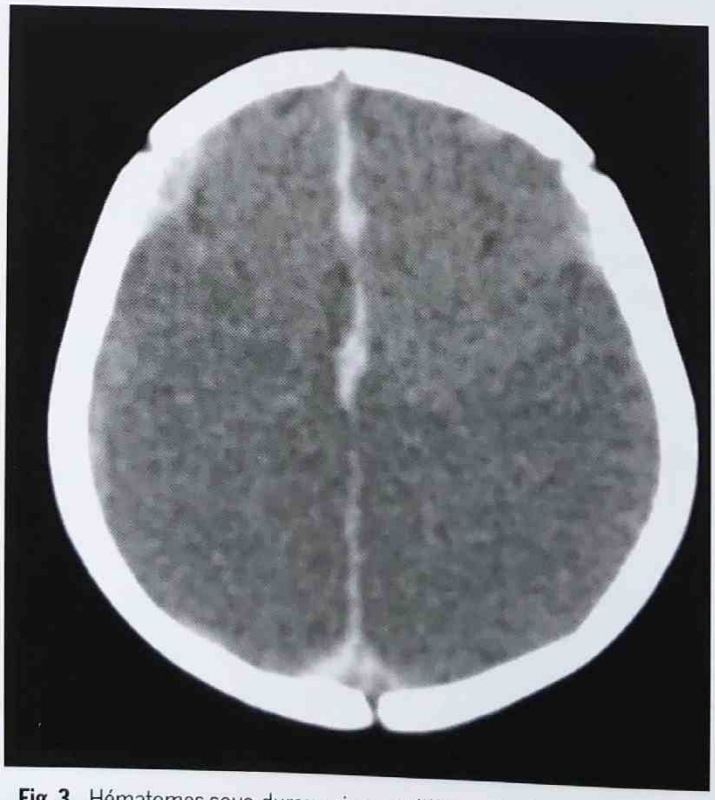

Fig. 3. Hématomes sous-duraux aigus multifocaux (scissure interhémisphérique, convexités) associés à une ischémie/œdème dans les régions cérébrales postérieures. L'aspect évoque une maltraitance.

Partager Le Site www.lemanip.com Tout Est Gratuit

Partager Le Site www.lemanip.com Tout Est Gratuit

www.lemanip.com

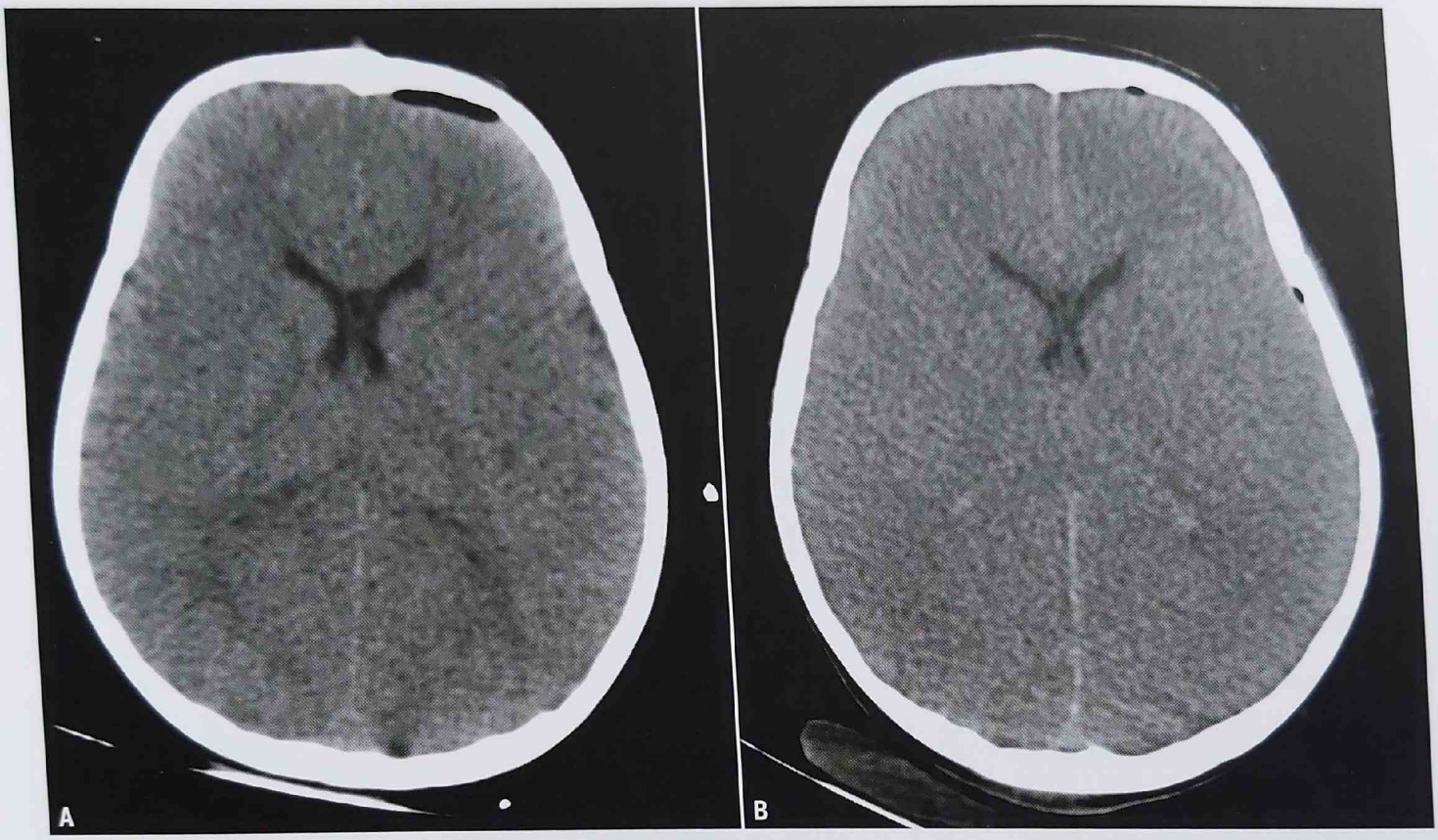

Fig. 4. (**A**) Scanner à l'admission : pneumencéphalie frontale sans œdème cérébral évident. (**B**) Contrôle à 24 heures : apparition d'un œdème cérébral diffus avec dédifférenciation substance grise/substance blanche.

Partager Le Site www.lemanip.com Tout Est Gratuit

Partager Le Site www.lemanip.com Tout Est Gratuit

www.lemanip.com

SCANNER EN IMAGERIE PÉDIATRIQUE

→ EXPLORATION D'UNE SURDITÉ CHEZ L'ENFANT

GÉNÉRALITÉS

- La surdité (transmission, perception ou mixte) est un symptôme isolé ou s'intégrant dans un cadre malformatif. La surdité de transmission est le signe d'une anomalie de la conduction aérienne dans l'oreille externe et/ou moyenne. Une surdité de perception peut provenir d'une anomalie soit de la cochlée, de l'os et/ou du liquide labyrinthique, du nerf cochléaire, ou des voies nerveuses du tronc cérébral ou du lobe temporal dédiées à l'audition.

- Le rôle du radiologue dans l'exploration des surdités chez l'enfant (3/1 000 naissances) est décisif car il aide à déterminer l'attitude thérapeutique de l'ORL. En cas de surdité profonde qui empêche le développement normal du langage, il s'agit de savoir s'il faut opérer l'oreille moyenne, l'appareiller ou mettre en place un implant.

Circonstances habituelles de l'examen

- Concernant les surdités de transmission, si l'otoscopie est anormale, l'imagerie apporte des informations morphologiques pour guider la décision thérapeutique (séquelles d'otite, cholestéatome primitif ou secondaire, otite séreuse) ; si l'otoscopie est normale, le diagnostic repose principalement sur la TDM (otospongiose, déhiscence d'un canal semi-circulaire, fixation/luxation ossiculaire, malformation). Une surdité endocochléaire peut refléter des malformations de l'oreille interne visibles en TDM et/ou IRM. La surdité de perception rétrocochléaire s'explore en IRM à la recherche d'une tumeur de l'angle pontocérébelleux ou du conduit auditif interne.

OBJECTIFS

- Trouver la cause de la surdité par l'analyse morphologique de l'oreille externe, moyenne, mais également de l'oreille interne parmi : malformation, inflammation, traumatisme, otospongiose et autre ostéodystrophie, tumeur et pseudo-tumeur.

- Le scanner joue un rôle mineur dans la surdité de perception rétrocochléaire.

PROTOCOLE

▸ EXAMEN DIAGNOSTIQUE

- **Protocole :** l'enfant doit être installé en décubitus dorsal tête bien fixée dans la têtière, en position symétrique et en hyperflexion cervicale, le menton sur la poitrine pour éviter l'irradiation du cristallin. L'acquisition volumique spiralée, réalisée sans injection, doit s'étendre du plancher du conduit auditif externe au bord supérieur du rocher. Les paramètres d'acquisitions doivent permettre la meilleure résolution spatiale avec la plus faible irradiation, en suivant les recommandations dosimétriques de la SFIPP/IRSN.
- **Reconstructions axiales et coronales** (0,4 mm tous les 0,3 mm, 60 coupes sur chaque rocher) parallèles et perpendiculaires au canal semi-circulaire latéral, complétées par des zooms sur les fenêtres ovales et rondes et les osselets (0,4 mm tous les 0,2 mm, 60 coupes sur chaque rocher).
  Reconstructions complémentaires dans le plan du V ossiculaire (5 coupes de 0,4 mm tous les 0,2 mm), de l'étrier (1 coupe de 0,4 mm) et de l'enclume (1 coupe MIP de 3 mm).
  Reconstructions sagittales (0,4 mm tous les 0,3 mm, 60 coupes sur chaque rocher) en cas de pathologie du conduit auditif externe ou en postopératoire.

RÉSULTAT

- Analyse des parois osseuses.
- Analyse du contenu des cavités externe et moyenne.
- Vérification de la taille et de l'aération des fenêtres.
- Vérification de la position du canal facial.
- Analyse du labyrinthe osseux.

Partager Le Site www.lemanip.com Tout Est Gratuit

Partager Le Site www.lemanip.com Tout Est Gratuit

www.lemanip.com

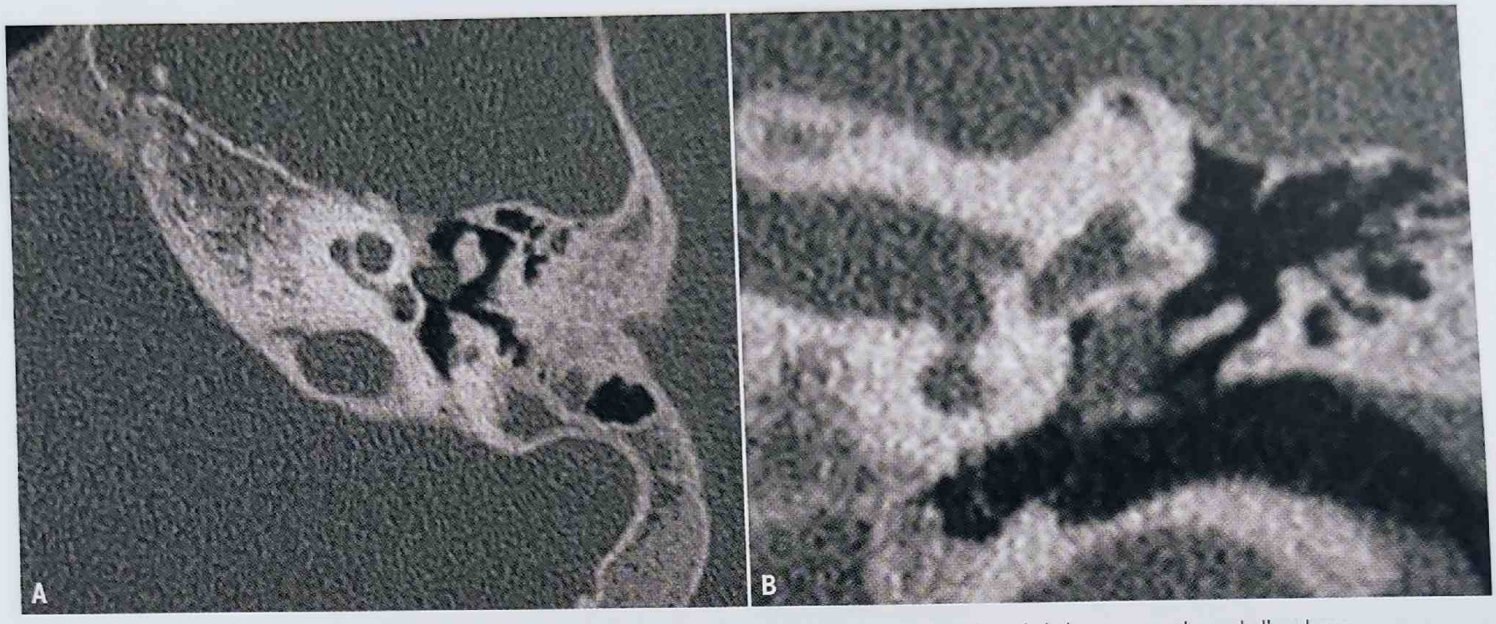

Fig. 1. Cholestéatome primitif. (**A**) Amas tissulaire mésotympanique aux contours convexes. (**B**) Avec lyse de la longue apophyse de l'enclume.

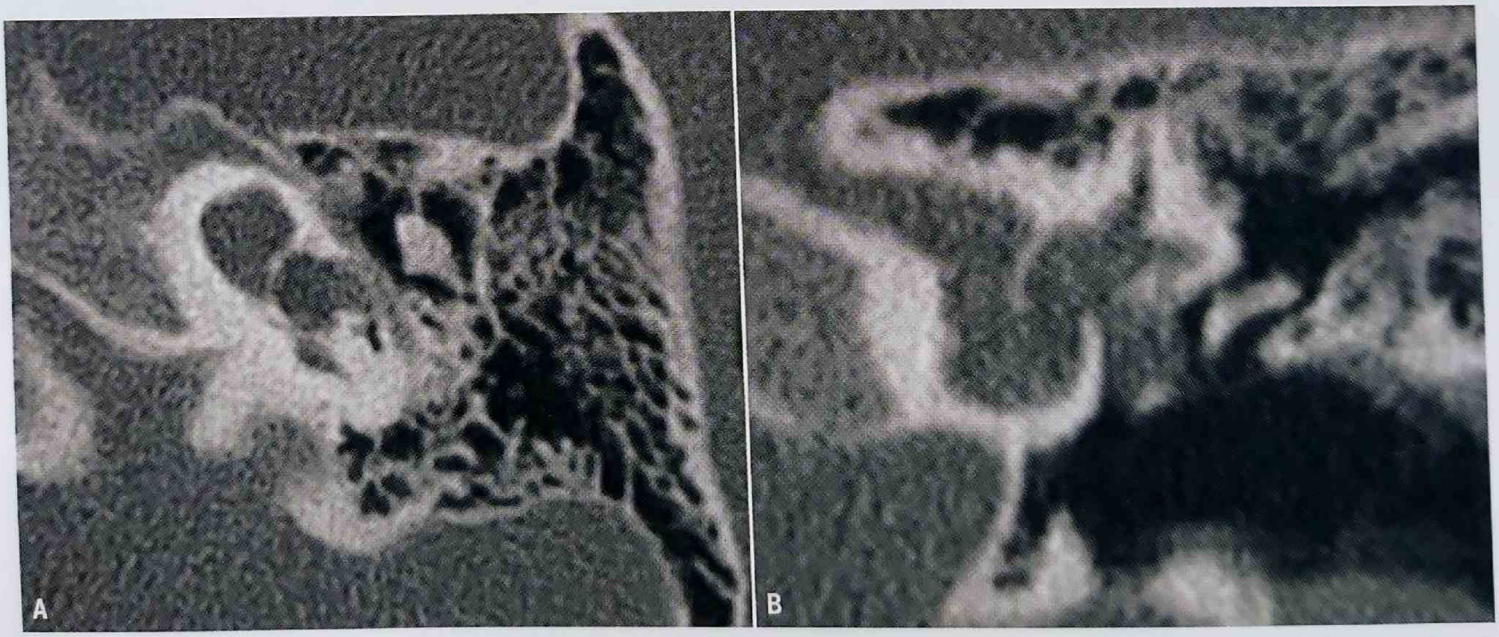

Fig. 2. Oreille Geyser. (**A**) Dilatation du méat acoustique interne et du canal cochléaire communiquant directement avec une cochlée dysplasique sans modiolus. (**B**) Avec fistule périlymphatique de la fenêtre ovale.

Partager Le Site www.lemanip.com Tout Est Gratuit

Partager Le Site www.lemanip.com Tout Est Gratuit

SCANNER EN IMAGERIE PÉDIATRIQUE

→ EXPLORATION D'UN SYNDROME INFECTIEUX CERVICO-FACIAL

www.lemanip.com

GÉNÉRALITÉS

- L'imagerie des infections ORL de l'enfant doit être réservée uniquement à leurs complications rhinosinusiennes, otologiques ou cervicales.
- Le scanner avec injection intraveineuse d'emblée de produit de contraste est à pratiquer en urgence pour un bilan parenchymateux, vasculaire et osseux. L'IRM est indiquée en complément dans certains cas afin de rechercher une complication intracrânienne, mais ne doit pas retarder la prise en charge chirurgicale.

OBJECTIFS

- Le but est de localiser la cause de l'infection cervicale ou faciale, son extension, et surtout d'éventuelles complications.
- Guider la prise en charge médicale ou chirurgicale.

PROTOCOLE

► EXAMEN DIAGNOSTIQUE

- ► Acquisition volumique spiralée.
- ► Respect des doses selon les protocoles SFIPP/IRSN.
- ► Fenêtres osseuse et parenchymateuse, reconstructions multiplanaires.
- ► Injection de produit de contraste systématique et d'emblée.
- ► Injection manuelle en intraveineuse lente sur environ une minute, acquisition à la fin de l'injection.
- ► Sinus : exploration cérébrale et nasosinusienne.
- ► Rocher : exploration cérébrale et des rochers.
- ► Cou : de la base du crâne jusqu'au médiastin supérieur.

Pas de contrôle scanner systématique, sauf en cas de complications.

RÉSULTATS

► RECHERCHE D'UNE SINUSITE COMPLIQUÉE

► Ethmoïdite

Le scanner est réalisé dès l'apparition d'un œdème palpébral, afin de rechercher :

- un abcès orbitaire rétroseptal sous-périosté ;
- un abcès ou une cellulite intra-orbitaire avec éventuelle compression ou étirement du nerf optique ;
- un empyème sous/épidural ou un abcès intracérébral ;
- une thrombophlébite du sinus caverneux.

► Sinusite frontale

Rechercher :

- une ostéomyélite de la paroi antérieure du sinus frontal avec abcès des tissus mous préfrontaux ;
- une ostéomyélite de sa paroi postérieure avec pachyméningite, abcès épidural, thrombophlébite du sinus longitudinal supérieur.

► PATHOLOGIE OTOLOGIQUE COMPLIQUÉE

► Mastoïdite

Rechercher :

- une thrombophlébite du sinus latéral/sigmoïde ou de la veine jugulaire interne ;
- un abcès extra- ou sous-dural des fosses crâniennes moyenne ou postérieure ;
- un abcès du cervelet ou du lobe temporal ;
- une ostéite de la mastoïde et de la face postéro-interne du rocher.

► Cholestéatome surinfecté

Rechercher :

- des complications cérébro-méningées : *idem* mastoïdite ;
- une ostéite du tegmen tympani et/ou antri.

► INFECTIONS CERVICALES

► Adénophlegmon

Rechercher :

- une compression de l'axe pharyngo-laryngé ;
- une thrombophlébite septique de la veine jugulaire interne ;
- une compression ou artérite de l'artère carotide interne.

► Infection amygdalienne

Rechercher :

- une collection rétropharyngée aux contours plus ou moins bien limités ;
- une médiastinite.

► Infection dentaire

Rechercher :

- une extension jugale ;
- la dent responsable.

► Sialite surinfectée

Rechercher un calcul parotidien ou sous-mandibulaire.

Partager Le Site www.lemanip.com Tout Est Gratuit

Gratuittement

www.lemanip.com

Radiologie et imagerie medicale

Livres,memoires,rapport de stage,courses,radiologie conventionnelle,Scanner,TDM,IRM,Scintigraphie, Medecine nucleaire,Radiotherapie,Radiologie Interventionnelle,Oncologie,Clichees,Cas interpretes,exposes,medecine

https://www.lemanip.com/

www.lemanip.com

Partager Le Site www.lemanip.com Tout Est Gratuit

www.lemanip.com

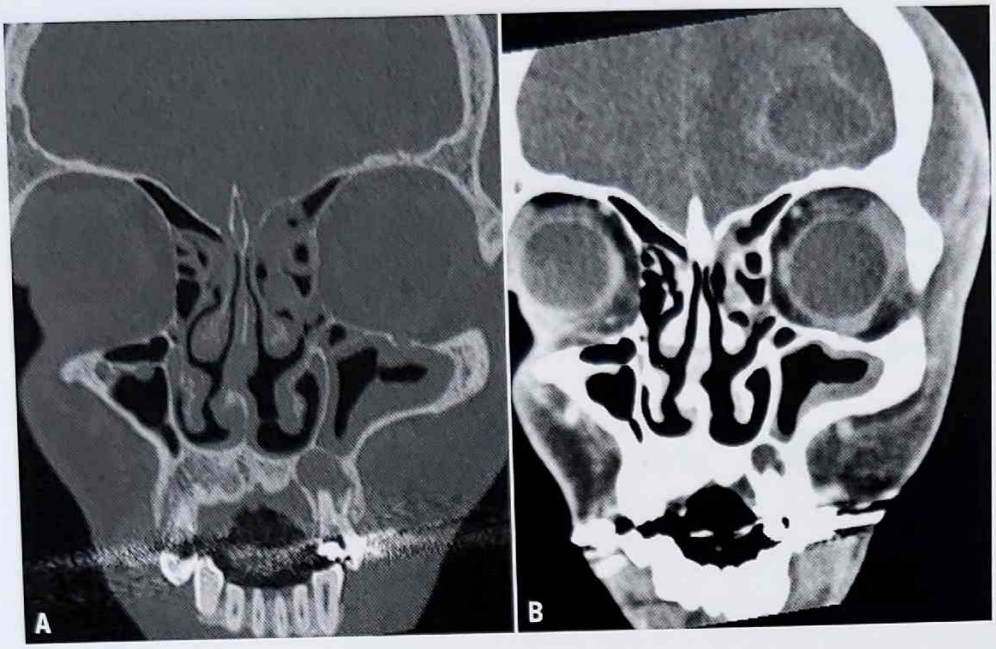

Fig. 1. (**A**) Pansinusite antérieure d'origine dentaire à partir d'un granulome apical de la 25. (**B**) Abcès des tissus mous associé à un abcès intracérébral frontal gauche.

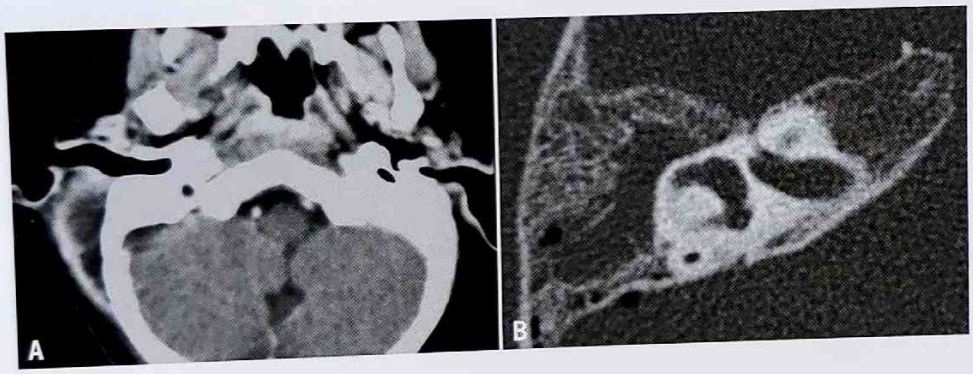

Fig. 2. (**A**) Mastoïdite avec abcès des parties molles périmastoïdiennes et thrombophlébite du sinus latéral droit.
(**B**) Comblement inflammatoire de l'oreille moyenne et des cellules squameuses postérieures avec ostéite de la mastoïde et pneumencéphalie.

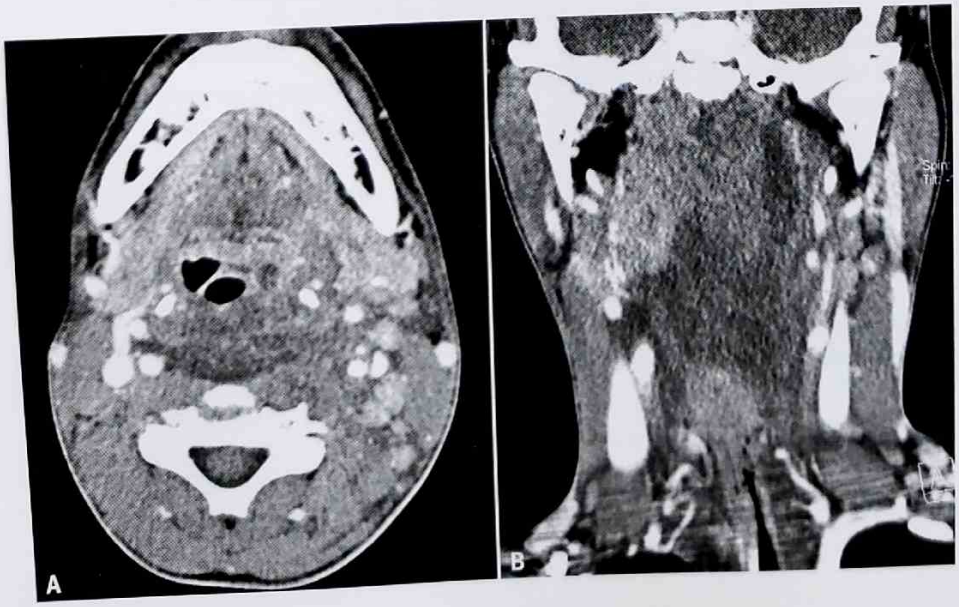

Fig. 3. (**A**) Abcès rétropharyngé.
(**B**) Diffusion à l'étage sous-hyoïdien et au médiastin

Partager Le Site www.lemanip.com Tout Est Gratuit

Partager Le Site www.lemanip.com Tout Est Gratuit

www.lemanip.com

INTRODUCTION ET INDICATIONS

- La tomodensitométrie est réalisée en complément de la radiographie simple de face.
- Il est important de prendre connaissance de l'histoire clinique, des examens réalisés (explorations fonctionnelles respiratoires, lavage broncho-alvéolaire) et des examens d'imagerie précédemment réalisés.
- Les principales indications sont :
  - étude des pneumopathies infiltratives diffuses ;
  - étude des bronchectasies (postinfectieuses ou liées à la mucoviscidose ou à la maladie ciliaire) : la tomodensitométrie est nettement plus sensible que la radiographie simple ; elle est utile au diagnostic et dans le suivi si une complication est suspectée, si l'évolution clinique est défavorable ou quand une chirurgie est envisagée.

TECHNIQUE

Prémédication

Si nécessaire et selon les règles locales de chaque centre.

Positionnement

Enfant en décubitus dorsal, bras de préférence relevés au-dessus de la tête.

Injection de produit de contraste

Non nécessaire.

Acquisition et reconstructions

Respiration : avant 5-6 ans, respiration libre, calme et spontanée ; après cet âge, l'apnée peut être obtenue en inspiration.

Paramètres d'acquisition

- Il n'existe pas de niveau de référence diagnostique (NRD) spécifique au thorax haute résolution en pédiatrie. En pratique, nous utilisons des indices de dose scanographique du volume (IDSV) de 1 mGy pour des patients de 5 ans et de 2 mGy pour des patients de 10 ans.
- Les paramètres (notamment kVp et mAs) doivent être adaptés en fonction de la taille et du poids de l'enfant. Par exemple, la tension du tube est de 80 à 100 kV si l'enfant a moins de 10 ans, de 100 à 120 kV pour les plus de 10 ans. L'utilisation des logiciels de modulation de dose est recommandée.
- Après réalisation d'un topogramme, acquisition en mode hélicoïdal et reconstructions de 1 mm chevauchées en filtre médiastinal et parenchymateux avec algorithme en haute résolution pour l'étude du parenchyme pulmonaire. La reconstruction itérative, si disponible, doit être utilisée pour améliorer la qualité de l'image et/ou réduire la dose. Une acquisition en mode séquentiel peut être réalisée par des coupes millimétriques tous les 10 à 30 mm pour le suivi évolutif ou pour rechercher un trappage expiratoire (chez l'enfant ne tenant pas l'apnée : intérêt du décubitus latéral du côté de l'expiration souhaitée).

COMPTE-RENDU

► Il doit comporter :
- l'indication ;
- la technique ;
- la dose d'irradiation délivrée en indiquant de façon obligatoire le PDL et si possible l'IDSV ;
- la conclusion ;
- si une information orale a été donnée au médecin clinicien et/ou aux parents au décours de l'examen, il peut être utile de le mentionner sur le compte-rendu.

► Le compte-rendu précise pour les bronchectasies :
- le type de bronchectasie ;
- les segments pulmonaires atteints ;
- l'existence d'un épaississement des parois bronchiques ;
- l'existence d'un trappage expiratoire ;
- la présence d'atélectasies, de condensations alvéolaires, de nodules bronchiolaires et d'impactions mucoïdes.

► Pour les pneumopathies infiltratives diffuses, le compte-rendu fait une analyse des anomalies du parenchyme pulmonaire en se fondant sur la terminologie élaborée par la Fleischner Society [1].

Référence

[1] Hansell DM, Bankier AA, MacMahon H, McLoud TC, Müller NL, Remy J. Fleischner Society: glossary of terms for thoracic imaging. Radiology 2008 Mar ; 246(3) : 697-722.

Partager Le Site www.lemanip.com Tout Est Gratuit

Partager Le Site www.lemanip.com Tout Est Gratuit

SCANNER EN IMAGERIE PÉDIATRIQUE

→ EXPLORATION DU THORAX HORS CARDIOLOGIE

www.lemanip.com

INTRODUCTION ET INDICATIONS

- La tomodensitométrie est réalisée en complément de la radiographie simple de face.
- Il est important de prendre connaissance de l'histoire clinique et des examens d'imagerie précédemment réalisés, des données des échographies anténatales.
- Les principales indications sont :
  - étude des malformations trachéo-broncho-pulmonaires ou médiastinales ;
  - étude des gros vaisseaux ;
  - étude des masses médiastinales, bronchiques, pulmonaires (en particulier, recherche de métastase pulmonaire) et pleurales ;
  - étude des pneumopathies infectieuses (la recherche d'un épanchement associé et l'analyse de ses caractéristiques sont du domaine de l'échographie). La tomodensitométrie est réalisée en présence d'une évolution clinique non favorable sous traitement antibiotique adapté ou, chez le patient immunodéprimé, pour rechercher des signes d'infection opportuniste ;
  - étude des anomalies de la paroi thoracique (l'échographie et l'IRM peuvent, en fonction de l'anomalie à étudier, se substituer au scanner) ;
  - étude du thorax après traumatisme.

TECHNIQUE

Jeûne

Règles définies par le CIRTACI et la SFR.

Prémédication

Selon les règles locales de chaque centre.

Positionnement

Enfant en décubitus dorsal, bras de préférence relevés au-dessus de la tête.

Injection de produit de contraste

- L'injection est réalisée systématiquement en dehors de la recherche de métastases pulmonaires. Produit iodé à 250 à 300 mg iode/ml. Il n'y a pas de précaution particulière à prendre en l'absence d'insuffisance rénale ou d'allergie avérée aux produits de contraste iodés. Dans le cas contraire, se référer aux précautions d'usage définies par le CIRTACI et la SFR. Dose de 1 ml/kg, sauf chez le nourrisson et l'étude des gros vaisseaux où nous utilisons 1,5 à 2 ml/kg.
- Voie intraveineuse. Mettre une crème anesthésique sous pansement occlusif (type EMLA®) 60-90 minutes avant la mise en place de la voie d'abord et la retirer 20-30 minutes avant la ponction pour la bonne visualisation des veines. Il est préférable de prévoir la pose d'une voie d'abord préalablement au transfert dans le service d'imagerie, en particulier si l'examen est réalisé chez un nourrisson, afin de limiter le stress et l'agitation. Le calibre est adapté à l'âge de l'enfant (24 G pour le nourrisson, 22 G pour le petit enfant et 20 G pour le grand enfant et l'adolescent).
- Le débit d'injection est adapté à l'indication et au calibre de la voie. En pratique, il est compris entre 1 et 3 ml/s (cathéter 24 G : 1 ml/s, 22 G : 1,5 ml/s, 20 G : 2 à 3 ml/s) et l'acquisition est lancée à la fin de l'injection (les logiciels de détection d'arrivée du bolus ne sont pas utilisés en routine car ils sont responsables d'une exposition non négligeable chez le nourrisson).

Acquisition et reconstructions

- Une seule acquisition après injection est généralement suffisante.
- Respiration : avant 5-6 ans, respiration libre, calme et spontanée ; après cet âge, l'apnée peut être obtenue en inspiration.

Paramètres d'acquisition

- Les paramètres sont adaptés pour respecter les niveaux de référence diagnostiques (NRD) en scanographie pédiatrique pour une acquisition :
  - poids 10 kg (1 an) : IDSV 3 mGy, PDL 30 mGy.cm ;
  - poids 20 kg (5 ans) : IDSV 4 mGy, PDL 65 mGy.cm ;
  - poids 30 kg (10 ans) : IDSV 5 mGy, PDL 140 mGy.cm.
- Les paramètres (notamment kVp et mAs) doivent être adaptés en fonction de la taille et du poids de l'enfant et de l'indication clinique. Par exemple, la tension du tube est de 80 à 100 kV si l'enfant a moins de 10 ans, de 100 à 120 kV pour les plus de 10 ans. L'utilisation des logiciels de modulation de dose est recommandée.
- Après réalisation d'un topogramme, acquisition avec injection en mode hélicoïdal et reconstructions de 1-2 mm chevauchées en filtre médiastinal et parenchymateux. La reconstruction itérative, si disponible, doit être utilisée pour améliorer la qualité de l'image et/ou réduire la dose. Intérêt de reconstructions MPR, MIP, MinIP et du rendu volumique en fonction de l'indication.

Partager Le Site www.lemanip.com Tout Est Gratuit

Partager Le Site www.lemanip.com Tout Est Gratuit

www.lemanip.com

COMPTE-RENDU

- Il doit comporter :
  - l'indication ;
  - la technique ;
  - la dose d'irradiation délivrée en indiquant de façon obligatoire le PDL et si possible l'IDSV ;
  - la conclusion ;
  - si une information orale a été donnée au médecin clinicien et/ou aux parents au décours de l'examen, il peut être utile de le mentionner sur le compte-rendu.
- Le compte-rendu décrit en fonction de l'indication :
  - le type de malformation pulmonaire ou trachéo-bronchique ou médiastinale, l'éventuelle présence de plusieurs malformations associées, la localisation, la taille, la vascularisation et l'état du poumon sain adjacent ;
  - les différentes portions de l'aorte, les troncs supra-aortiques, l'artère pulmonaire et ses branches, la position des veines caves inférieure et supérieure, les veines pulmonaires et l'orientation des cavités cardiaques ;
  - la topographie de la masse, ses mensurations, ses caractéristiques en densité, la vascularisation, les rapports avec les structures adjacentes, les anomalies associées et la gamme diagnostique. En cas de recherche de métastases pulmonaires, le compte-rendu précise le nombre, la localisation et le plus grand diamètre de chaque lésion dans le plan axial ; si le nombre de localisations est supérieur à 10, il donne le nombre de localisations dans chaque poumon et indique la localisation et le diamètre des métastases les plus volumineuses servant de référence ;
  - la localisation de la pathologie infectieuse, la présence de nécrose, l'existence d'une abcédation, d'une atteinte pleurale, l'éventuelle position des drains, l'état du parenchyme dans les autres territoires, l'aspect du médiastin et des hiles (ganglions), la présence d'un épanchement péricardique ;
  - le type de malformation osseuse de la paroi thoracique ou la localisation et les caractéristiques tomodensitométriques de la masse de la paroi thoracique ;
  - les lésions traumatiques pulmonaires, pleurales, médiastinales et de paroi.

Partager Le Site www.lemanip.com Tout Est Gratuit

Partager Le Site www.lemanip.com Tout Est Gratuit

SCANNER EN IMAGERIE PÉDIATRIQUE

→ EXPLORATION D'UN TRAUMATISME ABDOMINAL DE L'ENFANT

www.lemanip.com

GÉNÉRALITÉS

- Les traumatismes abdominaux en pédiatrie ont deux mécanismes principaux : choc direct dans des activités de la vie courante (guidon de vélo...) ou mécanismes d'accélération-décélération (AVP, chute d'une grande hauteur).
- La réalisation des explorations va être guidée par la clinique et la biologie. L'échographie reste l'examen de première intention quelles que soient les circonstances, y compris chez les patients instables hémodynamiquement où elle pourra être réalisée au lit du patient et orienter utilement le diagnostic lésionnel dans l'attente du scanner qui précisera les lésions.
- Dans les situations les plus fréquentes où l'examen clinique abdominal est normal et l'échographie initiale ne montre pas d'épanchement intra-abdominal ou d'autre anomalie, une simple surveillance peut être réalisée.
- Dans les cas où il existe un épanchement péritonéal significatif, notamment un hémopéritoine, une lésion viscérale ou vasculaire patente, le scanner abdominal permettra de compléter et de préciser le bilan lésionnel.

OBJECTIFS

- L'objectif du scanner est d'évaluer précisément l'atteinte des organes pleins, des structures vasculaires et osseuses, des cavités excrétrices biliaires et urinaires, du mésentère et du tube digestif.
- En fonction des circonstances du traumatisme et de la clinique, le scanner abdominal sera ou non associé à une exploration du thorax et de l'encéphale.

PROTOCOLE

▸ EXAMEN DIAGNOSTIQUE

- ▸ En raison de la rapidité des acquisitions et de la nécessité d'une surveillance neurologique de l'enfant, aucune sédation n'est généralement réalisée.
- ▸ Voie veineuse : elle aura été posée pour la prise en charge du traumatisme.
- ▸ L'enfant est installé en décubitus dorsal, bras levés au-dessus de la tête si possible. Il faut veiller à enlever, ou au moins à écarter, le matériel métallique du champ d'exploration pour limiter les artéfacts.
- ▸ Produit de contraste : on utilisera un produit de contraste non ionique de 300 à 350 g d'I/l, en général à la dose de 2 ml/kg pour obtenir une bonne opacification veineuse avec un débit d'injection d'au moins 1,5 ml/s et au mieux de 2 à 2,5 ml/s. Chez les petits de moins de 6 kilos, l'injection peut se faire à la main. Dans les autres cas, l'injection à l'injecteur automatique est préférable.
- ▸ **Séquences conventionnelles**
  - Le topogramme sera étendu sur la hauteur nécessaire en fonction de la nécessité d'une exploration complète du crâne à la symphyse pubienne ou limitée à l'abdomen.
  - L'intérêt d'une première acquisition sans injection n'est pas consensuel. Elle peut être réalisée à la recherche d'épanchement hématique et d'hématomes.
  - Une première série après injection de produit de contraste à la phase artérielle permet la détection des lésions artérielles et des saignements actifs. On utilisera au choix un détecteur de bolus ou un délai après injection de 10 à 15 secondes en fonction de l'âge de l'enfant et de son statut hémodynamique.
  - Une deuxième série, après injection de produit de contraste à la phase portale (50 à 70 secondes après le début de l'injection en fonction de l'âge de l'enfant et de son statut hémodynamique), permettra la recherche des fractures parenchymateuses, des extravasations de produit de contraste.
  - ▸ Les reconstructions seront faites en coupes fines permettant des reconstructions multiplanaires et en filtres mous et osseux pour l'analyse des viscères, des vaisseaux et du squelette.
- ▸ **Séquence(s) complémentaire(s)**
  - En cas de suspicion de lésion des cavités urinaires, une acquisition tardive à environ 5 minutes du début de l'injection peut mettre en évidence une fuite de contraste témoignant d'une plaie des cavités excrétrices urinaires.
- ▸ Conditions particulières de l'injection du produit de contraste
  - Une alternative à la réalisation d'une acquisition tardive est l'injection de la moitié de la dose de produit de contraste quelques minutes avant le début du scanner, permettant l'opacification d'emblée des cavités excrétrices urinaires et l'injection de la seconde moitié au moment de l'examen pour les phases vasculaires artérielles et portales.
- ▸ Les constantes utilisées pour la réalisation du scanner doivent respecter les recommandations pour limiter l'irradiation : tension entre 80 et 120 kV en fonction de l'âge, du poids, utilisation éventuelle d'un logiciel de modulation automatique de la dose (*cf.* recommandations sur le site de la SFR).

▸ SUIVI

- ▸ Le suivi évolutif des éventuelles lésions observées est généralement assuré par l'écho-Doppler. La réalisation d'un nouveau scanner sera conditionnée par la survenue de complications souvent dépistées en échographie et nécessitant une prise en charge spécifique (plaie vasculaire, lésions des cavités excrétrices...).

Partager Le Site www.lemanip.com Tout Est Gratuit

Partager Le Site www.lemanip.com Tout Est Gratuit

www.lemanip.com

RÉSULTATS

ANALYSE SYSTÉMATIQUE

- L'analyse de l'abdomen et du pelvis comprendra :
  - **Péritoine :** rétropéritoine, espace sous-péritonéal : hémopéritoine, pneumopéritoine.
  - **Foie, rate :** hématome (intraparenchymateux, sous-capsulaire, péri-organe), contusion, fracture, plaie vasculaire, saignement actif, hypo- ou dévascularisation...
  - **Pancréas :** fracture.
  - **Reins :** hématome (intraparenchymateux, sous-capsulaire, péri-organe), contusion, fracture, plaie vasculaire, saignement actif, hypo- ou dévascularisation...
  - **Surrénales :** hématomes, hypo- ou hypervascularisation.
  - **Mésentère :** désinsertion mésentérique (hémopéritoine sans lésion d'organe plein), hématome ou saignement actif mésentérique, anomalies pariétales coliques ou grêliques.
  - **Pelvis :** hématome, épanchement libre, saignement actif, plaie vésicale ou rectale.
  - **Analyse du squelette :** côtes, rachis, bassin.

EXEMPLE PATHOLOGIQUE

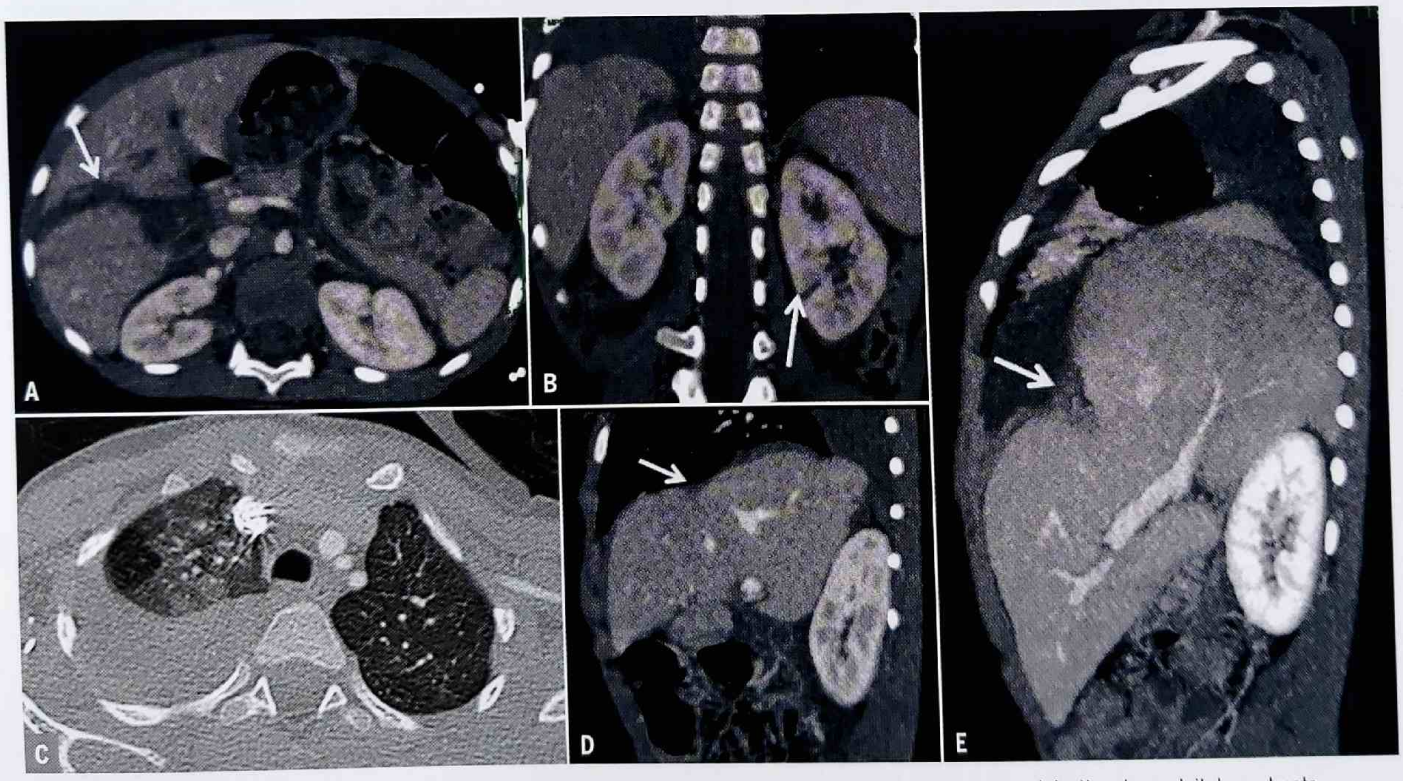

Accident de voiture, choc frontal, enfant ceinturé à l'arrière du véhicule. Scanner thoraco-abdominopelvien avec injection de produit de contraste. Reconstruction MPR dans les plans axial (**A** et **C**), coronal (**B**) et sagittal (**D**) et reconstruction MIP dans le plan sagittal (**E**). (**A**) fracture hépatique, (**B**) fracture du pôle inférieur du rein gauche, (**C**) hémothorax, (**D**) suspicion de rupture diaphragmatique, (**E**) évolution clinique favorable mais ascension de la coupole sur la radiographie de thorax avec confirmation de la rupture de coupole sur le scanner de contrôle.

Partager Le Site www.lemanip.com Tout Est Gratuit

Partager Le Site www.lemanip.com Tout Est Gratuit

SCANNER EN IMAGERIE PÉDIATRIQUE

→ EXPLORATION D'UNE MASSE ABDOMINOPELVIENNE CHEZ L'ENFANT

www.lemanip.com

GÉNÉRALITÉS

- Les masses abdominales sont rares chez l'enfant. La possibilité d'une masse non tumorale, d'origine infectieuse ou malformative, doit toujours rester à l'esprit. Les lymphomes constituent la première cause en fréquence mais atteignent plutôt le grand enfant. Chez les plus jeunes (< 5 ans), les étiologies sont dominées par les masses rétropéritonéales : neuroblastome et néphroblastome.
- Ces anomalies sont souvent découvertes à la palpation abdominale ou devant des signes associés infectieux, altération de l'état général, douleurs.
- L'échographie abdominale est le premier examen réalisé, permettant généralement d'orienter le diagnostic en montrant la localisation de la lésion et son aspect kystique, solide, mixte.
- Les masses pelviennes sont préférentiellement explorées en IRM.

OBJECTIFS

- Le scanner a pour objectif de préciser l'origine de la lésion pour orienter le diagnostic étiologique, de préciser l'extension locorégionale et les anomalies associées, et d'assurer le suivi sous traitement et préopératoire le cas échéant.
- Dans certaines tumeurs, l'acquisition thoracique sera systématique : lymphome, tumeur rénale (néphroblastome), tumeur hépatique (en dehors des tumeurs d'allure typiquement bénigne : hémangiome du nourrisson, hyperplasie nodulaire focale, adénome, hamartome mésenchymateux kystique).

PROTOCOLE

▸ EXAMEN DIAGNOSTIQUE

- ▸ En raison de la rapidité des acquisitions, aucune sédation n'est généralement réalisée.
- ▸ Voie veineuse : au mieux posée après anesthésie cutanée par un patch ou une crème type EMLA®. Le cathlon aura un calibre adapté à l'âge de l'enfant : 24 G avant 1 an, 22 G à partir de 1 an et 20 G chez l'adolescent.
- ▸ La préparation digestive est controversée et non systématique.
- ▸ L'enfant est installé en décubitus dorsal, bras levés au-dessus de la tête si possible. Il faut veiller à enlever ou à bien écarter le matériel métallique du champ d'exploration pour limiter les artéfacts.
- ▸ Produit de contraste : on utilisera un produit de contraste non ionique de 300 à 350 g d'I/l, en général à la dose de 2 ml/kg pour obtenir une bonne opacification veineuse avec un débit d'injection d'au moins 1,5 ml/s et au mieux de 2 à 2,5 ml/s. Chez les petits de moins de 6 kilos, l'injection peut se faire à la main. Dans les autres cas, l'injection à l'injecteur automatique est préférable.

▸ Séquences conventionnelles

- Le topogramme sera étendu sur la hauteur nécessaire en fonction de la nécessité d'une exploration thoracique (*cf. supra*).
- Une série abdominopelvienne après injection de produit de contraste à la phase portale (50 à 70 secondes après le début de l'injection en fonction de l'âge de l'enfant).
- Les reconstructions seront faites en coupes fines permettant des reconstructions multiplanaires et en filtres mous et osseux pour l'analyse des viscères, des rapports vasculaires et de l'os.
- Une première acquisition sans injection peut être réalisée à la recherche de calcifications dans le bilan initial des neuroblastomes et lors de l'exploration des masses hépatiques.
- Une série après injection de produit de contraste à la phase artérielle sera utile à la caractérisation des masses hépatiques. On utilisera au choix un détecteur de bolus ou un délai après le début de l'injection de 10 à 20 secondes en fonction de l'âge de l'enfant et de son statut hémodynamique.
- Les constantes utilisées pour la réalisation du scanner doivent respecter les recommandations pour limiter l'irradiation. Tension entre 80 et 120 kV en fonction de l'âge, du poids, utilisation éventuelle d'un logiciel de modulation automatique de la dose (*cf.* recommandations de la SFR).

▸ SUIVI

- ▸ Pour les masses non tumorales, le suivi sera généralement assuré par l'échographie ou l'IRM.
- ▸ Pour les masses tumorales, l'évaluation préopératoire sera assurée par scanner avec une acquisition abdominopelvienne à la phase portale éventuellement associée à une phase artérielle pour les tumeurs artérialisées et à une acquisition thoracique pour l'évaluation de l'extension pulmonaire.

RÉSULTATS

▸ ON S'ATTACHERA À DÉCRIRE PRÉCISÉMENT :

- l'origine de la masse ;
- son volume établi à partir des 3 diamètres ;
- sa structure, notamment la présence de calcifications ;
- l'extension locorégionale avec les rapports vasculaires et aux organes adjacents ;

Partager Le Site www.lemanip.com Tout Est Gratuit

Partager Le Site www.lemanip.com Tout Est Gratuit

www.lemanip.com

- la présence d'adénopathies ;
- l'analyse du rein controlatéral en cas de masse rénale ;
- on recherchera :
  - des signes de rupture tumorale,
  - une ascite,
  - des signes d'extension à distance, notamment os et poumon le cas échéant.

▸ EXEMPLE PATHOLOGIQUE

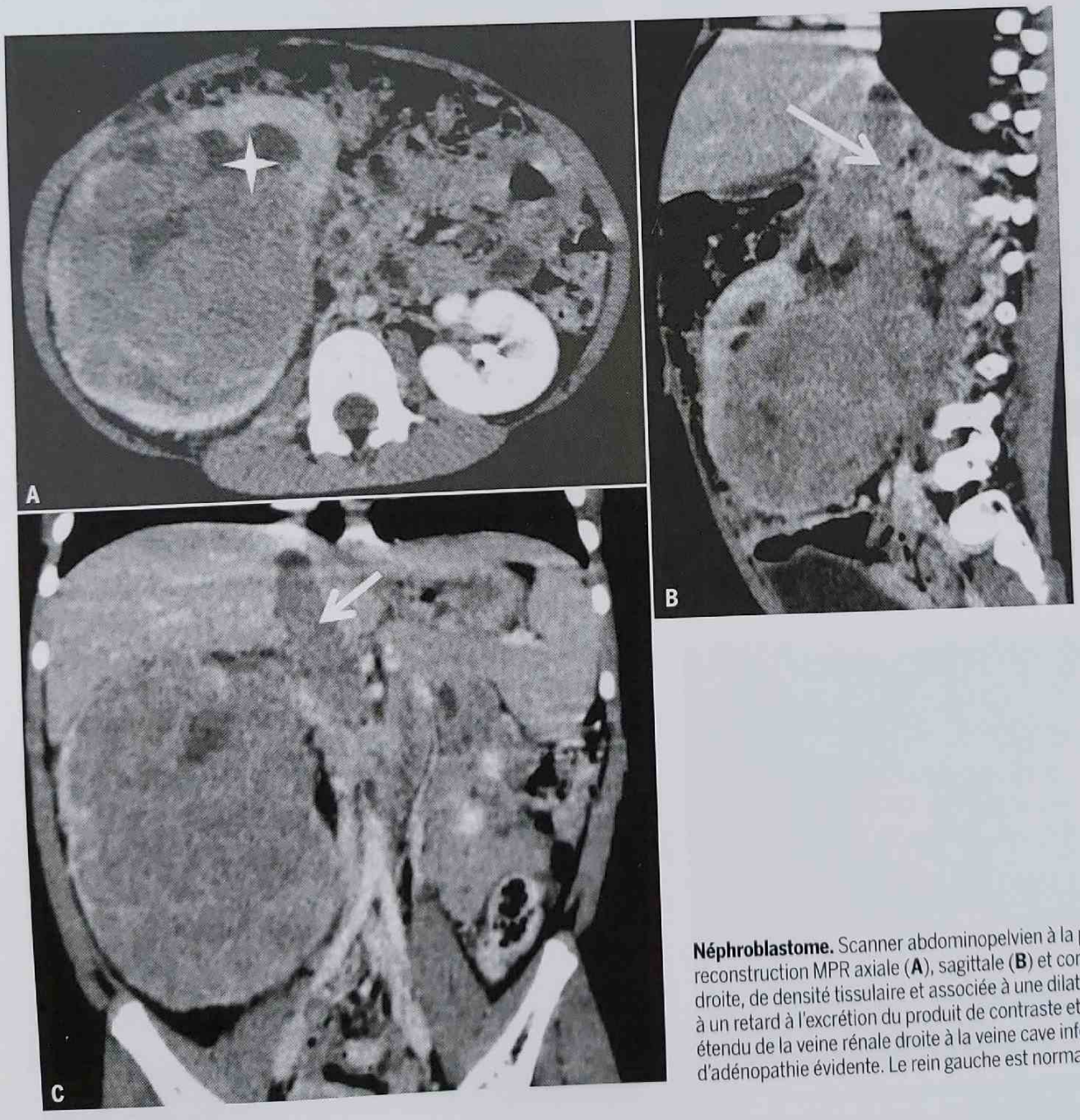

Néphroblastome. Scanner abdominopelvien à la phase portale avec reconstruction MPR axiale (**A**), sagittale (**B**) et coronale (**C**) : masse rénale droite, de densité tissulaire et associée à une dilatation calicielle (étoile), à un retard à l'excrétion du produit de contraste et à un thrombus tumoral étendu de la veine rénale droite à la veine cave inférieure. Il n'y a pas d'adénopathie évidente. Le rein gauche est normal.

Partager Le Site www.lemanip.com Tout Est Gratuit

Partager Le Site www.lemanip.com Tout Est Gratuit

SCANNER EN IMAGERIE PÉDIATRIQUE

→ EXPLORATION D'UNE CARDIOPATHIE CONGÉNITALE CHEZ L'ENFANT

www.lemanip.com

GÉNÉRALITÉS

- Angioscanner thoracique à orientation cardiologique.
- Circonstances nécessitant fréquemment la réalisation de cet examen :
  - bilan préopératoire :
    - d'une anomalie des retours veineux pulmonaires (ARVP) ou systémiques (ARVS) ;
    - d'une atrésie pulmonaire à septum ouvert (APSO) ;
  - bilan pré- ou postopératoire d'une coarctation de l'aorte (CoAo) ;
  - bilan pré- ou postopératoire d'une cardiopathie complexe (CC) ;
  - bilan postopératoire d'une tétralogie de Fallot (TOF) dont le bilan préopératoire a bénéficié d'un coroscanner (*cf.* fiche spécifique).
- Cet examen est un examen de 2e intention après l'échographie cardiaque, qui peut être prise en défaut (chez le grand enfant notamment) pour :
  - le bilan des retours veineux systémiques et pulmonaires ;
  - la recherche de collatérales dans une CoAo ou une atrésie pulmonaire.

OBJECTIFS

- **Diagnostic**
  - **ARVP/ARVS :** rechercher toute anomalie de connexion entre une structure veineuse et la cavité cardiaque dans laquelle elle se draine normalement.
  - **APSO :** qualifier et quantifier la (ou les) sténose(s) artérielle(s) pulmonaire(s), identifier les MAPCAs (*Major Aorto-Pulmonary Collateral Arteries*).
  - **CC :** améliorer l'analyse segmentaire.
  - **CoAo :** rechercher les anomalies associées sur la voie de sortie gauche, rechercher une hypoplasie de l'aorte horizontale, rechercher des collatérales.
- **Suivi**
  - **ARVP/ARVS :** rechercher une sténose anastomotique.
  - **APSO :** contrôler la (ou les) sténose(s) artérielle(s) pulmonaire(s) et les MAPCAs.
  - **CoAo :** rechercher une resténose, anastomotique ou intra-stent.
  - **TOF :** contrôler la (ou les) sténose(s) artérielle(s) pulmonaire(s).

PROTOCOLE

Les spécificités sont plus liées à l'âge / poids qu'au caractère diagnostique ou suivi de l'examen (*cf.* fiche coroscanner pédiatrique).

- Acquisition sans synchronisation cardiaque, sauf pour le bilan d'une ARVP chez le nouveau-né, ou si les coronaires doivent être analysées, comme c'est parfois le cas dans une CoAo ou une CC.
- Jusqu'à une corpulescence adulte, et pour des raisons de radioprotection, pas de « bolus tracking », mais départ en fin d'injection après/pendant le rinçage.

RÉSULTATS

RÉSULTATS NORMAUX

- Analyse segmentaire
  - Situs viscéro-atrial :
    - solitus (normal) en se basant sur la segmentation bronchique ;
    - inversus ;
    - ambigus (isomérismes droit et gauche).
  - Boucle bulbo-ventriculaire (en se basant sur la morphologie des ventricules) :
    - le ventricule droit (VD) a une face septale trabéculée, en particulier dans la région sous-infundibulaire (bande modératrice) ;
    - le ventricule gauche (VG) a une face septale lisse ;
    - une boucle droite normale amène le VD en avant et à droite du VG.
  - Analyse des connexions atrio-ventriculaires et ventriculo-artérielles :
    - un atrium droit est suivi d'un VD ;
    - un atrium gauche est suivi d'un VG.
- Analyse des veines pulmonaires se drainant dans l'oreillette gauche.
- Analyse des retours veineux caves :
  - Le seul vaisseau qui se draine dans la veine cave supérieure est la veine azygos ; tout autre vaisseau est *a priori* une veine pulmonaire de drainage pathologique.
- Recherche de sténose vasculaire, artérielle en particulier.
- Recherche de communication interauriculaire ou interventriculaire.

Partager Le Site www.lemanip.com Tout Est Gratuit

Partager Le Site www.lemanip.com Tout Est Gratuit

EXEMPLES PATHOLOGIQUES

www.lemanip.com

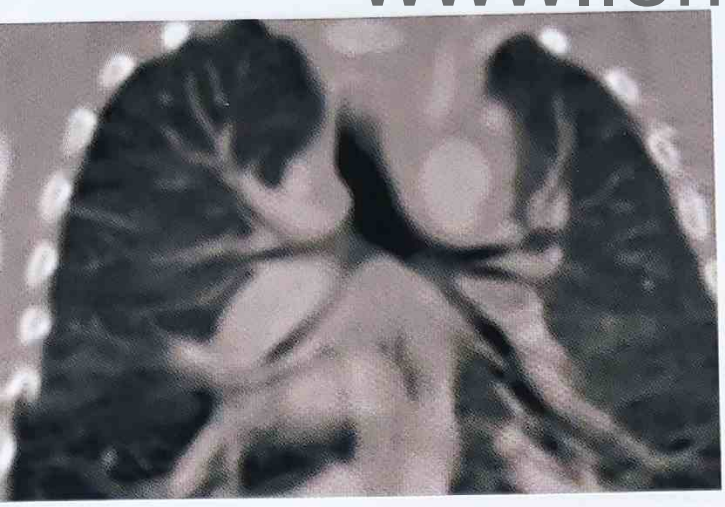

Fig. 1. Reconstruction coronale oblique de la segmentation bronchique montrant un isomérisme droit.

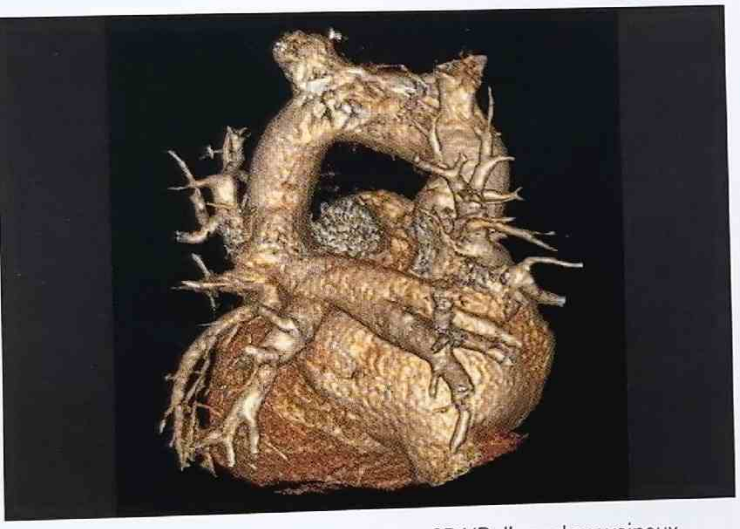

Fig. 2. Vue postérieure en reconstruction 3D VR d'un retour veineux pulmonaire anormal total supracardiaque non bloqué dans le tronc veineux innominé.

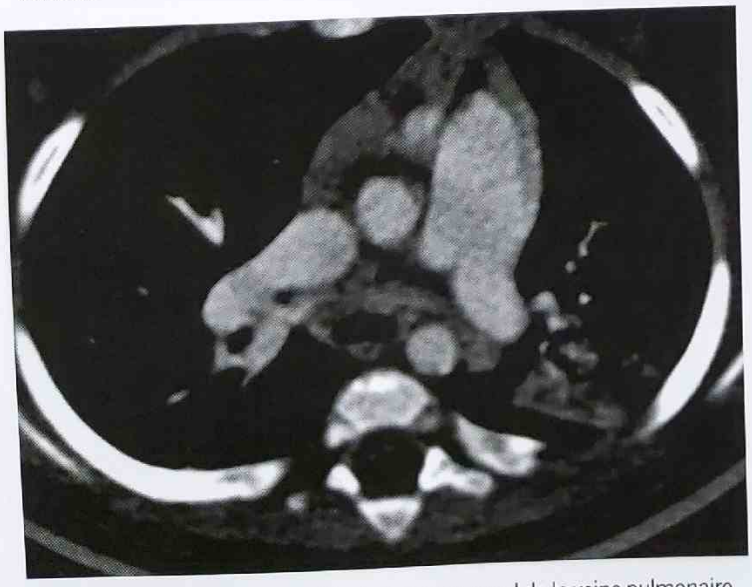

Fig. 3. Coupe axiale montrant le drainage anormal de la veine pulmonaire lobaire supérieure droite dans la veine cave supérieure (*broken ring sign*).

Fig. 4. Reconstruction sagittale oblique pour mettre en évidence l'hypoplasie de l'aorte horizontale chez un patient porteur d'une CoAo.

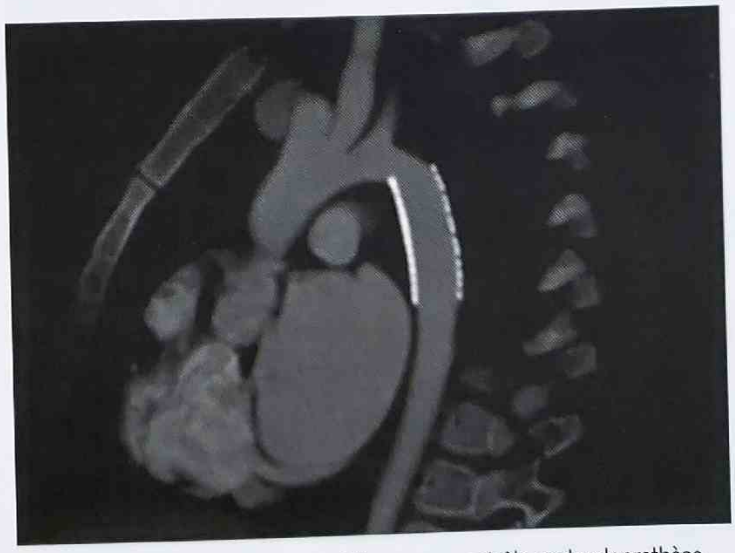

Fig. 5. Reconstruction sagittale oblique pour contrôle postendoprothèse aortique satisfaisant dans le cadre d'une CoAo.

Partager Le Site www.lemanip.com Tout Est Gratuit

Partager Le Site www.lemanip.com Tout Est Gratuit

SCANNER EN IMAGERIE PÉDIATRIQUE

→ EXPLORATION DES ARTÈRES CORONAIRES

www.lemanip.com

GÉNÉRALITÉS

- Coroscanner ou scanner coronarien pédiatrique.
- 4 circonstances prédominent pour la réalisation de cet examen :
  - bilan préopératoire des patients porteurs d'une tétralogie de Fallot (TOF) ;
  - bilan postopératoire de chirurgie impliquant une réimplantation des coronaires, en particulier la transposition des gros vaisseaux (TGV) ;
  - bilan dans le cadre d'une maladie de Kawasaki (MK) ;
  - bilan dans le cadre de la recherche d'une anomalie congénitale des coronaires (ACC), suite en particulier à un trouble du rythme ou à une mort subite récupérée.
- Le coroscanner se place en examen de 2e intention après l'échographie cardiaque, qui peut être prise en défaut :
  - chez le grand enfant ;
  - chez le petit enfant quand on souhaite explorer les coronaires en distalité.

OBJECTIFS

- **Diagnostic**
  - **TOF :** rechercher une anomalie coronarienne empêchant la chirurgie curative classique (infundibulotomie) : artère interventriculaire antérieure (IVA) naissant de la coronaire droite (CD) ou branche conale proéminente circulant en avant de l'infundibulum ; objectiver et quantifier la voie de sortie du ventricule droit et éventuellement les artères pulmonaires.
  - **MK :** identification des lésions anévrismales précoces.
  - **ACC :** recherche d'anomalies à risque, c'est-à-dire un trajet intramural, un pont myocardique, une origine anormale à partir d'une artère pulmonaire droite (ALCAPA) ou gauche (ARCAPA), etc.
- **Suivi**
  - **TGV :** recherche de sténose des ostia anastomotiques coronariens sur la racine aortique.
  - **MK :** suivi évolutif des lésions anévrismales et recherche de zones de sténoses fibreuses interanévrismales.

Analyse cardiaque segmentaire préalable à titre systématique (*cf.* fiche scanner et cardiopathie congénitale).

PROTOCOLE

Les spécificités sont plus liées à l'âge / poids qu'au caractère diagnostique ou suivi de l'examen.

- Selon l'âge (les attitudes dépendent des équipes anesthésiques de chaque centre) :
  - avant 6 mois : sédation « au biberon », jeûne non requis, contention soigneuse ;
  - de 6 mois à 4 ans : sédation requise ;
  - après 4 ans : participation par une apnée ;
  - chez l'adolescent : pas de particularité technique.
- Acquisition rétrospective avec synchronisation cardiaque, sans utilisation obligatoire de bêtabloquants ; exceptionnellement (quand le rythme cardiaque est très lent, aux alentours de 60 bpm) acquisition prospective séquentielle type step and shoot.
- L'obtention d'un abord veineux périphérique de qualité est la clé d'un examen de qualité : privilégier les cathlons bleus pour les moins de 4 ans, faire poser la voie dans le service avant l'examen et juste avant le biberon afin de récupérer un patient le plus calme possible.
- Injection de produit de contraste :
  - Quantité :
    - < 30 kg de poids : 2cc/kg ;
    - > 30 kg : posologie de type adulte.
  - Vitesse :
    - < 20 cc de volume injecté : injection manuelle ;
    - > 20 cc : injecteur automatique à 2 cc/s.
  - Type :
    - TOF : pas d'injection multiphasique en raison de la communication interventriculaire ;
    - TGV, MK, ACC : injection multiphasique possible à partir de 4 ans.
  - Rinçage systématique de la VVP au NaCl 1-2 cc en fonction du volume de la tubulure utilisée.
  - Départ de l'acquisition à la fin du rinçage ; jusqu'à une corpulence adulte, et pour des raisons de radioprotection, pas de « bolus tracking ».
- Constantes :
  - 80 kV souvent suffisant, 100 kV pour les gabarits adolescents.
  - 10 mAs/kg jusqu'à 10 kg de poids, en retirant la modulation automatique de dose.
- Reconstructions possibles à différentes phases du cycle cardiaque ; contrairement à l'adulte, les reconstructions en fin de systole sont souvent les moins artéfactées.
- Analyse des images :
  - Coupes axiales à privilégier, en particulier pour l'analyse des ostia coronariens.
  - Reconstructions en 3D VR souvent très démonstratives pour les correspondants.

RÉSULTATS

RÉSULTATS NORMAUX

- En lecture en coupes axiales, les ostia coronariens se situent normalement entre 11 h et 13 h pour celui de l'ACD, et entre 5 h et 7 h pour celui de l'artère coronaire gauche (ACG).

Partager Le Site www.lemanip.com Tout Est Gratuit

Partager Le Site www.lemanip.com Tout Est Gratuit

www.lemanip.com

▸ EXEMPLES PATHOLOGIQUES

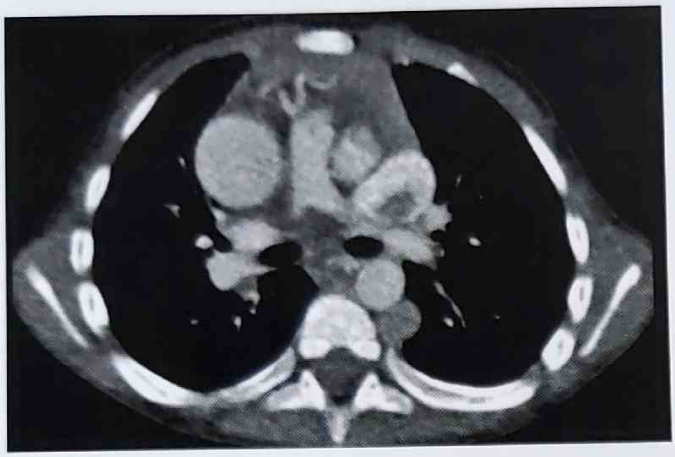

Fig. 1. Coupe axiale, patient porteur d'une TOF, bilan préopératoire : branche coronale circulant devant l'infundibulum pulmonaire.

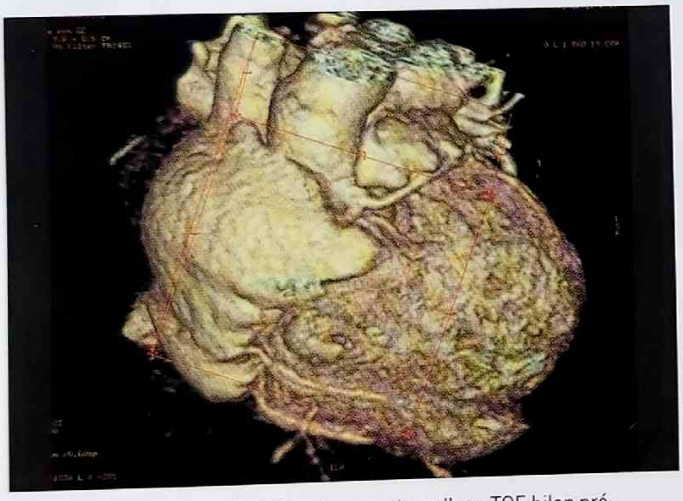

Fig. 2. Reconstruction 3D VR, patient porteur d'une TOF, bilan préopératoire : coronaire unique avec ACG passant devant l'infundibulum pulmonaire.

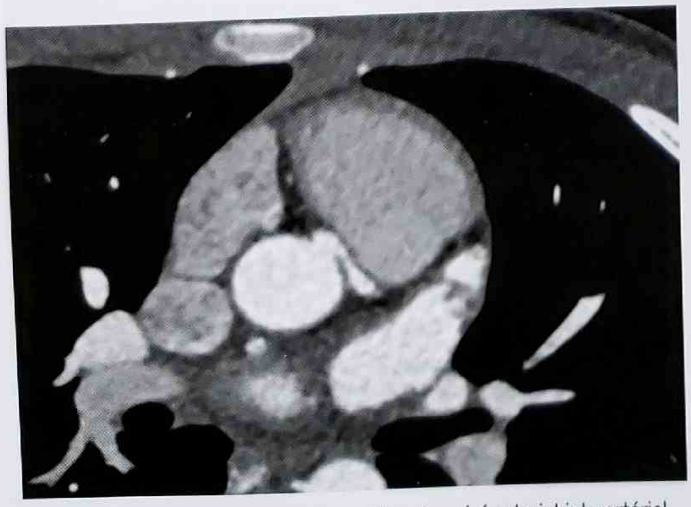

Fig. 3. Coupe axiale, ACC sur mort subite récupérée : trajet interartériel de l'ACG.

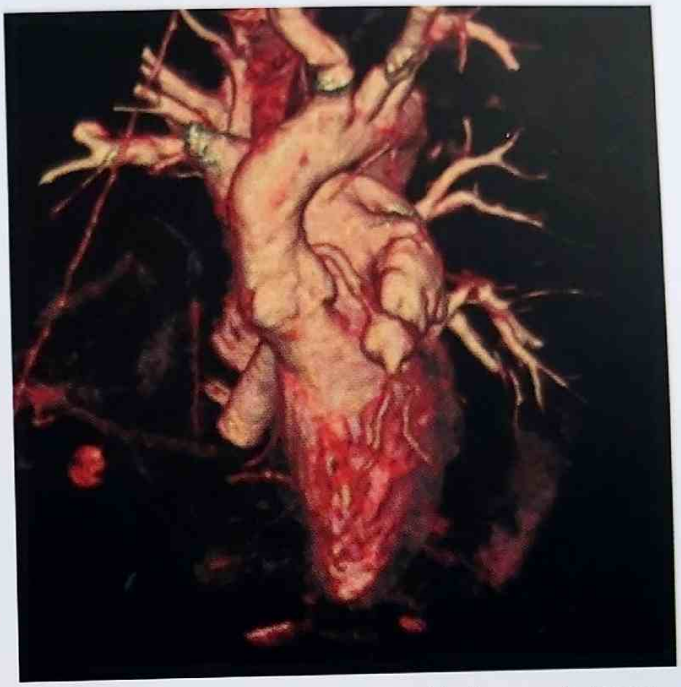

Fig. 4. Reconstruction 3D VR, MK dans son suivi : alternance de sténoses et d'une zone anévrismale de l'ACG.

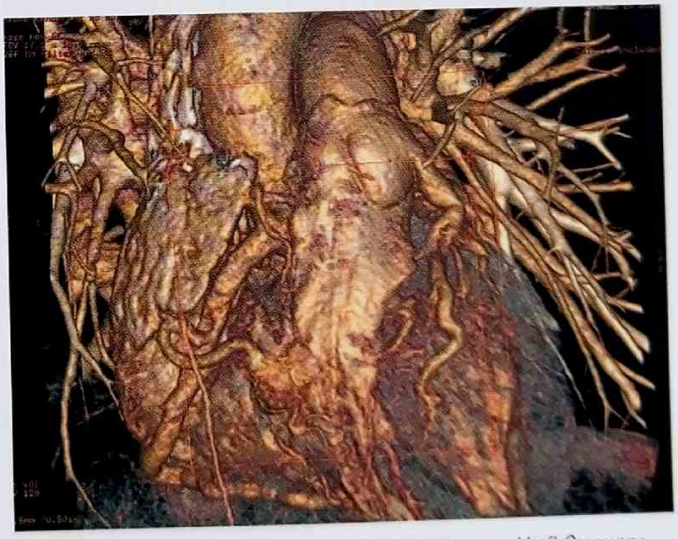

Fig. 5. Reconstruction 3D VR, ACC : ALCAPA (*Abnormal Left Coronary Artery from the Pulmonary Artery*).

Partager Le Site www.lemanip.com Tout Est Gratuit

Partager Le Site www.lemanip.com Tout Est Gratuit

SCANNER EN IMAGERIE ONCOLOGIQUE

→ CRITÈRES DE LA RÉPONSE TUMORALE : RECIST

www.lemanip.com

GÉNÉRALITÉS

Définition

- **RECIST** (*Response Evaluation Criteria in Solid Tumors*) est la méthode de référence d'évaluation des traitements dans les tumeurs solides, basée sur la mesure du **plus grand diamètre** des lésions tumorales d'un patient sur des coupes dans le plan axial (pas de reconstructions).
- Les ganglions sont mesurés selon leur petit axe.

Circonstances habituelles de l'examen

- Les critères sont généralement utilisés dans les essais cliniques.
- Ils peuvent, par extension, être utilisés comme trame de lecture dans le suivi quotidien des patients.

Place éventuelle des autres explorations

- L'IRM peut être utilisée sous réserve de toujours mesurer les lésions sur la même séquence et dans un plan strict (axial, coronal ou sagittal).
- L'échographie n'est pas recommandée, en dehors des lésions superficielles (sous-cutanée ou thyroïde).
- Les mesures sur la radiographie standard sont théoriquement possibles, mais ne sont plus d'actualité avec la généralisation du scanner.

OBJECTIFS

Bilan initial

- Ce bilan permet de dresser la liste exhaustive des lésions avant le début du traitement, primitives et/ou secondaires.
- Deux types de lésions sont définis sur l'examen initial : les **lésions cibles** et les **lésions non cibles**.

Bilan de suivi

- Lors de chaque bilan de suivi, l'évolution des lésions cibles et lésions non cibles est évaluée, et l'apparition de nouvelle(s) lésion(s) sera recherchée.
- Ces trois éléments permet de définir la **réponse globale** du patient.

PROTOCOLE DE LECTURE

▸ LÉSIONS CIBLES

- ▸ Lésions dont le plus grand diamètre est ≥ 10 mm et dont les limites sont suffisamment bien définies pour que leur mesure soit considérée comme fiable.
- ▸ Ganglions : mesure du petit axe, lésion cible si son petit axe mesure ≥ 15 mm.
- ▸ Nombre maximum de lésions cibles choisies : 5/patient et 2/organe.
- ▸ La somme des mesures des lésions cibles est calculée.

▸ LÉSIONS NON CIBLES

- ▸ Lésions trop petites (< 10 mm).
- ▸ Lésions dont la mesure est considérée comme non fiable car leurs limites sont difficiles à définir (lésions osseuses, lepto-méningées, ascite, épanchement pleural ou péricardique, lymphangite carcinomateuse...).
- ▸ Lésions mesurables mais non incluses dans les lésions cibles.
- ▸ Ganglions : mesure du petit axe, lésion non cible si 10 ≤ petit axe < 15 mm.

▸ ÉVALUATION DE LA RÉPONSE (Tableau 1)

Réponse globale	Lésions cibles	Lésions non cibles	Nouvelles lésions
Réponse complète (CR)	Disparition de toutes les lésions cibles non ganglionnaires et tous les ganglions < 10 mm de petit axe	Disparition de toutes les lésions non cibles	Non (pas de nouvelle lésion)
Réponse partielle (PR)	↓ ≥ 30 % de la somme des lésions cibles **par rapport à la somme prétraitement**	Pas de progression	Non (pas de nouvelle lésion)
Maladie stable (SD)	Ni réponse, ni progression	Persistance d'une ou plusieurs lésions non cibles	Non (pas de nouvelle lésion)
Maladie en progression (PD) : la réponse globale est PD si au moins une des catégories est en progression	↑ ≥ 20 % de la somme des lésions cibles **par rapport à la plus petite somme** mesurée au cours du suivi (**nadir**) et ≥ 5 mm en valeur absolue	Progression « non équivoque »* (appréciée qualitativement) en taille des lésions (une seule lésion dont la taille augmente ne suffit pas)	Oui (apparition de nouvelle(s) lésion(s) dont la nature secondaire est certaine)

Tableau 1. Catégories de réponse pour chaque type de lésion selon RECIST 1.1.
* Le terme « progression non équivoque » signifie qu'il n'existe aucun doute sur la progression des lésions non cibles. Il doit s'agir d'une progression globale de ces lésions.

Partager Le Site www.lemanip.com Tout Est Gratuit

Partager Le Site www.lemanip.com Tout Est Gratuit

www.lemanip.com

RÉSULTATS

- Pour pouvoir évaluer un patient selon RECIST, il est impératif d'avoir à sa disposition **l'ensemble du suivi**, ainsi que les renseignements cliniques sur la **date de début du traitement** et tout **traitement local intercurrent** éventuel (ex : radiothérapie).

- **EXEMPLES**

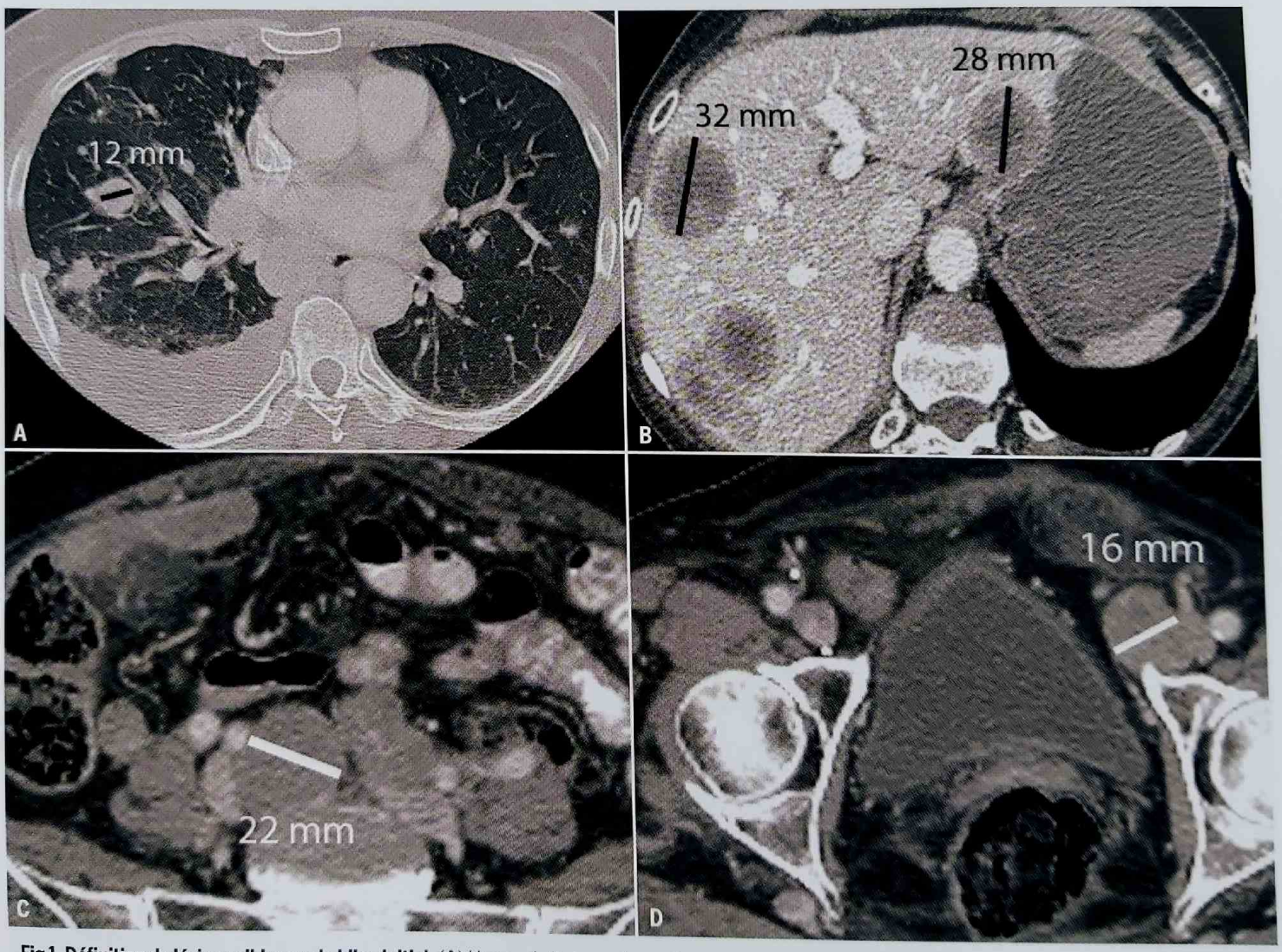

Fig 1. Définition de lésions cibles sur le bilan initial. (**A**) Une seule lésion pulmonaire est supracentimétrique ; (**B**) deux lésions hépatiques maximum peuvent être sélectionnées (même s'il y en a plus qui mesurent ≥ 10 mm) ; deux adénopathies ont un petit axe ≥ 15 mm (**C**) iliaque primitive droite et (**D**) iliaque externe gauche. La somme initiale des lésions cibles = 12 + 32 + 28 + 22 + 16 = 110 mm.

Partager Le Site www.lemanip.com Tout Est Gratuit

Partager Le Site www.lemanip.com Tout Est Gratuit

www.lemanip.com

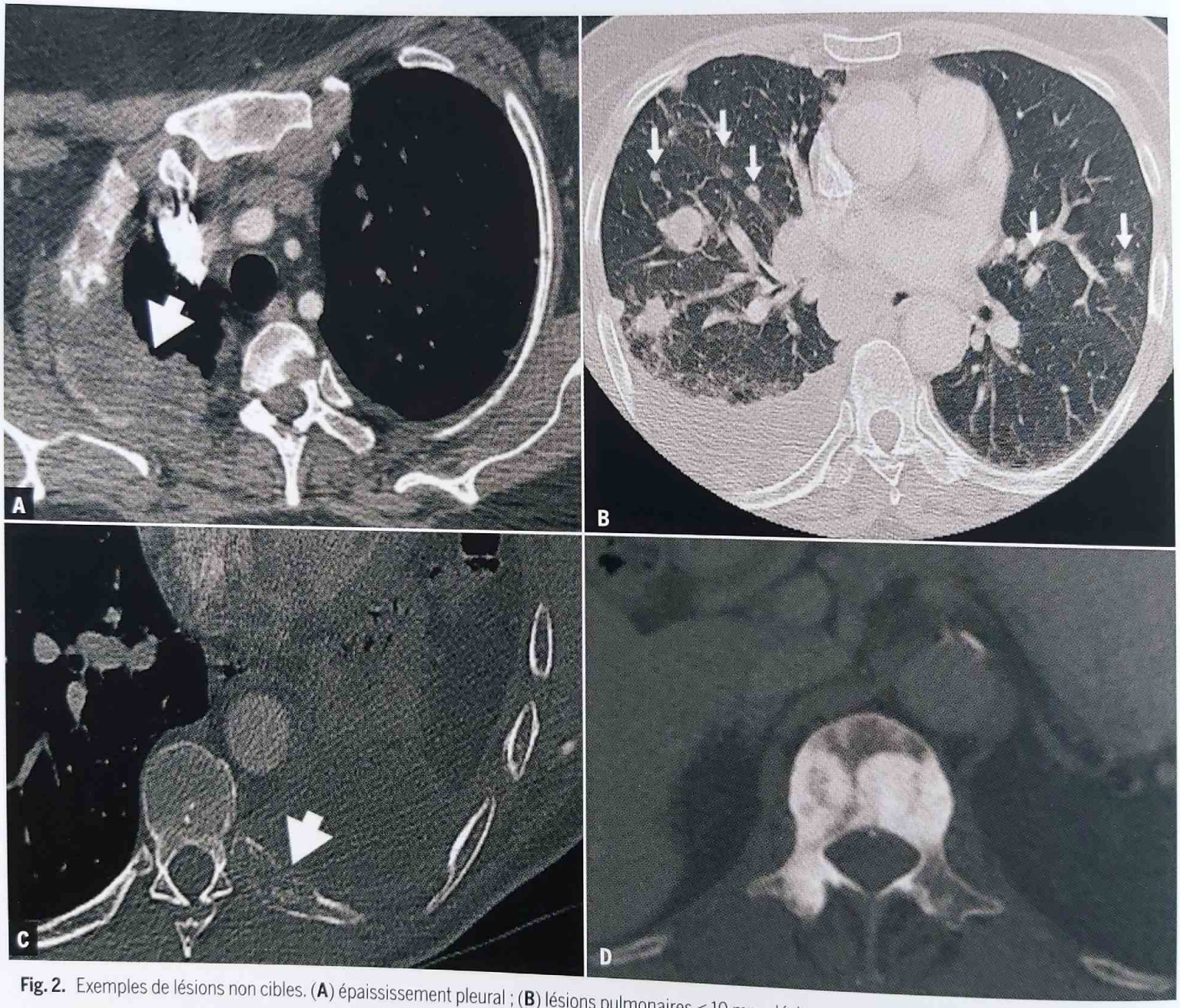

Fig. 2. Exemples de lésions non cibles. (**A**) épaississement pleural ; (**B**) lésions pulmonaires < 10 mm ; lésions osseuses (**C**) lytiques ou (**D**) condensantes.

Partager Le Site www.lemanip.com Tout Est Gratuit

Partager Le Site www.lemanip.com Tout Est Gratuit

www.lemanip.com

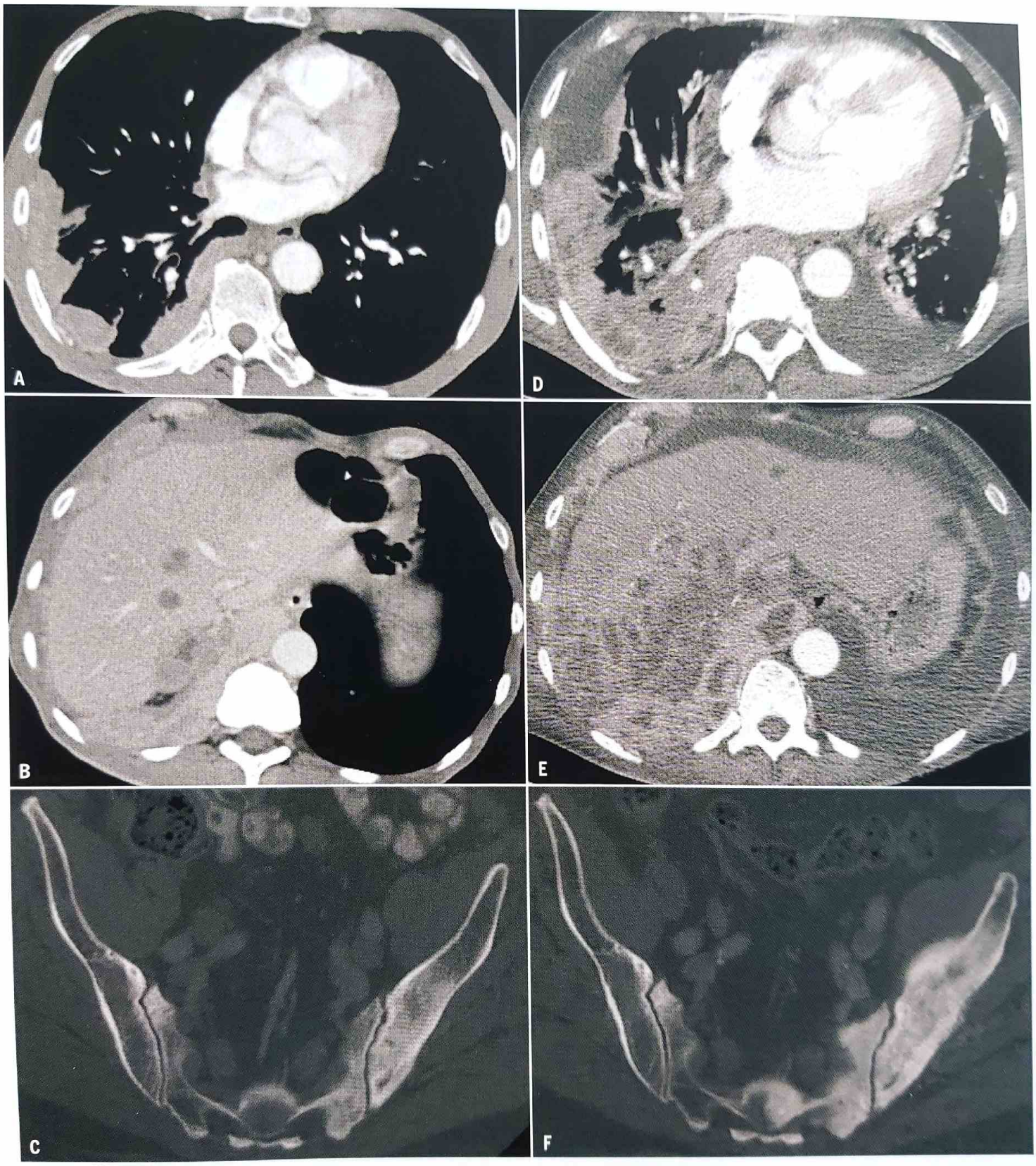

Fig. 3. Progression non équivoque. Lésions non cibles pleurales, hépatiques et osseuses avant (respectivement **A**, **B**, **C**) et après (**D**, **E**, **F**) traitement. Il existe une progression manifeste de l'ensemble des lésions.

Partager Le Site www.lemanip.com Tout Est Gratuit

Partager Le Site www.lemanip.com Tout Est Gratuit

SCANNER EN IMAGERIE ONCOLOGIQUE

→ CRITÈRES DE LA RÉPONSE TUMORALE : mRECIST/CHOI/EASL

www.lemanip.com

GÉNÉRALITÉS

- En cas de traitement par thérapie ciblée, la diminution du volume tumoral évaluée selon les critères RECIST ne devrait plus être le seul paramètre d'évaluation. D'autres méthodes simples applicables par le plus grand nombre ont donc été développées pour quantifier la diminution de la perfusion et l'apparition de plages de nécrose au sein des lésions traitées. Les plus connues sont les critères CHOI et RECIST modifiés.
- Les critères CHOI reposent sur un principe simple. Si la vascularisation d'une tumeur diminue et si des zones de nécrose s'installent, alors le rehaussement de cette tumeur après injection de produit de contraste iodé au scanner diminuera. Partant de ce principe, Choi et al. [1] ont défini des critères de réponse applicables aux tumeurs gastro-intestinales stromales (GIST) traitées par imatinib.
- Une autre méthode simple d'évaluation de la nécrose, qui ne mesure pas la densité des lésions à l'aide de ROI, a été proposée. Son principe repose sur la mesure des zones qui se rehaussent au sein d'une tumeur. Ainsi, si le traitement est efficace et entraîne une nécrose de certaines portions tumorales, il est probable que les zones non nécrotiques viables et vascularisées diminuent en taille par rapport à l'examen initial. Ce concept, basé sur l'étude de l'évolution des portions vascularisées des tumeurs, ne s'adresse évidemment qu'aux tumeurs hypervascularisées pour lesquelles un rehaussement après injection est nettement perceptible au scanner ou en IRM. Ces critères ont donc été initialement développés pour évaluer les CHC traités par chimioembolisation puisqu'on pouvait observer une dévascularisation en l'absence de diminution de la taille tumorale. Ils sont dénommés : critères EASL et critères RECIST modifiés.

OBJECTIFS

- Obtenir des critères de réponse tumorale différents de ceux basés uniquement sur l'étude de la variation de la taille tumorale, ceci surtout lorsque le traitement effectué n'entraîne pas rapidement de variation de la taille de la tumeur : chimioembolisation, thérapie ciblée, etc.

PROTOCOLES

▸ LES CRITÈRES DE CHOI

- Ces critères sont donc des critères uniquement scannographiques (pas IRM).
- Il faut réaliser une acquisition avant, puis après injection aux temps artériel et portal. Pour les GIST, la mesure de l'atténuation a été définie au temps artériel.
- La mesure de l'atténuation est réalisée à la console en traçant des régions d'intérêt sur une coupe représentative de la tumeur (2D) (Fig. 1) ou sur toutes les coupes passant par la tumeur (3D).

▸ LES CRITÈRES mRECIST ET EASL

- Ces critères reposent sur la mesure de la partie viable, donc rehaussée au temps artériel des CHC. Ils peuvent être utilisés en scanner ou en IRM hépatique sur toute acquisition qui possède un temps artériel après injection.
- Les critères dits « EASL » (*European Association for the Study of the Liver*) sont inspirés des critères OMS. Il faut réaliser une mesure bidimensionnelle des 2 plus grands diamètres perpendiculaires de la portion rehaussée puis en faire le produit pour calculer une surface ou, pour d'autres, calculer directement la surface de la partie viable par planimétrie sur les consoles scanner/IRM. La définition relativement floue des critères EASL et leur mise en œuvre peu pratique a beaucoup limité leur utilisation.
- Une version simplifiée a alors été proposée : les critères RECIST modifiés [2] qui reprennent le principe des critères EASL (mesure de la tumeur « viable ») mais en se limitant à une mesure unidimensionnelle (le plus grand diamètre) basée sur les mêmes règles que celles qui gouvernent les critères RECIST. La seule différence concerne le fait que les plus grands diamètres mesurés sont ceux des portions qui se rehaussent après injection en négligeant le reste de la lésion (Fig. 2) (la mesure ne doit pas traverser des zones de nécrose).

RÉSULTATS

▸ LES CRITÈRES DE CHOI

- La réponse est définie :
  - soit par la diminution de la densité tumorale après injection (mesurée en unité Hounsfield) de 15 % par rapport à l'examen initial quelle que soit la variation du plus grand diamètre de la tumeur (même en cas d'augmentation de celui-ci) ;
  - soit par une diminution supérieure ou égale à 10 % du plus grand diamètre de la tumeur, quelle que soit l'évolution de la densité tumorale.
- La réponse selon les critères CHOI est donc formulée ainsi :

Réponse partielle : diminution de la densité tumorale (HU) ≥ 15 % ou diminution du plus grand diamètre ≥ 10 % au scanner après injection (Fig. 1).

- Cette définition de la réponse a permis de mieux identifier le groupe de patients atteints de GIST qui bénéficiait, en termes de survie globale, du traitement par imatinib par rapport aux critères RECIST.
- Les critères de progression n'ont pas été, quant à eux, validés et sont définis de façon arbitraire par analogie avec les critères RECIST ; 4 catégories de réponses selon des critères CHOI ont été proposés (Tableau 1).
- La sélection des lésions sur laquelle s'applique ces critères sont les lésions cibles précédemment définies selon les critères RECIST.

Partager Le Site www.lemanip.com Tout Est Gratuit

Partager Le Site www.lemanip.com Tout Est Gratuit

www.lemanip.com

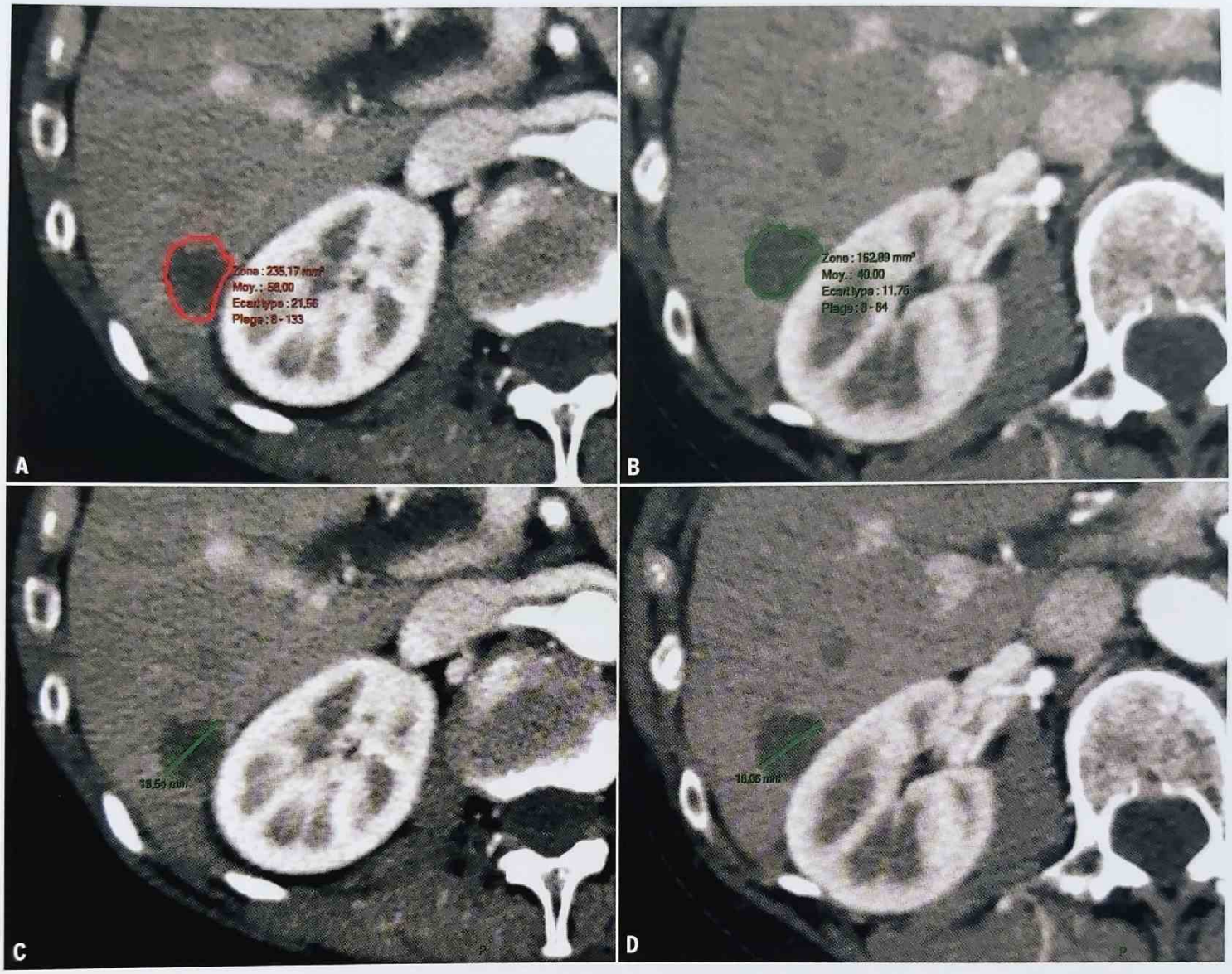

Fig. 1. Métastase hépatique de GIST traitée par imatinib. Avant traitement, le plus grand diamètre de la lésion était de 18 mm (**C**), son atténuation au temps artériel était de 58 UH (**A**). Après 2 mois de traitement, le plus grand diamètre de la lésion était toujours de 18 mm (**D**), son atténuation au temps artériel était de 40 UH (**A**) soit –31 %. On observe donc une réponse partielle selon les critères CHOI.

	Lésions cibles
Réponse complète	Disparition de toutes les lésions cibles. Pas de nouvelle lésion.
Réponse partielle	Diminution de la somme des plus grands diamètres (de chacune des lésions ?) > 10 % ou diminution de la densité tumorale moyenne en HU) ≥ 15 % au scanner après injection. Pas de nouvelle lésion. Pas de progression évidente des lésions non mesurable.
Réponse incomplète/stabilisation	Ni RC, ni RP ou progression. Pas d'aggravation symptomatique liée à la tumeur.
Progression	Augmentation de la taille > 10 % sans critère de RP en densité tumorale au scanner. Nouvelles lésions. Nouveaux nodules intratumoraux ou augmentation de la taille de nodules intratumoraux existants.

Tableau 1. Critères de réponse au traitement de CHOI [1]. HU : unité Hounsfield.

Partager Le Site www.lemanip.com Tout Est Gratuit

Partager Le Site www.lemanip.com Tout Est Gratuit

www.lemanip.com

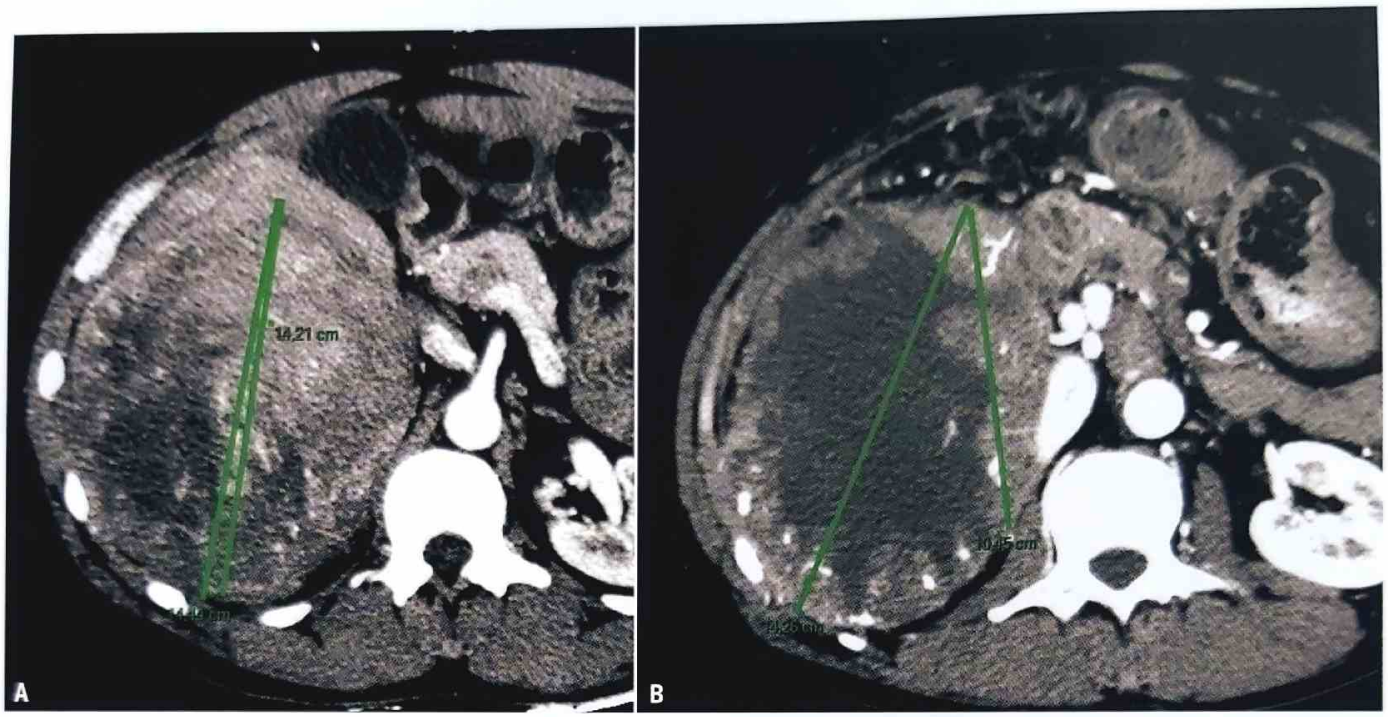

Fig. 2. CHC avant (**A**) et après (B) chimioembolisation. Avant traitement (**A**), le plus grand diamètre de la lésion était de 14 cm. Le plus grand diamètre de sa portion vascularisée était également de 14 cm. Après traitement, le plus grand diamètre de la lésion était toujours de 14,5 cm mais le plus grand diamètre de la portion rehaussée (mesurée par une ligne ne passant pas par les zones de nécrose) était de 10 cm, soit –31 % soit une réponse partielle selon les critères mRECIST.

Une variante : les critères CHOI modifiés (mCHOI)

- Les critères CHOI se sont avérés efficaces pour définir une réponse corrélée à la survie globale pour les GIST traités par imatinib. De nombreux auteurs ont donc tenté de les transposer à d'autres cancers traités par des thérapies ciblées connues pour entraîner de la nécrose, et en particulier le cancer du rein traité par des anti-angiogéniques [4, 5]. Malheureusement, les résultats sont décevants. En effet, selon les critères CHOI, il suffit que le rehaussement de la tumeur diminue même si ses dimensions augmentent. En d'autres termes, peuvent être considérées comme répondeuses des tumeurs non traitées, en croissance rapide, qui développent une nécrose centrale spontanée consécutive à une augmentation de la pression interstitielle et/ou à une inadaptation du processus d'angiogenèse.
- Pour pallier cette insuffisance, il a été proposé de modifier les critères CHOI (mCHOI) en remplaçant le « ou » par un « et » [3]. La nouvelle définition de la réponse selon les critères mCHOI devient donc :

Réponse partielle : diminution de la densité tumorale (HU) ≥ 15 % et diminution du plus grand diamètre ≥ 10 % au scanner après injection.

- Ainsi, les tumeurs rapidement progressives avec nécrose spontanée sont éliminées. Ces critères se sont avérés plus fiables que les critères CHOI pour les cancers du rein traités par anti-angiogéniques, mais des points faibles persistent, qui empêchent leur emploi de façon fiable à large échelle.

Avantages et limites des critères basés sur la mesure de la densité tumorale après injection

- Ces critères sont simples, ils sont mesurables sur n'importe quel scanner et ne nécessitent qu'un outil de mesure de la densité des images qui est disponible de base sur toutes les consoles de traitement des images tomodensitométriques sans exception. Il y a néanmoins des sources de variation à connaître pour mieux les limiter :
  - La dose et la concentration injectée de produit de contraste doit rester la même sur les examens successifs pour permettre une mesure fiable.
  - La mesure du rehaussement tumoral est réalisée en traçant à la main une région d'intérêt (ROI) sur la tumeur. On comprend donc que le résultat va varier en fonction du tracé de cette ROI.
  - La mesure de l'atténuation sur une coupe donnée ne reflète pas nécessairement le comportement de

Partager Le Site www.lemanip.com Tout Est Gratuit

Partager Le Site www.lemanip.com Tout Est Gratuit

www.lemanip.com

toute la tumeur. Dans l'idéal, il faut préférer réaliser une mesure de l'atténuation tumorale sur toutes les coupes passant par la tumeur (mesure 3D) pour être moins dépendant de l'hétérogénéité tumorale.

- Des constatations précédentes, il apparaît que le radiologue qui réalise l'examen devrait être le même ou, à défaut, devrait disposer des informations concernant les paramètres d'injection de l'examen précédent (type de produit de contraste utilisé, timing de l'acquisition par rapport à l'injection) et de l'image des ROI dessinées sur les lésions cibles.

LES CRITÈRES mRECIST

- Les critères RECIST modifiés font maintenant référence et s'appliquent à la partie de la tumeur prenant le contraste à la phase artérielle (considérée comme tumeur « viable »).
- On définit la réponse par analogie aux critères RECIST (Tableau 2).
- Comme pour les autres critères CHOI, il est préférable que le radiologue qui réalise l'examen soit le même tout au long du traitement.
- Ces critères RECIST modifiés restent néanmoins très subjectifs et difficilement reproductibles car il est dans certains cas très difficile de définir un grand diamètre qui ne passe pas par des zones de nécrose dans une lésion très hétérogène ou anfractueuse.

Références

[1] Choi H, Charnsangavej C, Faria SC, Macapinlac HA, Burgess MA, Patel SR, Benjamin RS, et al. Correlation of Computed Tomography and Positron Emission Tomography in Patients With Metastatic Gastrointestinal Stromal Tumor Treated at a Single Institution With Imatinib Mesylate: Proposal of New Computed Tomography Response Criteria 2007 ; 25(13) : 1753-9. doi:10.1200/JCO.2006.07.3049

[2] Edeline J, Boucher E, Rolland Y, Vauléon E, Pracht M, Perrin C, Raoul J-L. Comparison of tumor response by Response Evaluation Criteria in Solid Tumors (RECIST) and modified RECIST in patients treated with sorafenib for hepatocellular carcinoma. Cancer 2012 ; 118(1) : 147-56. doi:10.1002/cncr.26255

[3] Nathan PD, Vinayan A, Stott D, Juttla J, Goh V. CT response assessment combining reduction in both size and arterial phase density correlates with time to progression in metastatic renal cancer patients treated with targeted therapies. Cancer Biology & Therapy 2010 ; 9(1) : 15-9. Retrieved from http://www.ncbi.nlm.nih.gov/pubmed/20009542

[4] Schmidt N, Hess V, Zumbrunn T, Rothermundt C, Bongartz G, Potthast S. Choi response criteria for prediction of survival in patients with metastatic renal cell carcinoma treated with anti-angiogenic therapies. European Radiology 2013 ; 23(3) : 632-9. doi:10.1007/s00330-012-2640-x

[5] Van der Veldt AAM, Meijerink MR, van den Eertwegh AJM, Boven E. Targeted therapies in renal cell cancer: recent developments in imaging. Targeted Oncology 2010 ; 5(2) : 95-112. doi:10.1007/s11523-010-0146-5

	Lésions cibles
Réponse complète	Disparition de toutes les lésions cibles. Pas de nouvelle lésion.
Réponse partielle	Diminution d'au moins 30 % de la somme des diamètres des tumeurs « viables ». Pas de nouvelle lésion. Pas de progression évidente des lésions non mesurable.
Réponse incomplète/stabilisation	Ni RC, ni RP ou progression. Pas d'aggravation symptomatique liée à la tumeur.
Progression	Apparition d'une nouvelle lésion « viable » ou augmentation d'au moins 20 % de la somme des diamètres des tumeurs « viables » en prenant comme référence la plus petite somme de ces diamètres depuis le début du traitement. Nouveaux nodules intratumoraux ou augmentation de la taille de nodules intratumoraux existants.

Tableau 2. Critères de réponse au traitement mRECIST.

Partager Le Site www.lemanip.com Tout Est Gratuit

Partager Le Site www.lemanip.com Tout Est Gratuit

SCANNER EN IMAGERIE ONCOLOGIQUE

→ ÉVALUATION TDM DES LYMPHOMES NON HODGKINIENS ET DE LA MALADIE DE HODGKIN

www.lemanip.com

GÉNÉRALITÉS

- Les lymphomes regroupent d'une part les lymphomes malins non hodgkiniens (âge moyen au diagnostic de 65 ans), d'autre part les lymphomes de Hodgkin (âge moyen au diagnostic de 20 à 30 ans, puis second pic à 70 ans).
- 65 % des lymphomes sont des pathologies agressives.
- Les lymphomes se caractérisent par l'envahissement tumoral d'éléments du système lymphatique, mais également d'organes adjacents, ou d'organes profonds. Le rôle de l'imagerie est de détecter et de caractériser l'envahissement tumoral spécifique, de confirmer le diagnostic de la maladie et de proposer une évaluation pronostique de celle-ci.
- La confirmation du diagnostic est obtenue à l'aide d'une biopsie, le plus généralement réalisée par voie percutanée guidée par l'imagerie échographique ou TDM, avec un calibre suffisant (14 G) pour permettre un diagnostic histologique, immunohistochimique, voire génotypique.
- L'imagerie des lymphomes malins en 2015 repose sur une approche multimodale incluant au premier plan la TEP-TDM, mais également la TDM et l'IRM.
- Compte tenu des spécificités épidémiologiques des patients atteints de lymphomes, la réduction de dose en exploration TDM de ces patients est un objectif en soi.

OBJECTIFS

- Préciser le staging initial (baseline) des lésions cibles.
- Permettre le suivi intercure ou fin de traitement.
- Cette stratégie s'inscrit dans une approche multidisciplinaire incluant des données morphologiques et métaboliques.

INDICATIONS

- Indications de la TDM dans le suivi des lymphomes [1] : conformément au Guide du bon usage des examens d'imagerie (www.gbu.radiologie.fr), la TDM reste indiquée pour le staging initial et le suivi des :
  - lymphomes de la zone marginale ;
  - lymphomes B diffus à grandes cellules et lymphomes de Hodgkin dans le cadre de protocoles thérapeutiques, ou pour les maladies non FDG-avides.
- Par ailleurs, la TDM permet également la découverte de lésions incidentales, importantes pour la prise en charge des patients [1].

PROTOCOLES D'EXPLORATION TDM

- Un des objectifs de l'imagerie TDM dans l'exploration des lymphomes est la limitation de dose, tout en maintenant la qualité diagnostique. Le recours aux reconstructions itératives est indispensable dans cette optique. Les opacifications digestives ne sont pas systématiquement recommandées.
- Principes : TDM thoraco-abdominopelvienne après injection de produit de contraste au temps portal, injection de produit de contraste à 350 mg/mL d'iode, à la dose de 1,5 mL/kg, débit : 2 mL/s.
- L'utilisation d'algorithmes de reconstruction itératifs complexes permet de réduire la dose avec des DLP atteignant au plus 30 % des NRD [2] avec des DLP moyens de 311 mGy.cm (Tableau 1).

	Protocole basse dose avec reconstruction de type MBIR	Protocole basse dose avec reconstruction itérative simple
Épaisseur de coupe (mm)	1,25	1,25
Matrice	512 × 512	512 × 512
Kilovoltage (Kv)	100	120
mA modulation (mAs)	100-300	150 - 650
Pitch	1,375	1,375
Temps de rotation (s)	0,6	0,7
IR	50 %	50 %
Champ de vue	Large	Large

Tableau 1. Exemple de protocoles d'acquisitions intégrant des reconstructions itératives.
D'après Herin et al. [2]. MBIR : *Model Based Iterative Reconstruction.*

ÉVALUATION INITIALE DU LYMPHOME

- Le staging initial en TDM repose d'une part sur l'identification de lésions cibles, et d'autre part sur un staging reprenant la classification de Ann Arbor (Tableau 2). La TEP-TDM est reconnue comme supérieure à la TDM pour le staging des lymphomes de Hodgkin et les lymphomes non hodgkiniens agressifs [3]. Des travaux sont en cours pour évaluer le rôle de l'IRM corps entier et de la TEP-IRM dans cette indication (Clinical trial ADAMANTIUS NCT02300402).
- Une lésion cible est définie ainsi, uniquement sur coupe transversale, avec mesures bidimensionnelles :
  - ganglion dont le plus grand diamètre × 15 mm [Cheson, 1999] ;
  - lésion extraganglionnaire > 10 × 10 mm.
- Les lésions sont mesurées dans leurs deux diamètres, et le produit des diamètres définit le volume tumoral.
- 6 lésions cibles maximum sont analysées par patient.
- La répartition de l'atteinte permet de classer la maladie suivant les 4 stades d'Ann Arbor.

Partager Le Site www.lemanip.com Tout Est Gratuit

Partager Le Site www.lemanip.com Tout Est Gratuit

www.lemanip.com

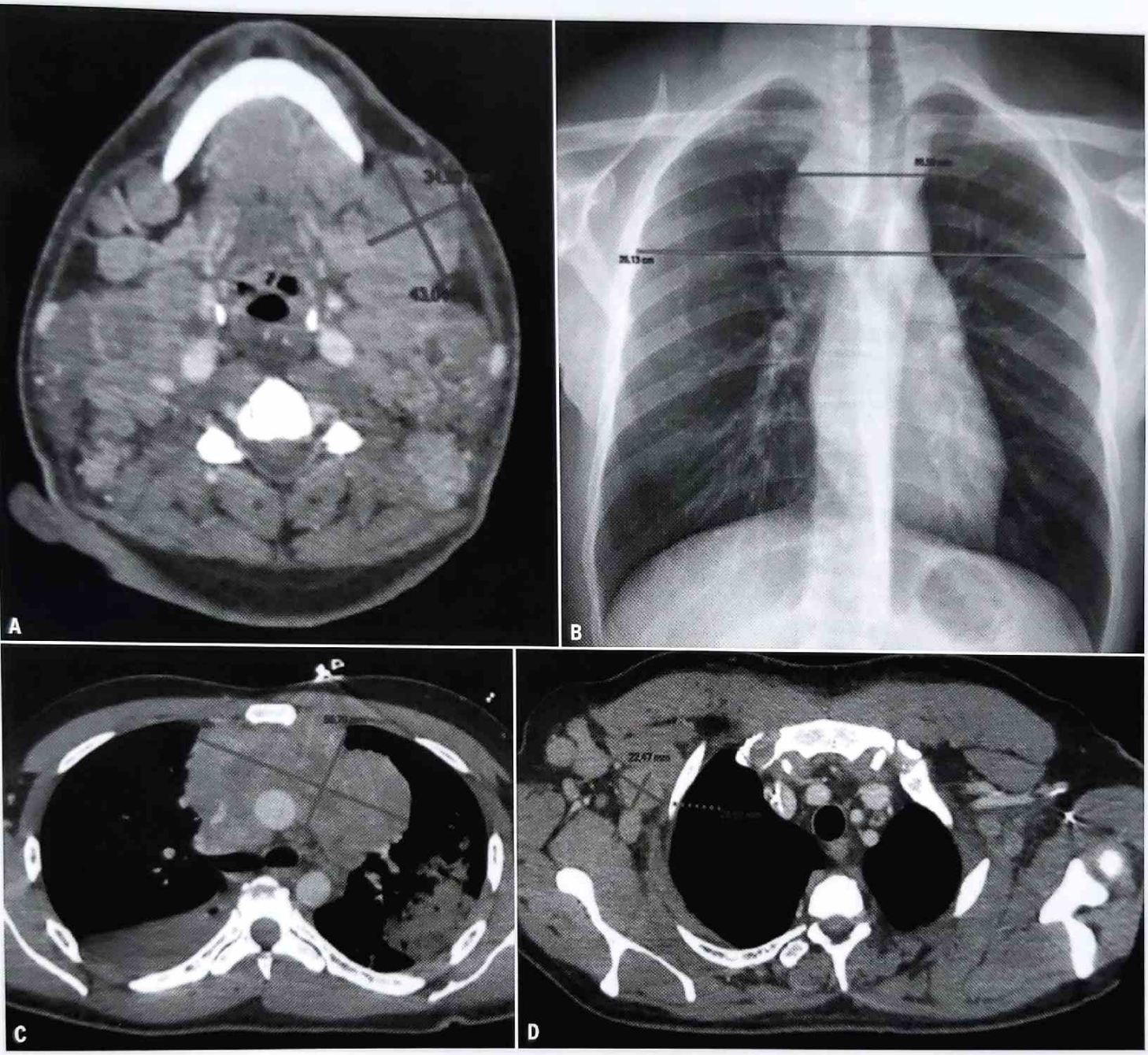

Fig. 1. Patient de 67 ans avec lymphome non hodgkinien caractérisé par une atteinte ganglionnaire cervicale (**A**), une atteinte médiastinale Bulky, radiographie thoracique (**B**), et coupe TDM (**C**) et une atteinte axillaire (**D**). Le staging initial est donc en faveur d'une atteinte II X d'Ann Arbor.

Stade I	Atteinte d'un seul groupe ganglionnaire ou d'un seul organe extralymphatique (I_E).
Stade II	Du même côté du diaphragme : atteinte de deux ou plusieurs groupes ganglionnaires ou atteinte d'un organe extralymphatique et d'un ou plusieurs groupes ganglionnaires (II_E).
Stade III	Atteinte des deux côtés du diaphragme de groupes ganglionnaires, et éventuellement d'un organe extralymphatique (III_E).
Stade IV	Atteinte diffuse d'un ou plusieurs organes extralymphatiques, avec ou sans atteinte ganglionnaire, au-delà d'une atteinte d'organe définie par le stade E

Tableau 2. Classification de Ann Arbor (1971).
Ajout de la lettre E : envahissements d'organe par contiguïté, à partir d'une structure ganglionnaire et pouvant être traitée dans le même champ de radiothérapie que le ganglion concerné.
Ajout de la lettre X : maladie *Bulky* (masse ≥ 10 cm ou index largeur médiastin/largeur thorax ≥ 0,33, mesurée à hauteur des vertèbres T5-T6 [Fig. 1]).

Partager Le Site www.lemanip.com Tout Est Gratuit

Partager Le Site www.lemanip.com Tout Est Gratuit

SCANNER EN IMAGERIE ONCOLOGIQUE

www.lemanip.com

ÉVALUATION DE LA RÉPONSE THÉRAPEUTIQUE DES LYMPHOMES

Critères de réponse de Cheson 1999

- L'évaluation de la réponse en TDM repose sur les critères dits de « Cheson 1999 », ne prenant donc pas en compte l'imagerie métabolique.
- La somme du produit des diamètres des lésions cibles (maximum de 6 lésions cibles par patient) est évaluée avant et après traitement, comme indiqué ci-dessous.
- 4 catégories de réponse sont possibles, dont la Réponse Complète Incertaine (CRu en anglais) :

	Lésions cibles	Lésions non cibles
Réponse complète (RC ou CR)	Masse résiduelle < 15 mm Pas de splénomégalie	Normale
Réponse complète incertaine (RCi ou CRu)	1 seule masse > 1,5 cm mais SPD > 75 %	Pas de critère
Réponse partielle (RP ou PR)	SPD ≥ 50 %	SPD ≥ 50 %
Maladie stable (MS ou SD)	Ni RC, ni P	Pas de critère
Progression/rechute (PR)	SPD ≥ 50 % Nouvelle lésion Apparition d'une splénomégalie	≥ 50 % SPD Nouvelle lésion

Critères de 2007 Juweid International Working Group (IWG)

- Intégration des données fonctionnelles TEP-FDG pour évaluation de la réponse thérapeutique.
- Modifications par rapport à 1999 :
  - introduction des données de TEP-TDM au ^{18F}FDG dans l'évaluation de fin de traitement ;
  - critères qualitatifs, basés sur la taille des masses résiduelles et l'intensité de fixation des lésions ;
  - disparition de la réponse complète incertaine :

	Ganglions	Rate - foie
Réponse complète	Disparition totale de l'hypermétabolisme TEP1 ou en l'absence de TEP1 Masse résiduelle < 15 mm	Normale
Réponse partielle	≥ 50 % SPD Et persistance d'au moins une lésion cible hypermétabolique En l'absence de TEP1 ou si TEP1 négatif : évaluation selon le scanner	≥ 50 %, sans augmentation de taille hépatique ni splénique
Maladie stable	Stabilité hypermétabolisme sans nouvelle lésion	Pas de critères
Progression/rechute	Nouvelle lésion > 15 mm ≥ 50 % SPD d'au moins un site ou ≥ 50 % du plus grand diamètre d'un ganglion supracentimétrique (petit axe) Lésion hypermétabolique si TEP1 positive.	≥ 50 % Nouvelle lésion

TEP1 : examen TEP préthérapeutique.

Partager Le Site www.lemanip.com Tout Est Gratuit

Partager Le Site www.lemanip.com Tout Est Gratuit

www.lemanip.com

Évolution des critères de réponse en imagerie métabolique. Critères de Lugano (2014)

- De nouveaux critères de réponse en TEP au ^{18F}FDG semblent utiles pour les lymphomes FDG-avides (maladie de Hodgkin, lymphomes B diffus à grandes cellules, lymphome folliculaire, lymphome du manteau) pour l'évaluation initiale, intermédiaire et de fin de traitement. Pas d'indication dans la surveillance [3].
- Évaluation de la réponse métabolique (précoce ou en fin de traitement) selon l'échelle de Deauville [4] :

Score 1	Pas d'hyperfixation
Score 2	Fixation ≤ médiastin
Score 3	Médiastin < fixation ≤ foie
Score 4	Fixation > foie
Score 5	Fixation >> foie et/ou progression

- L'intérêt de cette échelle à 5 points est de pouvoir adapter précocement la stratégie thérapeutique selon le schéma type suivant, dès la seconde cure de chimiothérapie (lymphomes B agressifs et maladie de Hodgkin). Par exemple, si un allègement thérapeutique est envisagé, un seuil bas sera choisi pour éviter les faux négatifs (score 2) ; à l'inverse, si une intensification thérapeutique est envisagée, un seuil haut sera choisi pour éviter les faux positifs (score 4). Dans tous les cas, l'interprétation reste dichotomique.

Score	Conduite thérapeutique à tenir
Score 1	Désescalade
Score 2	
Score 3	
Score 4	Escalade
Score 5	

- Des évaluations paramétriques quantitatives supplémentaires peuvent être réalisées et sont en cours d'évaluation.

AU TOTAL

- La TDM reste encore utilisée dans le staging et dans l'évaluation de la réponse des lymphomes malins, idéalement couplée à la TEP-TDM lorsque nécessaire [1].
- Un des objectifs en TDM doit être la réduction de dose, possible avec les algorithmes de reconstruction itératifs les plus complexes.

Références

[1] Chalaye J, Luciani A, Enache C, Beaussart P, Lhermite C, Evangelista E, et al. Clinical impact of contrast-enhanced computed tomography combined with low-dose (18)F-fluorodeoxyglucose positron emission tomography/computed tomography on routine lymphoma patient management. Leuk Lymphoma 2014 Dec ; 55(12) : 2887-92.

[2] Hérin E, Gardavaud F, Chiaradia M, Beaussart P, Richard P, Cavet M, et al. Use of Model-Based Iterative Reconstruction (MBIR) in reduced-dose CT for routine follow-up of patients with malignant lymphoma: dose savings, image quality and phantom study. Eur. Radiol. 2015 Mar ; 8.

[3] Barrington SF, Mikhaeel NG, Kostakoglu L, Meignan M, Hutchings M, Mueller SP, et al. Role of Imaging in the Staging and Response Assessment of Lymphoma: Consensus of the International Conference on Malignant Lymphomas Imaging Working Group. J. Clin. Oncol. 2014 Sep 17 ; 32(27) : 3048-58.

[4] Meignan M, Gallamini A, Haioun C. Report on the first international workshop on interim-PET scan in lymphoma. Leuk. Lymphoma 2009 ; 50 : 1257-60.

Partager Le Site www.lemanip.com Tout Est Gratuit

Partager Le Site www.lemanip.com Tout Est Gratuit

SCANNER EN IMAGERIE ONCOLOGIQUE

→ BILAN D'EXTENSION ET SUIVI D'UN LYMPHOME

www.lemanip.com

COMMENT RÉALISER LE BILAN D'EXTENSION ?

- **Bilan standard**
  - Le bilan standard, selon les recommandations de l'ESMO et du NCCN, comporte un scanner thoraco-abdominopelvien avec injection, au temps portal.
  - Il n'est pas recommandé de réaliser un passage sans injection.
  - L'exploration thoraco-abdominopelvienne peut être décomposée en une acquisition thoracique (temps artériel) suivie d'une acquisition abdominopelvienne (temps portal) (Fig. 1).
  - La TEP au FDG est recommandée pour les lymphomes avides de FDG : lymphome de Hodgkin, lymphome B diffus à grandes cellules, lymphome folliculaire [1, 2].
- **Variantes**

  Scanner cervical
  - L'exploration de la région cervicale n'est pas systématique.
  - Elle dépend du type de lymphome mais peut être requise pour certaines inclusions protocolaires.
  - Lorsqu'elle est nécessaire, elle doit être réalisée avec des paramètres adaptés : bras abaissés au maximum le long du corps et petit champ de vue.

  Scanner localisé
  - En fonction du type de lymphome, des explorations localisées pourront être nécessaires.
  - Elles devront être réalisées avec un protocole adapté (remplissage de l'estomac à l'eau pour un lymphome gastrique, exploration du crâne pour un lymphome du cavum ou un lymphome de l'orbite).
  - L'IRM est souvent préférée dans ces dernières indications.

QUAND RÉALISER L'ÉVALUATION PAR SCANNER ?

- **Bilan initial**
  - Le bilan d'extension doit être réalisé avant tout traitement afin de disposer d'une imagerie de référence (baseline).
  - Le délai entre ce bilan et le début du traitement doit être inférieur à 1 mois.

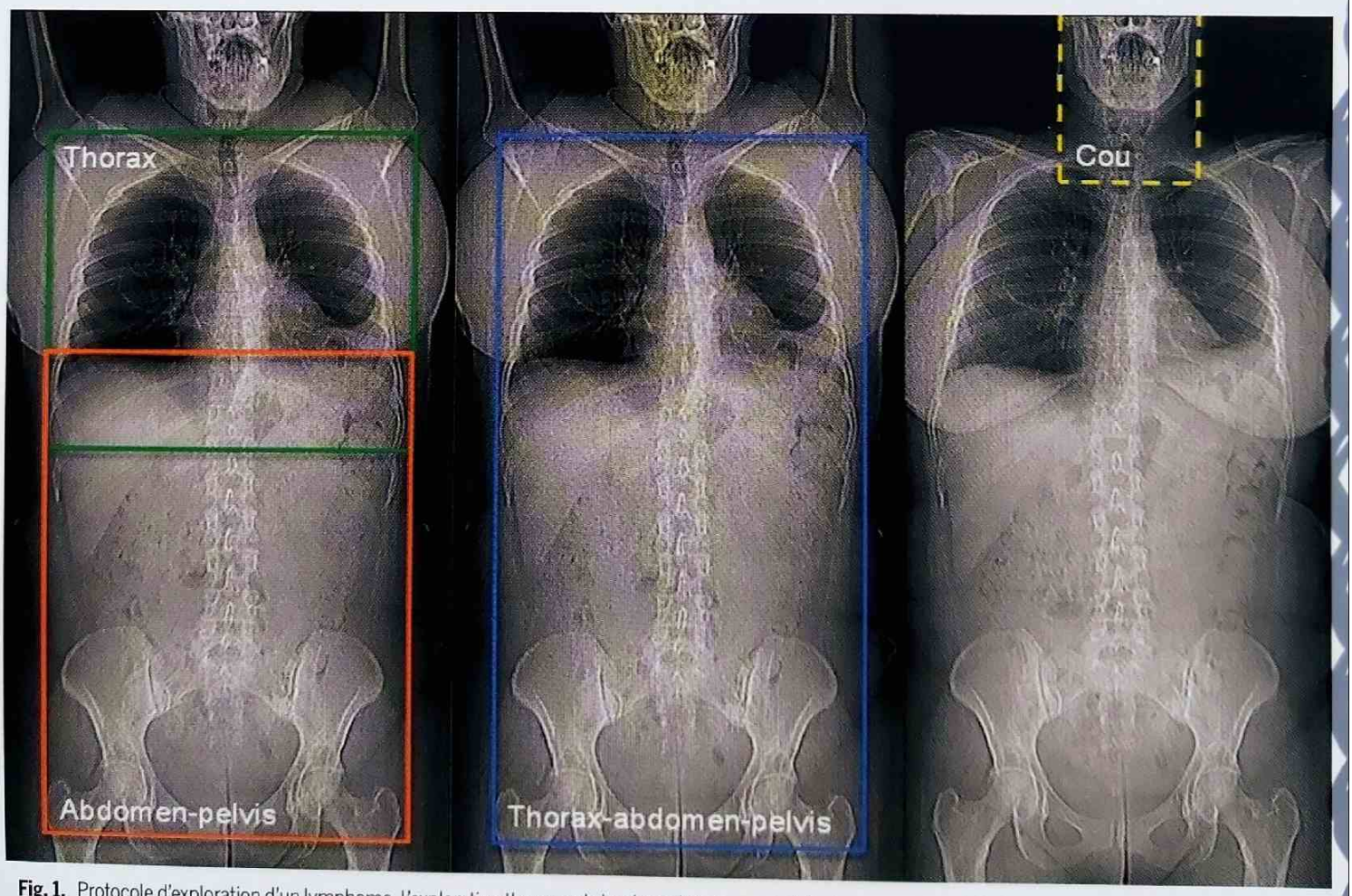

Fig. 1. Protocole d'exploration d'un lymphome. L'exploration thoraco-abdominopelvienne peut s'effectuer en une seule hélice au temps portal ou une hélice thoracique après injection suivie d'une hélice abdominale au temps portal. Lorsqu'une exploration cervicale est nécessaire (souvent dans un cadre protocolaire), elle doit être réalisée les bras baissés et avec un petit champ de vue.

Partager Le Site www.lemanip.com Tout Est Gratuit

Partager Le Site www.lemanip.com Tout Est Gratuit

www.lemanip.com

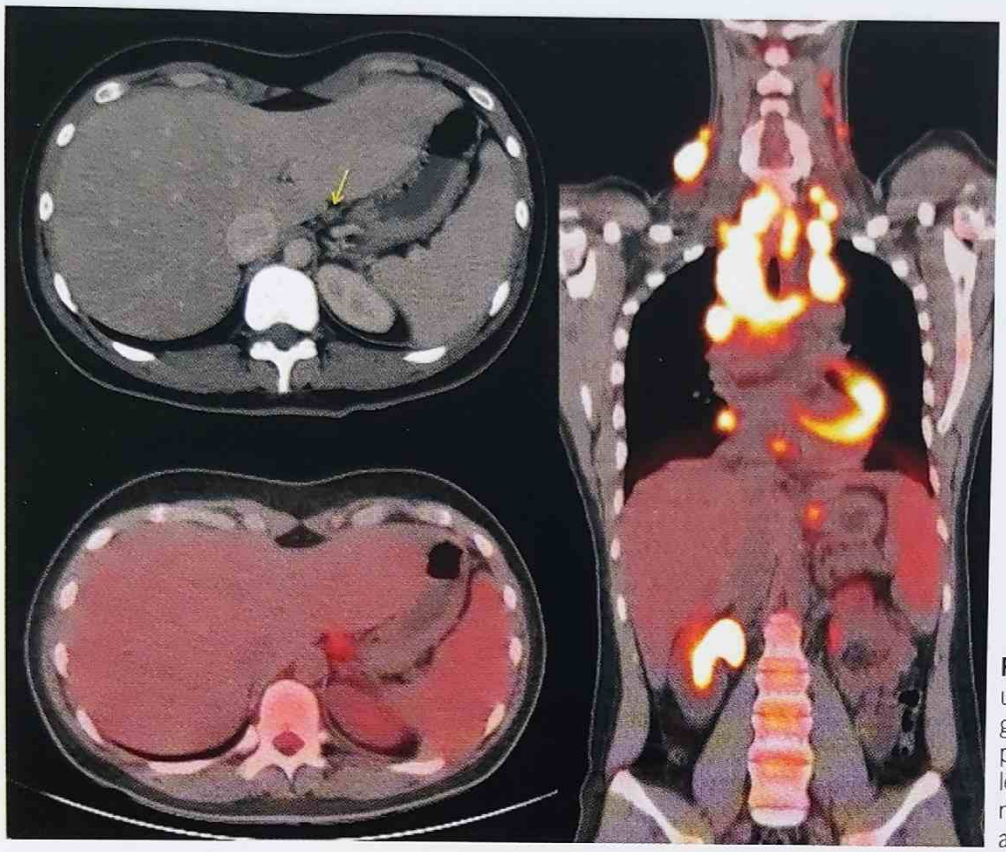

Fig. 2. Lymphome de Hodgkin avec atteinte uniquement médiastinale sur le scanner. Un petit ganglion cœliaque est visible (flèche) mais ne peut pas être considéré comme pathologique sur les critères morphologiques. Le TEP met clairement en évidence une fixation faible au niveau abdominal. Passage d'un stade II à un stade III.

- Pour certains protocoles, ce délai est ramené à 15 jours afin de minimiser les risques de progression majeure entre le bilan et le début du traitement, ce qui fausserait l'évaluation de la réponse.
- Pour les lymphomes avides de FDG, la TEP permet de modifier la stadification du scanner dans 20 à 40 % des cas (Fig. 2).

• Évaluation de la réponse thérapeutique

- L'évaluation de la réponse est fonction de l'agressivité du lymphome.
- Pour les lymphomes indolents, la réponse est lente et est en général évaluée en fin de traitement.
- Pour les lymphomes très agressifs comme les lymphomes de Burkitt, une évaluation très précoce après une cure est souvent nécessaire afin de juger de l'efficacité thérapeutique, ce qui permet de changer le traitement en cas de non-réponse (Fig. 3).
- De plus en plus, la TEP est réalisée pour évaluer la réponse thérapeutique, en cours de traitement (TEP interim) et en fin de traitement (Fig. 4) [1, 3].

• Suivi après traitement

- Pour les lymphomes agressifs et les lymphomes de Hodgkin, un scanner de contrôle est préconisé tous les 6 mois pendant 2 ans.
- Pour les lymphomes indolents comme les lymphomes folliculaires, un suivi jusqu'à 5 ans est réalisé.
- La TEP n'est pas préconisée dans la surveillance des lymphomes.
- Les études rétrospectives montrent que la plupart des rechutes de lymphomes sont découvertes à l'occasion de symptômes et non pas sur des examens d'imagerie systématiques.

Références

[1] Barrington SF, Mikhaeel NG, Kostakoglu L, Meignan M, Hutchings M, Müeller SP, et al. Role of imaging in the staging and response assessment of lymphoma: consensus of the International Conference on Malignant Lymphomas Imaging Working Group. American Society of Clinical Oncology 2014 : 3048-58.

[2] Cheson BD, Fisher RI, Barrington SF, Cavalli F, Schwartz LH, Zucca E, et al. Recommendations for Initial Evaluation, Staging, and Response Assessment of Hodgkin and Non-Hodgkin Lymphoma: The Lugano Classification. J. Clin. Oncol. 2014 Sep 17 ; 32(27) : 3059-67.

[3] Gallamini A, Barrington SF, Biggi A, Chauvie S, Kostakoglu L, Gregianin M, et al. The predictive role of interim positron emission tomography for Hodgkin lymphoma treatment outcome is confirmed using the interpretation criteria of the Deauville five-point scale. Haematologica 2014 May 31 ; 99(6) : 1107-13.

Partager Le Site www.lemanip.com Tout Est Gratuit

Partager Le Site www.lemanip.com Tout Est Gratuit

www.lemanip.com

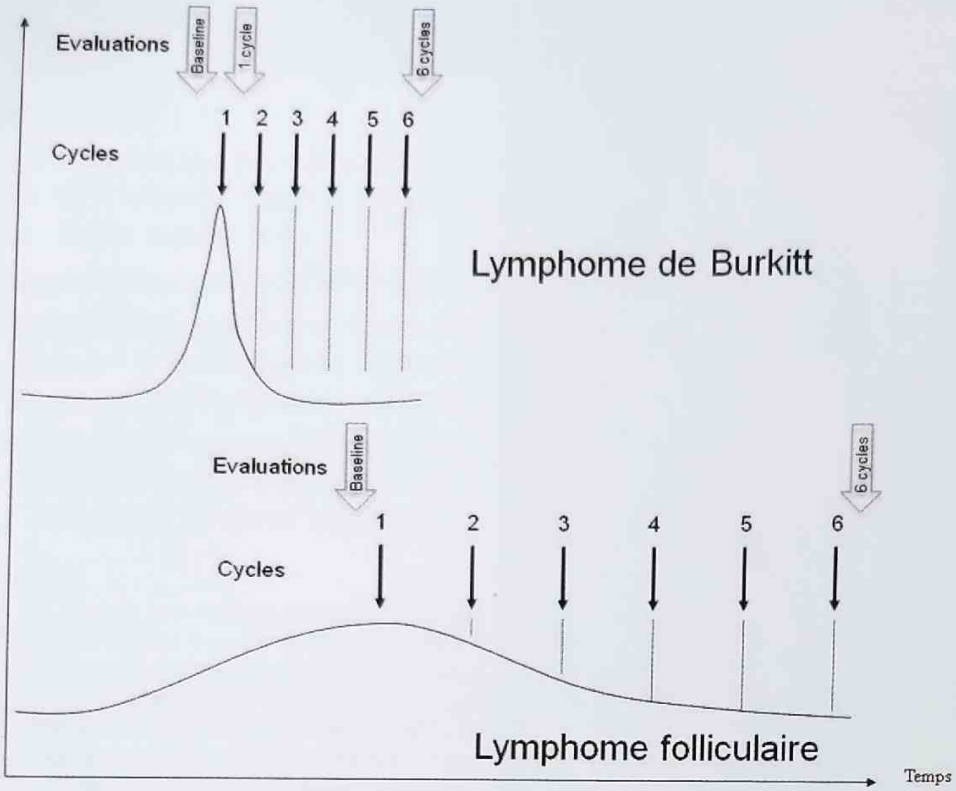

Fig. 3. Exemple de schéma de suivi de 2 lymphomes ayant un profil évolutif très différent. Le lymphome de Burkitt a un temps de doublement très court et croît très vite. Il répond très vite à la chimiothérapie et une évaluation précoce est nécessaire. Le lymphome folliculaire est un lymphome indolent qui évolue lentement. La réponse thérapeutique est lente également et ne doit pas être évaluée avant la fin du traitement.

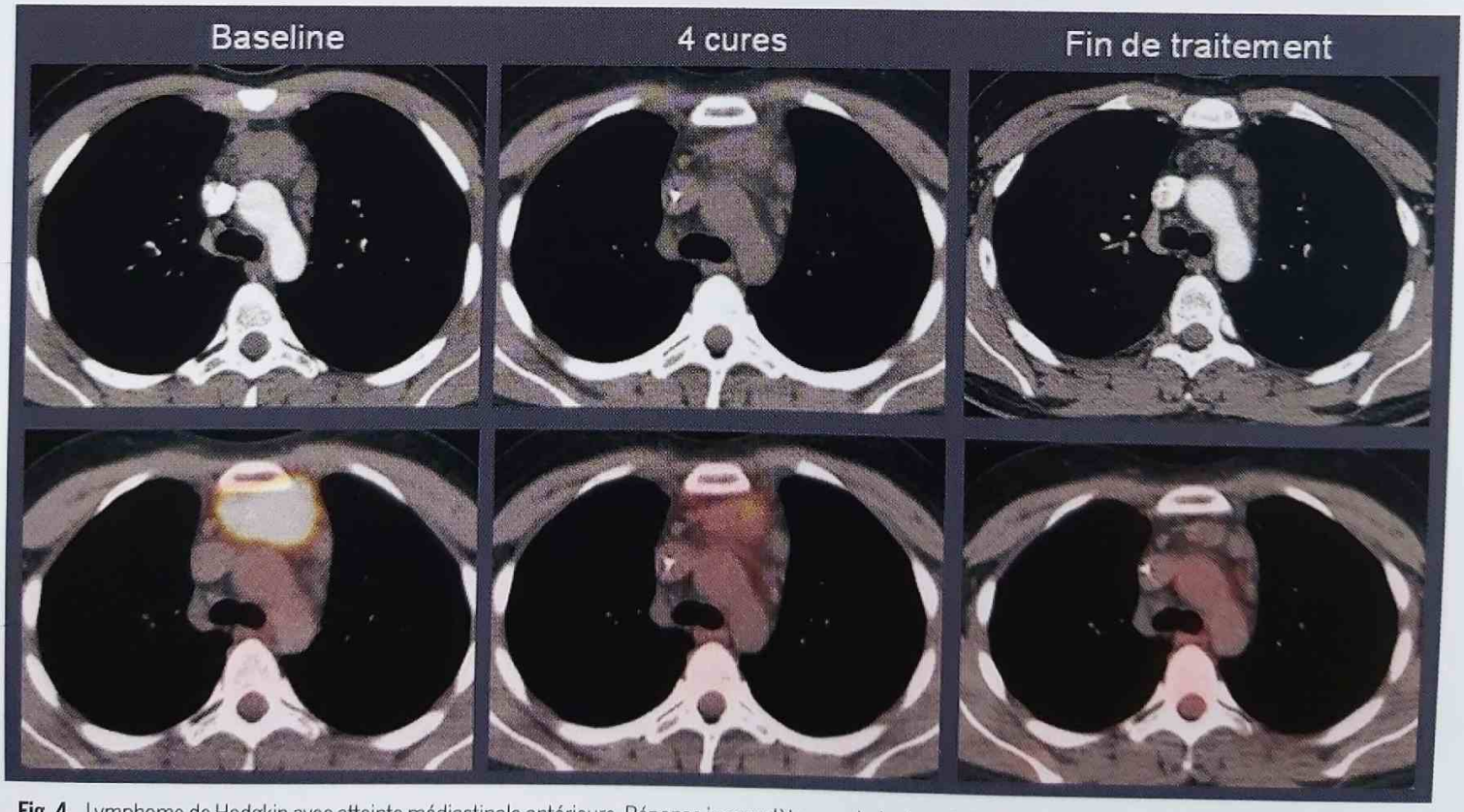

Fig. 4. Lymphome de Hodgkin avec atteinte médiastinale antérieure. Réponse incomplète morphologique à 4 cures alors que le TEP interim met en évidence une nette diminution de la fixation de FDG au niveau de la masse médiastinale, ce qui correspond à une bonne réponse métabolique. Absence de fixation en TEP en fin de traitement alors qu'il existe une masse médiastinale résiduelle sur le plan morphologique.

Partager Le Site www.lemanip.com Tout Est Gratuit

Partager Le Site www.lemanip.com Tout Est Gratuit

SCANNER EN IMAGERIE ONCOLOGIQUE

→ QUAND FAUT-IL FAIRE UNE TEP EN ONCOLOGIE ?

www.lemanip.com

GÉNÉRALITÉS

- Il n'y a pas une TEP mais des TEP : le radiopharmaceutique définit l'examen. Quatre radiopharmaceutiques sont disponibles en routine : FDG, FCholine, FDOPA, FNa.
- La TEP FDG est un examen clé dans la prise en charge des lésions avides de glucose. Cette avidité dépend du type histologique, et est corrélée à l'agressivité et à la dédifférenciation tumorale. Ces deux dernières caractéristiques vont souvent de pair avec la dissémination tumorale et font de la TEP FDG un examen pertinent pour le bilan d'extension.
- La TEP a une place indiscutable dans le bilan d'extension N et M, ainsi que pour la recherche des cancers synchrones et des récidives.
- La TEP FDG est de plus en plus déterminante pour évaluer la réponse précoce aux traitements.

OBJECTIFS

- Affiner le bilan d'extension à la recherche d'une dissémination, non ou difficilement visible en radiologie, qui modifierait la conduite thérapeutique.
- Évaluer la réponse métabolique au traitement, plus précocement que l'imagerie morphologique, pour l'ensemble des lésions cervico-thoraco-abdominopelviennes.
- Différencier en bénin ou malin une lésion radiologique indéterminée ou douteuse par la caractérisation métabolique.
- Optimiser, conjointement aux examens radiologiques, la détermination du volume tumoral cible avant radiothérapie.

PROTOCOLE SIMPLIFIÉ DE LA TEP FDG, EN L'ABSENCE D'INJECTION DE PRODUIT DE CONTRASTE

- Pas de contre-indication allergique.
- Il convient de respecter un certain délai après un traitement par chimiothérapie (2 à 3 semaines), radiothérapie (2 à 3 mois) ou chirurgie (2 mois).
- Poursuite d'une éventuelle médication.
- Période de jeûne d'au minimum 4 heures (pour un patient non diabétique) : eau plate non aromatisée autorisée ; arrêt d'une éventuelle perfusion glucosée. Pour un patient diabétique, cette période est à adapter au schéma thérapeutique.
- Idéalement glycémie < 2 g/L (11 mmol/L).
- L'activité injectée par voie veineuse dépend du temps d'acquisition par pas, de leur pourcentage de chevauchement, et du poids du patient.
- Début de l'acquisition : 55-75 minutes après l'injection.
- La durée d'acquisition dépend des paramètres de l'appareil TEP TDM et de l'activité injectée, elle est d'environ une quinzaine de minutes.

RÉSULTATS

INDICATIONS

- La TEP FDG n'est pas performante dans le bilan d'extension (BE) des tumeurs non avides de glucose : tumeurs neuroendocrines (TNE) bien différenciées et carcinome hépatocellulaire (CHC) bien différencié, adénocarcinome prostatique, lésions ostéocondensantes pures, carcinome lépidique, tumeurs mucineuses.
- La TEP à la FCholine a un intérêt dans le BE du CHC bien différencié et de l'adénocarcinome prostatique.
- La TEP à la FDOPA prend sa place dans le BE des TNE dérivées du neuro-ectoderme (phéochromocytome, paragangliome parasympathique, CMT) et dérivées du midgut endodermique (iléon, jonction iléo-cæcale, appendice).
- Pour les TNE dérivées du foregut endodermique (pancréas, duodénum, carcinome bronchique), préférer la TEP aux analogues de la somatostatine marqués au 68Ga si disponible sinon scintigraphie à l'octréotide (Octéroscan).
- La TEP au FNa apparaît utile dans le BE des tumeurs ostéophiles à la recherche de lésions secondaires ostéocondensantes en alternative à la FCholine pour la prostate, et éventuellement en complément dans le BE du sein et du poumon. Néanmoins, cet examen a une valeur ajoutée discutable par rapport à la scintigraphie osseuse effectuée sur les gamma-caméras actuelles.

	TEP			
	FDG	FNa	FCholine	FDopa
Sein	×	×		
Prostate		×	×	
Poumon	×	×		
ORL	×			
Col	×			
TNE	×			×
Lymphome	×			
Mélanome	×			
Thyroïde	×			
Colorectal	×			
CHC	×		×	
Gliome				×

Partager Le Site www.lemanip.com Tout Est Gratuit

Partager Le Site www.lemanip.com Tout Est Gratuit

www.lemanip.com

AVIDITÉ POUR LE FDG EN FONCTION DE L'HISTOLOGIE

Type de tumeur		Avidité pour le FDG			
		Non	Faible	Modérée	Élevée
ORL					
ORL	Épidermoïde				×
	UNCT				×
	Adénocarcinome			×	×
	Lymphome de Malt				×
Glandes salivaires	Tumeur de Warthin ou adénolymphome papillaire et adénome pléiomorphe	×	×		
ENDOCRINOLOGIQUE					
Thyroïde	Indifférencié (anaplasique)				×
	Vésiculaire papillaire et médullaire		×	×	
Tumeurs neuroendocrines [1]	Ki67 > 10 %			×	×
THORAX					
Tumeur pulmonaire [2]	Épidermoïde				×
	Adénocarcinome			×	×
	Broncho-alvéolaire		×		
	Carcinoïde		×		
Thymus [3]	Thymome malin				×
DIGESTIF					
Colorectal	Adénocarcinome de type Lieberkühnien				×
	Colloïde muqueux		×	×	
CHC 4	Peu différencié			×	×
	Bien différencié	×			
Estomac	Adénocarcinome		×	×	
	GIST				×
Pancréas [5]	Adénocarcinome			×	
Œsophage	Épidermoïde				×
	Adénocarcinome			×	×
Voie biliaire	Cholangiocarcinome				×
GYNÉCOLOGIQUE					
Tumeur mammaire	Canalaire infiltrant invasif			×	×
	Lobulaire infiltrant invasif		×		
	Carcinome in situ	×	×		
Col utérin					×
Ovaire	Peu différencié			×	×
	Bien différencié		×	×	
	Tumeur de Granulosa	×			
UROLOGIQUE					
Prostate [6]	Bien différencié	×	×		
	Indifférencié			×	×
Vessie/uretère [7]	Carcinome urothélial				×
Rein	Carcinome à cellules claires	×	×		
Testicule	Séminome et tumeur germinale non séminomateuse				×
AUTRES					
Lymphome	Hodgkinien				×
	B diffus à grandes cellules				×
	Folliculaire			×	
	À cellules de manteau			×	
	Indolent (sauf folliculaire)		×		
	T		×		
Mélanome					×
Mésothéliome	Pleural ou péritonéal				×
Sarcome					×

1. **Tumeur neuroendocrine :** en fonction de Ki67. TEP FDG en première intention si Ki67 > 10 % sinon FDOPA ou analogues de la somatostatine.
2. **Tumeur primitive pulmonaire :** l'hypermétabolisme est également corrélé à la densité cellulaire. Un nodule en verre dépoli peut ne pas être hypermétabolique et rester néanmoins très suspect.
3. **Thymus :** thymome malin : fortement hypermétabolique. Hypermétabolisme modéré chez les jeunes adultes ou dans le contexte d'un rebond thymique.
4. **Carcinome hépatocellulaire :** FDG si c'est peu différencié, sinon FCholine.
5. **Pancréas :** adénocarcinome, corrélation entre l'hypermétabolisme et le degré de différenciation.
6. **Prostate :** En général peu hypermétabolique sauf si indifférencié, d'où l'indication de la FCholine.
7. **Vessie/uretère :** très hypermétabolique mais problème d'accumulation de traceur. Intérêt du furosémide (Lasilix®) pour diluer les urines et visualiser les hypermétabolismes pathologiques.

Partager Le Site www.lemanip.com Tout Est Gratuit

Partager Le Site www.lemanip.com Tout Est Gratuit

SCANNER EN IMAGERIE INTERVENTIONNELLE

→ PRÉVENTION DES RISQUES EN SCANNER INTERVENTIONNEL

www.lemanip.com

GÉNÉRALITÉS

- Le scanner est utilisé en interventionnel pour des actes diagnostiques (ponctions, biopsies) ou thérapeutiques (drainages, infiltrations, expansions vertébrales, radiofréquences...).
- L'imagerie est nécessaire pour repérer la lésion, guider le matériel jusqu'au contact de la lésion par un trajet balistique optimisé, dénué de tout risque, amener le matériel spécifique, surveiller le bon positionnement pendant le traitement, vérifier l'efficacité thérapeutique et surveiller l'absence de complications.
- Le scanner permet d'atteindre des lésions de petites tailles (dès 5 mm), en profondeur, non visibles en échographie...
- Ses avantages sont :
  - résolution spatiale élevée,
  - résolution en contraste excellente,
  - large champ de vue,
  - identification précise de toutes les structures situées sur le trajet de l'aiguille.
- Tout acte entraînant une rupture de la barrière cutanée ou muqueuse avec guidage est considéré comme un acte de radiologie interventionnelle.
- Les contraintes liées à l'utilisation du scanner pour des actes interventionnels sont :
  - un environnement de la salle du scanner souvent inadapté avec des contraintes d'espace et de d'hygiène ;
  - une disponibilité limitée liée au nombre important d'examens diagnostiques ;
  - la nécessité d'un environnement spécifique avant et après l'acte (salle de préparation, salle de soins de suite postinterventionnel, matériel de réanimation... ;
  - l'irradiation : le scanner est utilisé en interventionnel seulement si l'échographie ne peut pas être utilisée. Le principe « ALARA » (*As Low As Reasonably Achievable*) s'impose et la technique la moins irradiante doit être utilisée. Il en est de même avec la scopie ou scopie 3D.

OBJECTIFS

- Un médecin radiologue effectuant des actes de radiologie interventionnelle doit veiller à prévenir les risques inhérents à cette activité.
- Les risques peuvent être classés en 11 situations à connaître et à maîtriser avec un plan de gestion des risques interne à chaque structure :
  - Défaillance du matériel d'imagerie
  - Défaillance du matériel d'interventionnel
  - Évaluation insuffisante en préinterventionnel
  - Erreur d'identification du patient ou des images
  - Erreur de site
  - Erreur de la dose ou du produit
  - Chute ou défaut d'observance
  - Diagnostic inapproprié
  - Maîtrise technique inadéquate
  - Erreur d'asepsie
  - Coordination interservice inadéquate

PROTOCOLES ET TECHNIQUES

- Consultation préalable du patient, que ce soit en urgence ou en programmée, permettant :
  - de se présenter comme le médecin effectuant l'acte ;
  - de réaliser un examen clinique pour vérifier l'état de la peau en regard du site de ponction, l'absence de contre-indication à une éventuelle position en procubitus (obésité, dyspnée...), la bonne coopération pendant le geste (démence, angoisse...) ;
  - la confirmation de la faisabilité de la technique / absence de contre-indication, notamment la présence d'anticoagulant, d'infection sous-jacente... ;
  - le choix de la voie d'abord par le contrôle de l'imagerie précédente ;
  - la nécessité d'une anesthésie ou sédation ;
  - d'informer sur les risques de l'acte ;
  - de commander le matériel spécifique si nécessaire.
- Une bonne préparation permet de limiter les complications et raccourcit la durée de l'acte.
  - Préparation de la salle du scanner :
    - Décontamination des locaux
    - Positionnement des écrans ± de l'ampli ou de l'échographe complémentaire
    - Vérification du matériel d'imagerie
    - Vérification de la présence du petit matériel
    - Vérification des matériels de réanimation (défibrillateur, chariot d'urgence...)
  - Vérification de l'identité du patient.
  - Time out avec toute l'équipe médicale et paramédicale afin que tous les acteurs soient au courant de l'acte, des matériels utilisés, des modalités d'imagerie, des résultats escomptés ainsi que des complications potentielles ; remplissage de la feuille « check-list ». La formation des personnels au scanner (techniciens manipulateurs) et la bonne entente-coopération avec les radiologues interventionnels sont des facteurs décisifs pour la qualité et la rapidité de tous les gestes et procédures.

Partager Le Site www.lemanip.com Tout Est Gratuit

Partager Le Site www.lemanip.com Tout Est Gratuit

www.lemanip.com

		Avant optimisation				Après optimisation				
		kV	mAs_{eff}	$mAs_{réf}$	CTDIvol (mGy)	kV	mAs_{eff}	$mAs_{réf}$	CTDIvol (mGy)	% différence
Cimentoplastie	i-spiral	115	225	275	**14,7**	85	240	200	**9,7**	**-34**
	i-fluoro	115	–	60	**875,2**	85	–	61	**85,9**	**-90**
Infiltration rachis	i-spiral	118	232	267	**15,1**	101	215	200	**9,0**	**-40**
	i-fluoro	114	–	57	**206,2**	86	–	60	**18,7**	**-91**
Ponction os	i-spiral	117	211	255	**13,3**	103	240	196	**10,8**	**-18**
	i-fluoro	111	–	55	**268,3**	85	–	63	**26,24**	**-90**

Tableau 1. Exemple d'optimisation des paramètres d'acquisition (kV, mAs réf), et des pratiques (réduction du temps de scopie, utilisation du mode séquentiel) en scanner interventionnel rachidien.

- Positionnement du patient / avec ou sans anesthésiste :
  - Vérification de la bonne installation : décubitus, procubitus, latéral
  - Attention aux différents points d'appui (complications nerveuses)
  - Immobilité requise entre 10 et 120 minutes
- Protocole acquisition :
  - Radiographie de positionnement : face et/ou profil (autrefois scout-view)
  - Spirale de repérage
  - Orientation/suivi/placement :
    - temps différé → spirale ou séquentiel
    - temps réel → module fluoroscopique ou utilisation d'un arceau de bloc
    - l'utilisation du mode séquentiel permet de s'affranchir du tablier de plomb pour les opérateurs qui peuvent sortir de la salle
  - ± spirale de contrôle
  - Possibilité pour le guidage de l'aiguille entre le point de ponction et la zone à atteindre d'utiliser des systèmes de reconstruction du volume acquis initialement (système des constructeurs ou indépendant comme Imactis®).
  - Possibilité d'utiliser un guidage de l'aiguille entre le point de ponction et la zone à atteindre avec un champ magnétique additionnel (plutôt avec l'échographie).
  - Tout doit être optimisé pour faciliter le geste, améliorer sa précision, limiter le temps d'intervention, diminuer la variabilité interindividuelle et limiter l'irradiation.
  - Le protocole d'irradiation doit avoir été travaillé de préférence avec le radiophysicien d'imagerie ; il n'existe pas de niveau de référence de doses pour ce type d'intervention. Celles-ci sont très variables d'un patient à un autre, d'une indication à une autre, d'un médecin à un autre et d'un centre à un autre.
    - Optimisation des paramètres d'acquisition et de reconstruction (Tableau 1) :
      - adapter les paramètres d'acquisition (kV, mAs, collimation) et de reconstruction (kernel, épaisseur) pour délivrer la dose la plus faible possible et conserver la qualité d'image adaptée à l'examen.
    - Optimisation des techniques et des pratiques :
      - limiter le nombre de spirales ;
      - limiter la longueur des spirales ;
      - limiter l'utilisation et la durée de la fluoroscopie (arceau de bloc ou temps réel) ;
      - privilégier le séquentiel à la fluoroscopie lorsque c'est possible ;
      - éviter les spirales de contrôles si non justifiées ;
      - utiliser le plus possible l'image de positionnement et le repère osseux.
- En fin d'intervention, redoubler de vigilance :
  - Éviter les chutes de table lors du levé ou du passage sur brancard
  - Attention au risque d'hypotension orthostatique
  - Bien transmettre par écrit (fiche de liaison) les informations pour la surveillance immédiate
  - Remplir la dernière partie de la « check-list » ainsi que les documents de l'hôpital de jour ou de liaison
- Prévoir le suivi à moyen terme avec des examens d'imagerie permettant de juger de l'évolution du traitement effectué et de prévenir le médecin qui suivra le patient si ce n'est pas le radiologue. Prévoir éventuellement une consultation de suivi.
- S'assurer d'avoir le retour des résultats d'anatomopathologie ou de bactériologie en cas de biopsie ou de prélèvement.

Partager Le Site www.lemanip.com Tout Est Gratuit

Partager Le Site www.lemanip.com Tout Est Gratuit

www.lemanip.com

RÉSULTATS

- L'imagerie pré- et postintervention doit pouvoir démontrer l'intérêt de l'acte et sa bonne réussite avec l'absence de complication.
- La durée de l'intervention, l'irradiation, la quantité de contraste injectée, les matériels utilisés, notamment les implantables, doivent être tracés en interne et sur le compte rendu remis au patient.
- Le malade est souvent hospitalisé soit en hôpital de jour soit en hospitalisation traditionnelle. Le médecin radiologue doit s'assurer de l'absence de douleur et de complications dans les heures et jours qui suivent. Il doit mettre en place un recueil d'informations et remettre au patient des documents pour le suivi ultérieur.
- En cas d'hospitalisation en hôpital de jour, le patient est rappelé le lendemain. Il ne peut pas retourner seul chez lui et y dormir la première nuit, si utilisation de produit anesthésiant.
- Un compte rendu détaillé de la procédure interventionnelle et des éventuelles complications doit être effectué et envoyé au plus tôt au médecin référent du patient.
- Le suivi à distance est sous la responsabilité du médecin qui a effectué l'acte, au moins le premier mois. En cas de traitement cancérologique (discuté préalablement en RCP), le patient doit être suivi par le médecin radiologue qui a effectué le geste tout en respectant le cadre de la prise en charge multidisciplinaire.
- Une organisation de prise en charge d'un malade en radiologie interventionnelle ne doit pas se concentrer uniquement sur les aspects techniques et technologiques mais sur une prise en charge globale avec identification d'une politique de gestion des risques au sein de l'équipe.

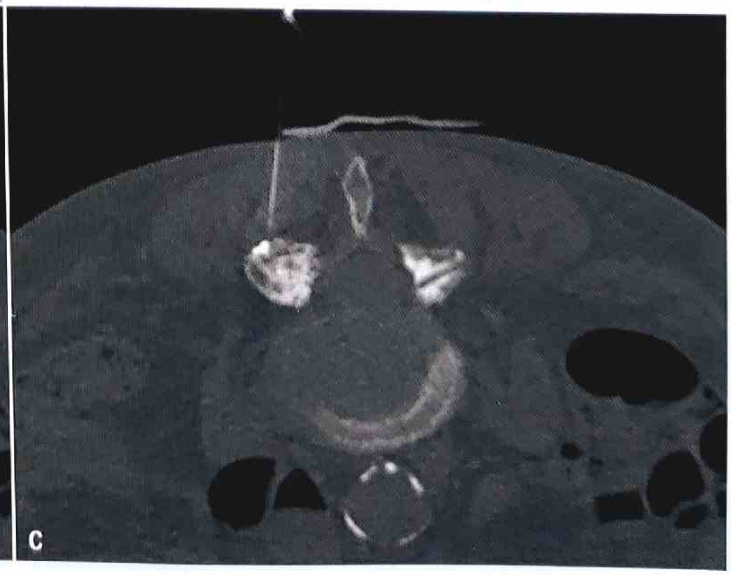

Fig. 1. Infiltration zygapophysaire L4-L5 sous scanner.
(**A**) Topogramme permettant le repérage avant l'infiltration zygapophysaire L4-L5.
(**B**) Acquisition séquentielle (3 coupes) permettant le suivi du trajet de l'aiguille, ici en position intra-articulaire postérieure L4-L5 gauche.
(**C**) Opacification à l'aide d'un produit de contraste iodé (compatible à une utilisation intrathécale) pour s'assurer d'une bonne injection intra-articulaire.

Partager Le Site www.lemanip.com Tout Est Gratuit

Partager Le Site www.lemanip.com Tout Est Gratuit

www.lemanip.com

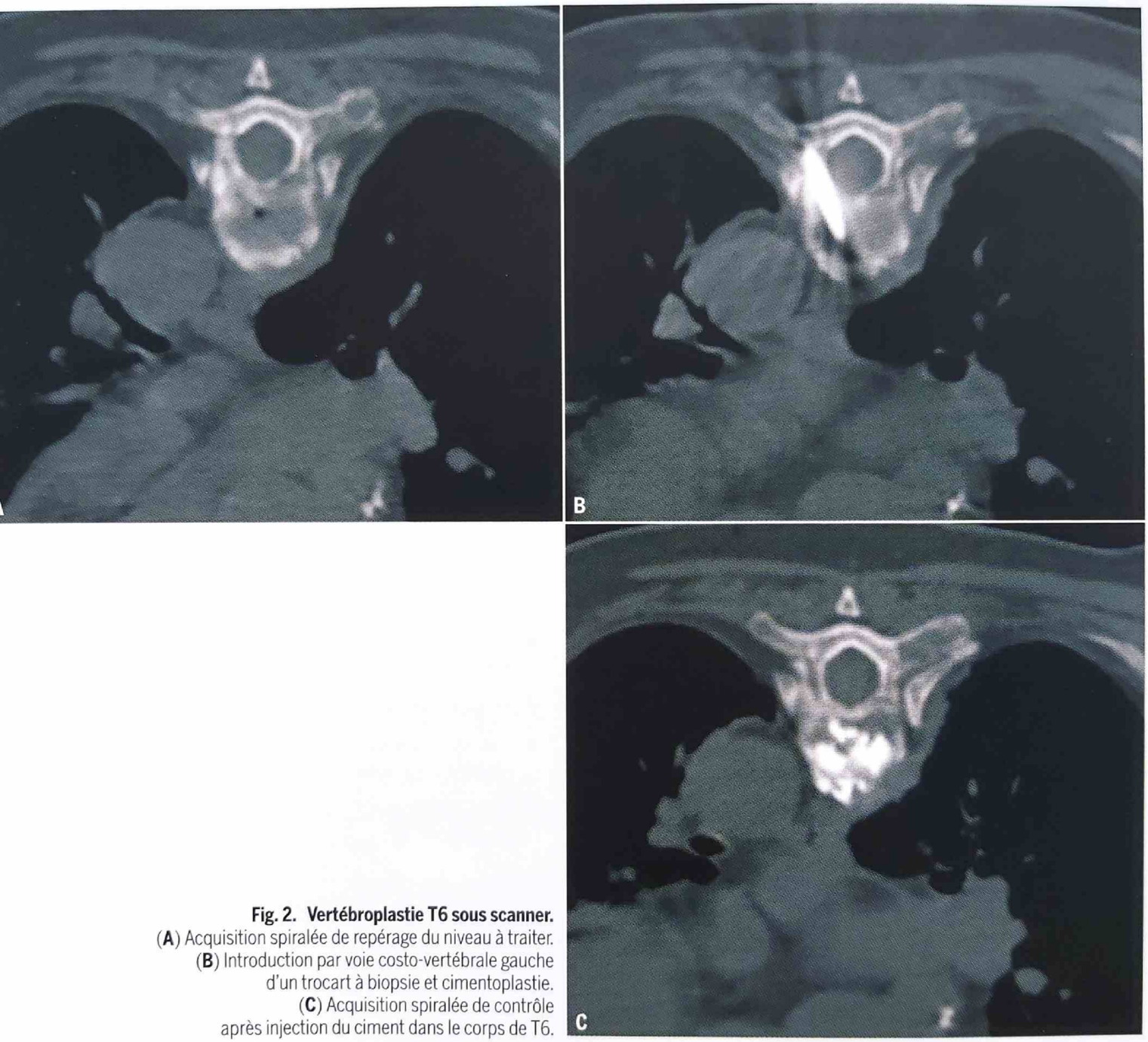

Fig. 2. Vertébroplastie T6 sous scanner.
(**A**) Acquisition spiralée de repérage du niveau à traiter.
(**B**) Introduction par voie costo-vertébrale gauche d'un trocart à biopsie et cimentoplastie.
(**C**) Acquisition spiralée de contrôle après injection du ciment dans le corps de T6.

Partager Le Site www.lemanip.com Tout Est Gratuit

Partager Le Site www.lemanip.com Tout Est Gratuit

SCANNER EN IMAGERIE INTERVENTIONNELLE

→ PRÉCAUTIONS ET CONDITIONNEMENT DU PATIENT AVANT PONCTIONS BIOPSIES

www.lemanip.com

GÉNÉRALITÉS

- Les ponctions biopsies percutanées à l'aiguille sont des techniques performantes et sûres, employées pour le diagnostic des cancers et des infections.
- Ce sont des alternatives moins invasives que la biopsie chirurgicale limitant la morbidité et la mortalité, et devant être considérées comme la première étape pour le diagnostic avant la chirurgie.

HÉMOSTASE

- Trois niveaux de risque de saignements liés à l'organe biopsié sont définis.
- À chaque niveau correspond des recommandations spécifiques pour la gestion de l'hémostase (Tableau 1).
- Le niveau de risque le plus faible concerne les biopsies superficielles réalisées sous échographie et sort du cadre de cette fiche.

ASEPSIE

- Il faut appliquer une antisepsie de la peau en regard du champ opératoire à l'aide d'une solution antiseptique pour application cutanée du type gluconate de chlorhexidine alcoolique.
- Un champ stérile troué doit être positionné en regard du point de ponction.
- Les biopsies percutanées doivent être réalisées avec des gants stériles.
- En cas de biopsie osseuse, l'opérateur doit également porter un masque et une charlotte.
- Le port d'un pyjama est recommandé pour des raisons d'hygiènes réciproques patient/opérateur (Fig. 1).

VOIE D'ABORD VEINEUSE

- Une voie d'abord veineuse est indispensable pour les biopsies sous scanner par définition profondes.
- Elle permet les opacifications vasculaires avant le geste (60 à 80 ml à 2 ml/s) et avant de prélever (40 ml à 2 ml/s) pour repérer les vaisseaux (Figs 1D et 2A,F).
- Elle est utile pour injecter des antalgiques (Perfalgan) et pour la réanimation des patients en cas de complication grave.
- Un chariot d'urgence dont le contenu doit suivre les recommandations de l'HAS est également obligatoire à proximité de la salle des procédures sous scanner.

ANESTHÉSIE LOCALE

- Deux familles d'anesthésiques locaux sont disponibles : les esters (Novocaïne) et les amines (Xylocaïne, Marcaïne, Naropin).
- Les esters d'action plus lente et plus allergisant sont rarement utilisés.
- La dose injectée est de 3 mg/kg pour la lidocaïne.
- L'association avec de l'adrénaline limite la diffusion systémique et permet d'augmenter la dose (Tableau 2).
- Le pourcentage indique la quantité en gramme de molécule active pour 100 ml (Ex : 2 % = 2 g/100 ml = 20 mg/ml).

Niveau de risque	Bilan d'hémostase	Traitement
	Modéré	
Poumon Médiastin Abdomen – Foie – ADP	INR : oui TCA : si héparine Plaquettes : non	Si INR > 1,5 Si TCA > 1,5 Si plaquettes < 50 000 Plavix® : arrêt 5 jours avant Aspirine : OK HBPM : arrêt 1 dose avant
	Élevé	
Rein Rate	INR : Oui TCA : si héparine Plaquettes : Oui	Si INR > 1,5 Si TCA >1,5 Si plaquettes < 50000 Plavix® : arrêt 5 jours avant Aspirine : arrêt 5 jours avant HBPM : arrêt 24 heures avant

Tableau 1.

Partager Le Site www.lemanip.com Tout Est Gratuit

Partager Le Site www.lemanip.com Tout Est Gratuit

www.lemanip.com

Amines	Début effet	Demi-vie	Dose maximale	Volume maximal
Lidocaïne 1 % (Xylocaïne®)	< 2 minutes	1-2 heures	3 mg/kg	30 ml
Lidocaïne 2 %	< 2 minutes	1-2 heures	3 mg/kg	15 ml
Lidocaïne 1 % adrénalinée	< 2 minutes	2-4 heures	7 mg/kg	50 ml
Lidocaïne 2 % adrénalinée	< 2 minutes	2-4 heures	7 mg/kg	25 ml
Bupivacaïne (Marcaïne®)	10-15 minutes	3-12 heures	2 mg/kg	20 ml
Ropivacaïne (Naropin®)		3-12 heures	3 mg/kg	30 ml

Tableau 2.

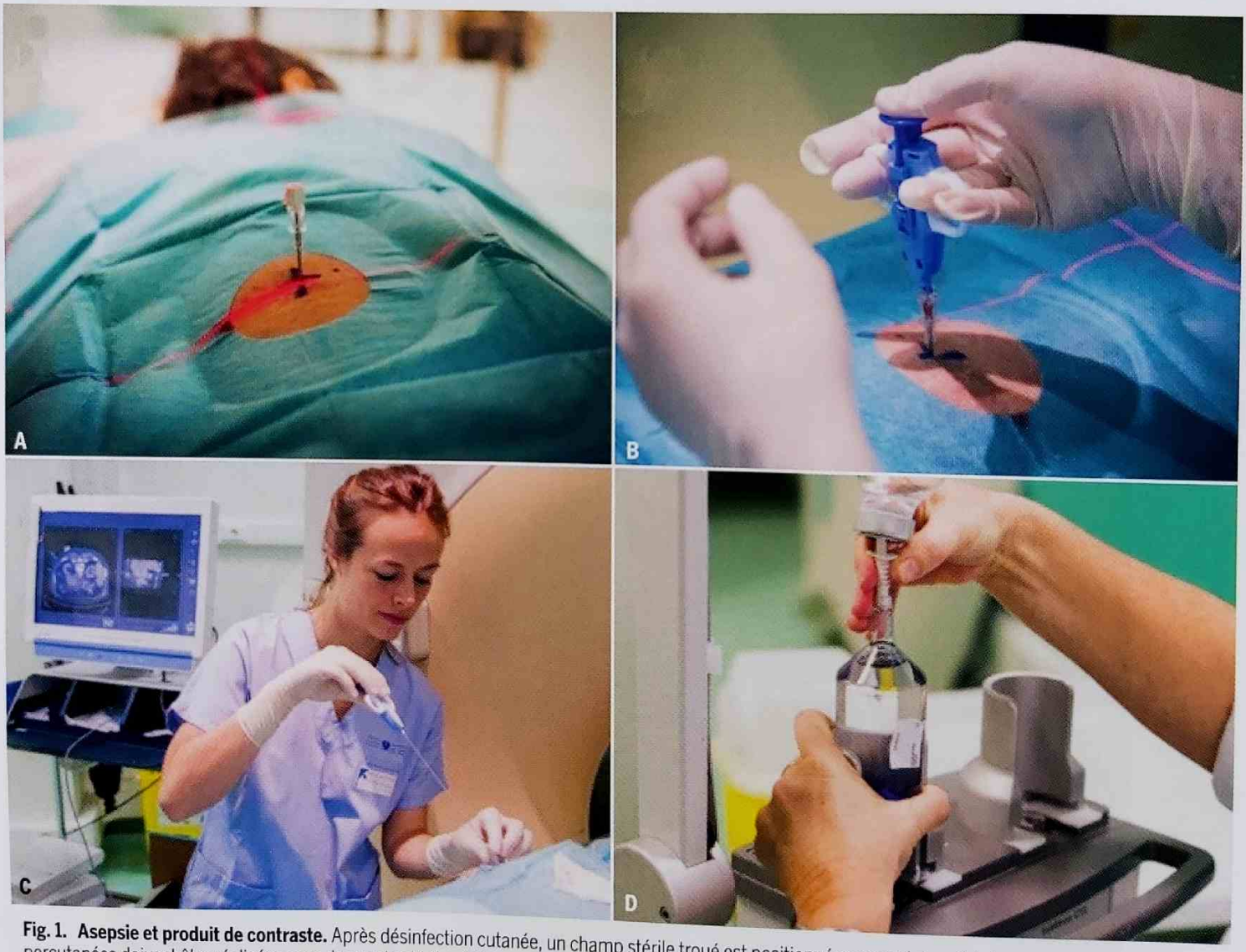

Fig. 1. Asepsie et produit de contraste. Après désinfection cutanée, un champ stérile troué est positionné en regard du point de ponction (**A**). Les biopsies percutanées doivent être réalisées avec des gants stériles (**B**). Le port d'un pyjama est recommandé pour des raisons d'hygiènes réciproques patient/opérateur (**C**). Une voie d'abord veineuse est indispensable pour les biopsies sous scanner, par définition profondes. Elle permet l'injection de produit de contraste en intraveineuse avant le geste (60 à 80 ml à 2 ml/s) et avant de prélever (40 ml à 2 ml/s) pour repérer les vaisseaux (**D**).

Partager Le Site www.lemanip.com Tout Est Gratuit

Partager Le Site www.lemanip.com Tout Est Gratuit

www.lemanip.com

ARTIFICES POUR LA MISE EN PLACE DES AIGUILLES

- L'utilisation d'un système coaxial avec introducteur permet de réduire le risque de ponctions accidentelles, de douleurs et de dissémination pendant les multiples prélèvements.
- Les introducteurs permettent également de gérer les complications (*cf. infra*).
- Plusieurs artifices permettent de réduire le risque de ponctions accidentelles lors de la mise en place de l'introducteur (Tableau 1, Figs 1-4).

CHOIX DU PISTOLET

- Les pistolets automatiques sont dotés de ressorts puissants qui propulsent la fenêtre de prélèvement du pistolet à biopsie à une vitesse de 3 mm/s.
- Ils sont utiles pour pénétrer des cibles très dures ou mobiles dans un environnement graisseux (masse rénale).
- Les pistolets semi-automatiques sont recommandés pour toutes les autres biopsies.
- Ils permettent de contrôler par pression manuelle sur le piston (Fig. 1B, page précédente) la progression de la fenêtre de prélèvement à travers la cible et d'arrêter cette progression lorsque l'extrémité de l'aiguille vient au contact d'une structure dangereuse (Tableau 2) (Fig. 1G).
- Le matériel doit systématiquement être testé avant de commencer la procédure afin d'anticiper un éventuel dysfonctionnement nécessitant de changer de matériel.
- Il existe 4 longueurs d'aiguille de pistolet : 11, 15, 20 et 25 cm.
- Cette longueur correspond à la profondeur de biopsie possible sans introducteur à laquelle il faut retrancher 25 mm correspondant à la longueur de la fenêtre de prélèvement. Avec introducteur, il faut également retrancher 25 mm correspondant à l'embout plastifié (Fig. 5).
- Le **choix** du pistolet doit être adapté au diamètre de la cible et au risque de saignement du parenchyme traversé (Tableau 2).

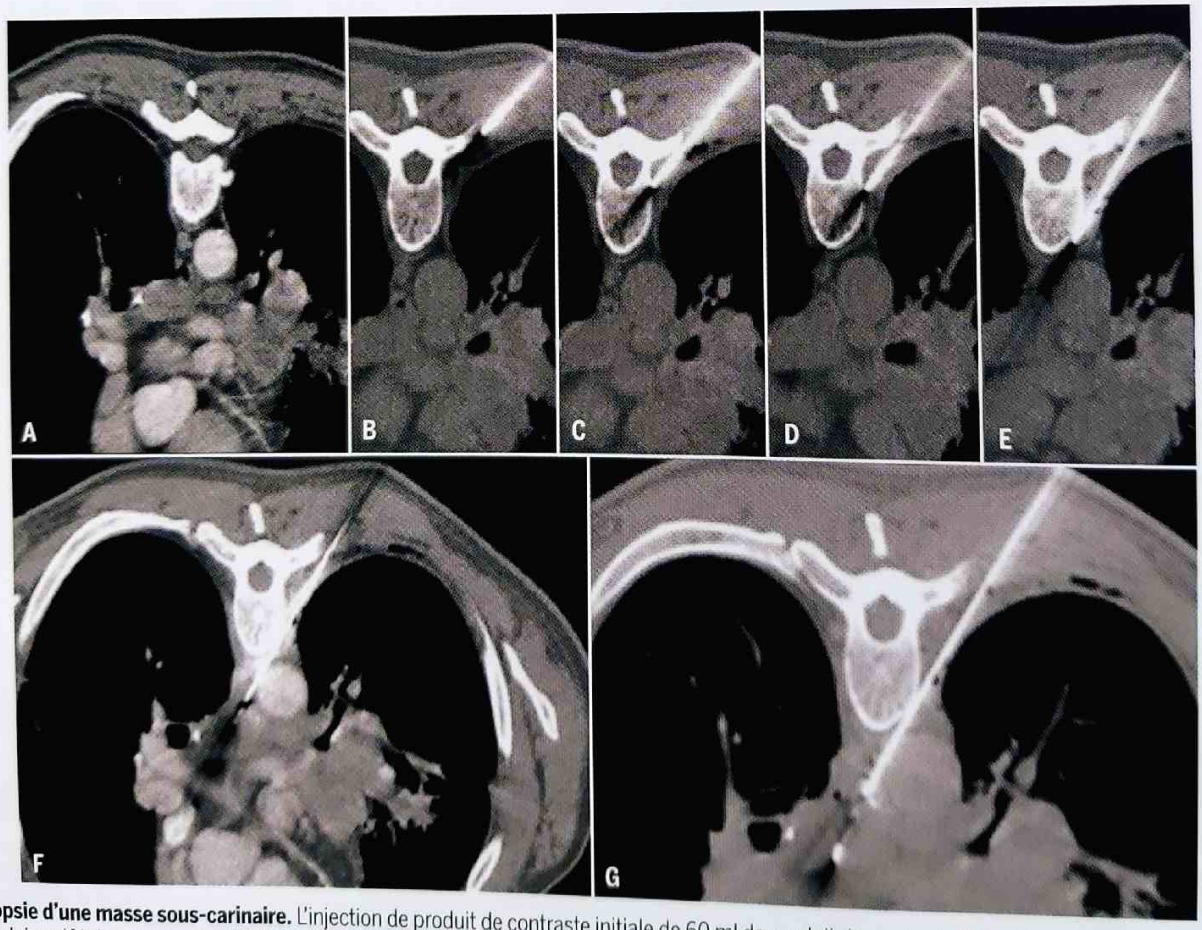

Fig. 1. Biopsie d'une masse sous-carinaire. L'injection de produit de contraste initiale de 60 ml de produit de contraste à 2 ml/s, permet de repérer les structures vasculaires (**A**). La progression de l'introducteur en rasant les os, l'apophyse transverse puis le corps vertébral, permet d'éviter à coup sûr le poumon et l'aorte (**B**, **C**, **D**, **E**). Une seconde injection de produit de contraste, introducteur en place en regard de la cible, de 40 ml de produit de contraste à 2 ml/s permet de repérer les structures vasculaires dans le débattement de l'aiguille et de mesurer la distance entre l'extrémité de l'introducteur et le cœur (**F**). L'utilisation d'un pistolet semi-automatique permet de contrôler la progression de la fenêtre de prélèvement et d'arrêter la progression lorsque l'extrémité de l'aiguille vient au contact du cœur (**G**).

Partager Le Site www.lemanip.com Tout Est Gratuit

Partager Le Site www.lemanip.com Tout Est Gratuit

www.lemanip.com

	Technique	Commentaires
Mobilisation du patient	Bras baissés	Élargit l'espace graisseux interpulmonaire antérieur.
	Rotation du patient	La gravité mobilise les organes et dégage des trajectoires sûres. Ferme le cul-de-sac pleural déclive.
Lors de la ponction	Favoriser le passage dans la graisse	Indolore. Réduit les risques de ponction accidentelle.
	Raser les os	Réduit les risques de ponction accidentelle (Fig. 1B-F).
	Hydrodissection au sérum physiologique ou à la lidocaïne	Élargit l'espace autour du trajet de ponction en refoulant les structures dangereuses (Fig. 2).
	Introducteur à bout mousse	Refoule les structures s'interposant sur le trajet de ponction en évitant tout risque de ponction accidentelle (Figs 3 et 4).

Tableau 1.

Organe	Type de pistolet	Calibre	Commentaires
Poumon	– Semi-automatique – Introducteur classique	18G	Pas plus de complication au 18G qu'avec du 20G. Performances diagnostiques améliorées avec le 18G.
Médiastin	– Semi-automatique – Introducteur classique ou bout mousse	18-16G	Bout mousse utile pour les cibles du médiastin postérieur (passages paravertébraux) et du médiastin moyen (passage à côté des vaisseaux, du cœur et du poumon). 18G si bout mousse. 16G si cible > 20 mm.
Masse hépatique	– Automatique – Introducteur classique	18-16G	18G si cible < 20 mm. 16G pour les lésions > 20 mm.
Foie parenchyme	– Semi-automatique – Introducteur classique	16G	16G améliore les performances diagnostiques sans augmenter les complications.
Masse rénale	– Automatique – Introducteur classique	18G	18G car tumeurs souvent hypervascularisées. Pistolets **automatiques** pour transfixier les cibles mobiles.
Rein parenchyme	– Semi-automatique – Introducteur classique	16G	16G améliore les performances diagnostiques sans augmenter les complications.
Masse splénique	– Semi-automatique – Introducteur classique	18G	18G pour limiter le risque de saignement.
Cible mésentérique et rétropéritonéale	– Semi-automatique – Introducteur classique ou bout mousse	18-14G	Bout mousse si interposition de structures dangereuses sur le trajet de ponction. 18G si bout mousse. 14G si cible > 20 mm. 16G si cible > 10 mm. 18G si cible < 10 mm.

Tableau 2.

Partager Le Site www.lemanip.com Tout Est Gratuit

Partager Le Site www.lemanip.com Tout Est Gratuit

www.lemanip.com

Fig. 2. Hydrodissection. Biopsie d'une masse médiastinale sous-carinaire (**A**). L'espace paravertébral est trop étroit pour passer l'introducteur (**B**). L'injection de sérum physiologique par l'introducteur permet d'élargir le passage (**C**) et de pousser l'introducteur jusqu'à la cible (**D**).

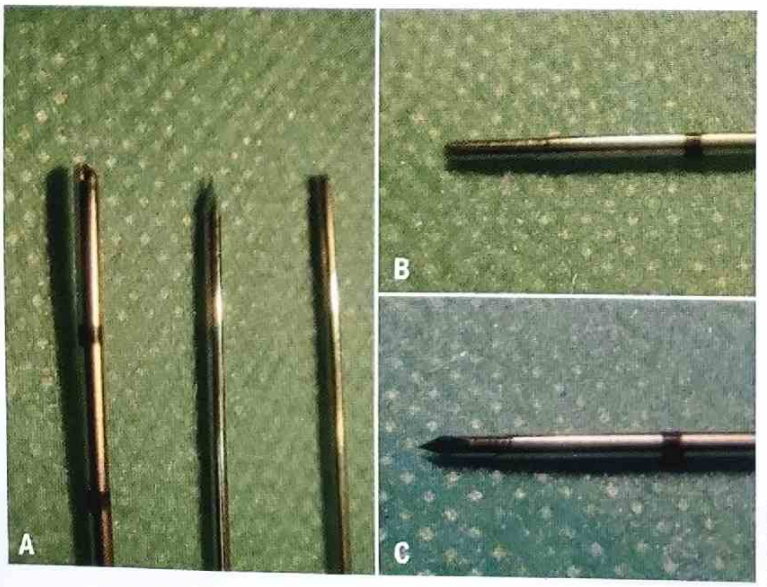

Fig. 3. Introducteur à bout mousse. Le kit comprend une canule et deux stylets, l'un pointu, l'autre à bout mousse (**A**, de gauche à droite). Les deux stylets peuvent être introduit dans la canule (**B** : stylet mousse ; **C** : stylet pointu).

Partager Le Site www.lemanip.com Tout Est Gratuit

Partager Le Site www.lemanip.com Tout Est Gratuit

www.lemanip.com

Fig. 4. Biopsie d'une masse du médiastin moyen hyperfixante en TEP-TDM (**A**). La mobilisation du patient permet de dégager un passage latérosternal (**B**, aorte en rouge, cible : flèches). L'utilisation d'un introducteur monté avec un bout pointu permet de passer la peau, le muscle grand pectoral (**C**). L'introducteur monté avec le bout mousse permet de rebondir sur l'aorte sans la blesser (**D**), et de passer entre l'aorte et la veine cave (**E** et **F**) pour atteindre la cible (**G**).

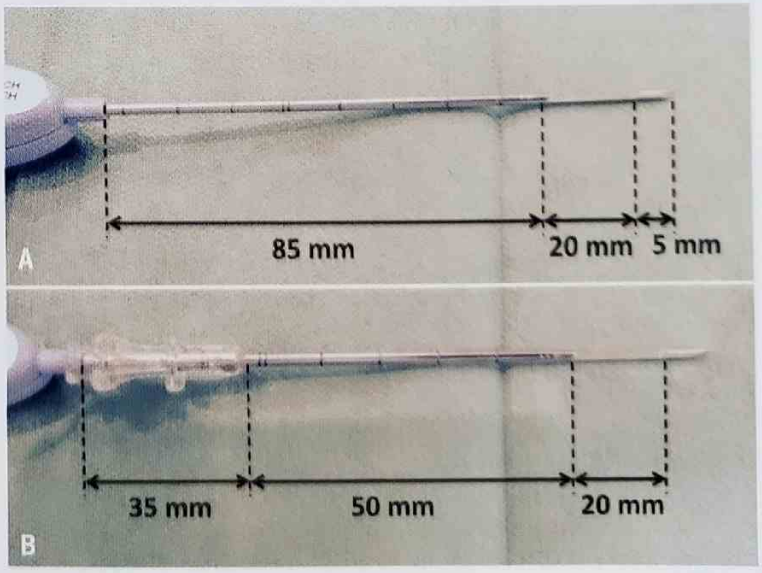

Fig. 5. Une aiguille de 110 mm permet de biopsier une lésion située en réalité à 85 mm, car il faut retrancher 25 mm correspondant à la longueur de la fenêtre de prélèvement et à l'extrémité pointue de l'aiguille (**A**). Avec introducteur, la profondeur est réduite à 50 mm car il faut encore retrancher l'extrémité en plastique de l'introducteur qui sert à le manipuler et qui ne pénètre pas la peau (**B**).

Partager Le Site www.lemanip.com Tout Est Gratuit

Partager Le Site www.lemanip.com Tout Est Gratuit

www.lemanip.com

CONDITIONNEMENT DES PRÉLÈVEMENTS

► Il est indispensable d'adapter le conditionnement des prélèvements aux hypothèses diagnostiques (Tableau 3).

Conditionnement	Indications	Commentaires
Tube sec	Suspicion d'infection bactérienne et fongique	
Fixation AFA ou formol	– Analyse **tumeur** – Suspicion d'infection à mycobactérie et fongique – Analyse des pathologies rénales (glomérulopathies) et hépatiques (cirrhose)	– Analyse morphologique pour le diagnostic des cancers et des tumeurs bénignes – Analyse morphologique des parenchymes (foie, rein, poumon, rate) – Analyse morphologique des infections fongiques et à mycobactéries
Congélation	– Thérapie ciblée des cancers (lymphome, sein, poumon, mélanome) – Évaluation des glomérulopathies...	– Immunohistochimie – Biologie moléculaire – Tumorothèque

Tableau 3.

GESTION DES COMPLICATIONS

► Certaines complications peuvent être facilement gérées par l'équipe de radiologie réalisant les biopsies : pneumothorax, saignement et dissémination tumorale (sarcome) (Tableau 4).

Complications	Traitement	Matériel	Commentaires
Pneumothorax	Exsufflation	– Aiguille fine (intramusculaire 22G) – Robinet 3 voies – Seringues à vis 10 cc	Efficace sur petit pneumothorax.
	Drainage	– Drain 16F ou pleuroCath® – Pinces à disséquer – Bistouri	– Le bistouri permet le passage de la peau. – La pince à disséquer permet de réaliser un passage jusqu'à la cavité pleurale sans blesser les vaisseaux intercostaux.
Saignement ou risque de saignement	Curaspon® (Figs 6 et 7)	1 seringue de 10 ml de sérum physiologique 1 seringue à vis Du produit de contraste (hydrosolubles) Un robinet 3 voies	– Le Curaspon® polymérise au contact du sang et forme un obstacle qui stoppe le saignement. – Le Curaspon® est introduit dans la seringue vide. – Les seringues sont vissées sur le robinet à trois voies. – Le va-et-vient entre les deux seringues permet de dissoudre le Curaspon® dans le sérum physiologique et 1 ml de produit de contraste. – Le mélange est injecté par l'introducteur dans le lit de la biopsie et le trajet de ponction. – Manipulation simple liée à la faible vitesse de polymérisation.
	Histoacryl® (Fig. 8)	1 seringue de 1 ml 1 seringue de sérum glucosé	– L'Histoacryl® polymérise au contact du sang et forme un obstacle qui stoppe le saignement. – Rinçage de l'introducteur au sérum. – Injection de la colle dans le lit de la biopsie et le trajet de ponction. – Manipulation délicate liée à la grande vitesse de polymérisation.
Dissémination	Tatouage	Encre de chine Seringue de 1 ml	– Tatouage par l'introducteur du lit de la biopsie et du trajet de ponction jusqu'à la peau. – Le trajet tatoué de la biopsie est repéré et retiré pendant l'exérèse de la tumeur.

Tableau 4.

Partager Le Site www.lemanip.com Tout Est Gratuit

Partager Le Site www.lemanip.com Tout Est Gratuit

www.lemanip.com

Fig. 6. Préparation du Curaspon®. Des petits cubes de Curaspond® sont insérés dans une seringue à vis. La seringue et une seringue de sérum physiologique mélangé à du produit de contraste sont vissées sur un robinet 3 voies. L'aller-retour des contenus d'une seringue à l'autre permet d'obtenir un gel capable de faire l'hémostase.

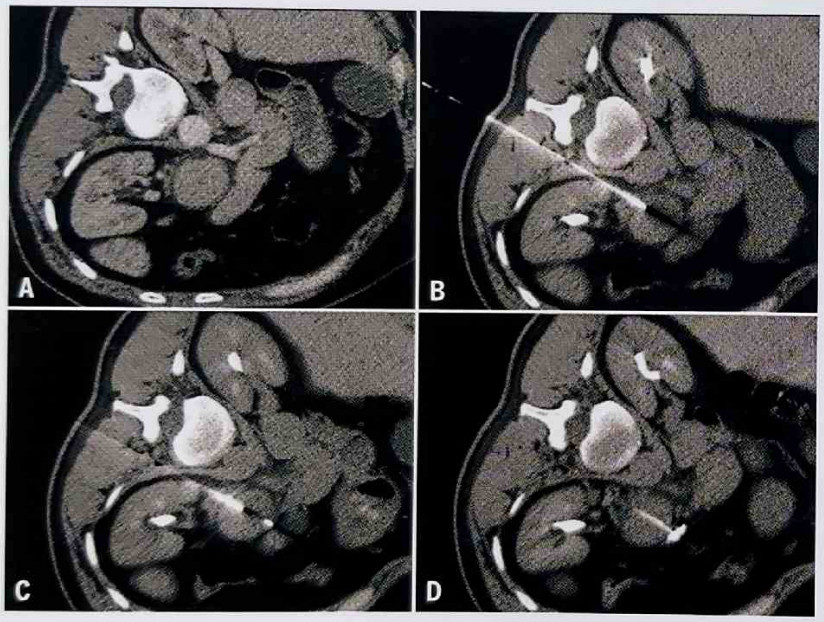

Fig. 7. Biopsie d'une masse surénalienne gauche (A). Mise en place de l'introducteur (**B**). Contrôle du bon positionnement de la fenêtre de prélèvement dans la cible (**C**). Hémostase par injection de Curaspon® à travers l'introducteur dans le trajet de biopsie. L'ajout de produit de contraste dans le gel de Curaspon® permet de contrôler la qualité de l'embolisation du trajet de ponction (**D**).

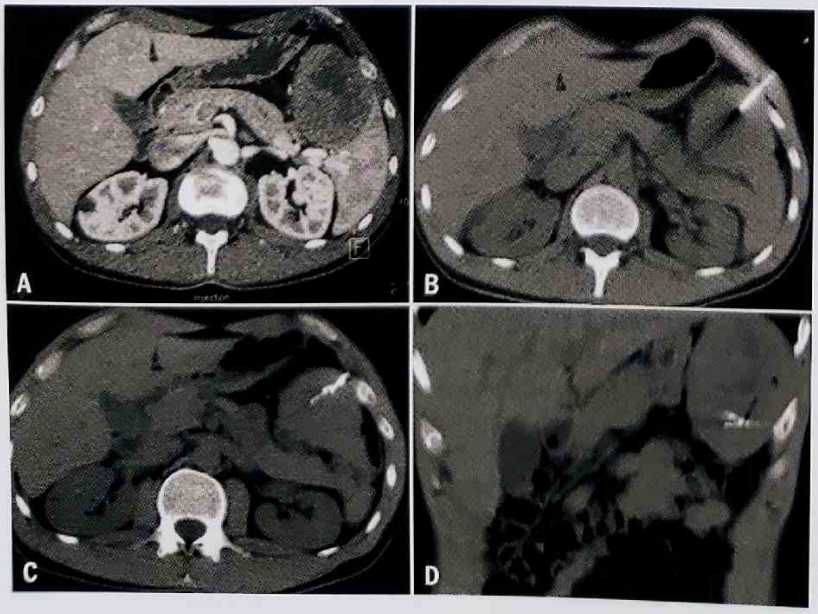

Fig. 8. Biopsie d'une masse splénique (A). Mise en place de l'introducteur (**B**). Hémostase par injection d'Histoacryl® à travers l'introducteur dans le trajet de biopsie. Le mélange d'Histoacryl® avec du produit de contraste permet de contrôler la qualité de l'embolisation du trajet de ponction (**C** axiale, **D** reconstruction sagittale).

Partager Le Site www.lemanip.com Tout Est Gratuit

Partager Le Site www.lemanip.com Tout Est Gratuit

SCANNER EN IMAGERIE INTERVENTIONNELLE

→ NOUVEAUX DISPOSITIFS DE GUIDAGE DES GESTES INTERVENTIONNELS

www.lemanip.com

GÉNÉRALITÉS

- Bien que le scanner ait une place de choix pour la réalisation de gestes interventionnels (ponctions, drainages, ablations tumorales...), des difficultés persistent :
  - Contrairement à l'échographie ou à l'IRM, le scanner ne permet un contrôle en temps réel du mouvement de l'aiguille qu'au prix d'une irradiation supplémentaire, en utilisant le fluoroscanner.
  - Les installations couplant un scanner et un arceau de scopie, ou les salles d'angiographie permettant des acquisitions rotationnelles volumiques (CBCT), offrent davantage de possibilité de suivi en temps réel, mais toujours de façon irradiante.
  - La réalisation de trajectoires en double obliquité (hors du plan de coupe) nécessite une expertise spécifique. En effet, la difficulté des gestes est majorée lorsqu'il s'agit de planifier et de contrôler des trajectoires obliques à partir d'acquisitions TDM axiales.
  - Des consoles spécialisées proposent des outils de visualisation qui peuvent faciliter ces tâches, en proposant une détection de l'aiguille et l'affichage automatique de reformations volumiques selon l'axe de l'aiguille. Mais il persiste la difficulté de réaliser le geste de ponction, en respectant la trajectoire oblique prévue avec une précision optimale.

APERÇU DES DIFFÉRENTS DISPOSITIFS DE GUIDAGE DISPONIBLES EN SCANNER

- Des systèmes proposent d'aider le radiologue en positionnant un **faisceau laser** qui indique la trajectoire choisie, et le long duquel il suffit ensuite d'aligner l'aiguille. L'inconvénient est qu'il ne s'agit pas d'un guidage en temps réel ; la planification du geste doit avoir été faite au préalable (avec un patient qui doit rester parfaitement immobile au cours de la procédure).
- Pour aller plus loin dans ce type de guidage, les premiers **systèmes robotisés** commencent à apparaître, offrant souvent une assistance passive : ces systèmes positionnent un guide-aiguille selon la trajectoire souhaitée, et c'est ensuite le radiologue qui fait avancer l'aiguille.
- Les systèmes de **navigation** ont l'intérêt de proposer un suivi en temps réel de la position de l'aiguille. Ils permettent de planifier le geste optimal, puis de le réaliser, directement en explorant les différentes trajectoires avec l'aiguille au-dessus du patient. Ils reposent sur un système de localisation 3D (« GPS médical ») qui peut être soit optique, soit magnétique.

Système de localisation 3D optique

- Des caméras stéréoscopiques suivent des marqueurs réfléchissants positionnés sur le patient et sur les instruments du radiologue.
- La précision de ces systèmes est excellente, mais leur utilisation est rendue plus difficile par l'encombrement des composants et par la nécessité de toujours garder une ligne de vue dégagée, sans occultation, entre les caméras et les instruments.

Système de localisation 3D magnétique

- Un boîtier récepteur localise la position d'une bobine qui peut être de taille suffisamment petite pour être suivie au bout d'une aiguille et à l'intérieur du corps d'un patient.
- En dehors de la présence d'un fil, l'ergonomie de ces systèmes est excellente, mais certains peuvent présenter des problèmes de fiabilité du fait de perturbations électromagnétiques dues à l'environnement.

- Le suivi en temps réel par les systèmes de navigation reste pour l'instant nécessairement imparfait : les images affichées ne prennent pas en compte les mouvements éventuels de la cible avec la respiration, ni la déformation des tissus lors de la progression de l'aiguille.
- Des contrôles scanner en cours de geste sont donc toujours nécessaires, même si l'aide apportée par ces systèmes de guidage permet d'en diminuer le nombre.

EN PRATIQUE : EXEMPLE DE RÉALISATION D'UN GESTE SOUS SCANNER ASSISTÉ PAR UN SYSTÈME DE NAVIGATION

► Demande de biopsie d'un nodule surrénalien gauche découvert chez un patient en attente de transplantation hépatique, dans un contexte de CHC chimio-embolisé sur cirrhose virale C (Fig. 1).

► Du fait de l'interposition du cul-de-sac pleural, un trajet relativement complexe est anticipé, en double obliquité. Il a donc été décidé de réaliser cette biopsie avec l'aide d'une station de navigation.

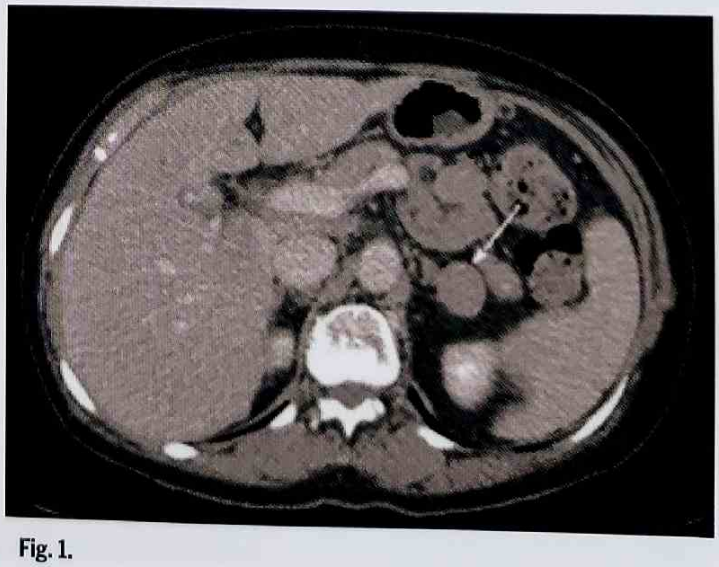

Fig. 1.

Partager Le Site www.lemanip.com Tout Est Gratuit

Partager Le Site www.lemanip.com Tout Est Gratuit

www.lemanip.com

- Le scanner de planification est acquis après avoir fixé un référentiel spécifique sur le patient. Les images sont envoyées au système de navigation. Après une étape automatique de recalage (moins de 10 secondes), l'exploration peut commencer, non plus à la console du scanner mais directement en déplaçant un porte-aiguille sur le patient. L'affichage montre en temps réel le trajet de l'aiguille, selon 2 coupes perpendiculaires. Cette navigation permet de choisir la trajectoire et de noter sur la peau le point de ponction : dans ce cas, entre 2 côtes, oblique vers le haut pour éviter le cul-de-sac pleural, et en se glissant entre le rein et le rachis (Fig. 2).
- Après installation de façon stérile et anesthésie locale, la ponction est réalisée avec l'assistance de la navigation. Un ou plusieurs contrôles scanners intermédiaires sont réalisés si besoin par l'opérateur (Fig. 3).
- Le transfert du contrôle scanner final vers la station de navigation, porte-aiguille en place, permet de vérifier immédiatement sur l'écran le bon positionnement de l'aiguille au contact de la surrénale, avant de réaliser les prélèvements biopsiques (Fig. 4).

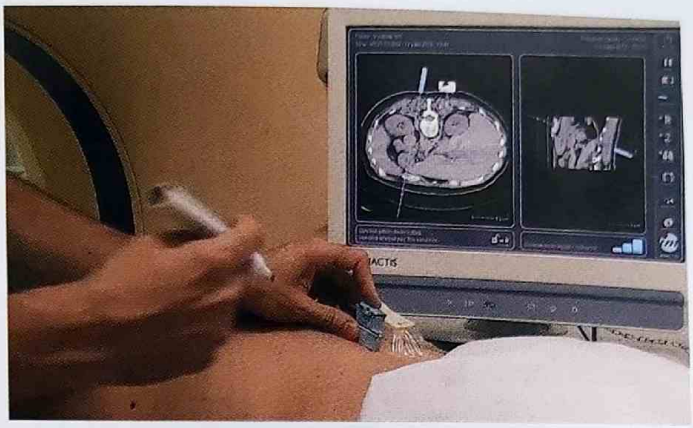

Fig. 2.

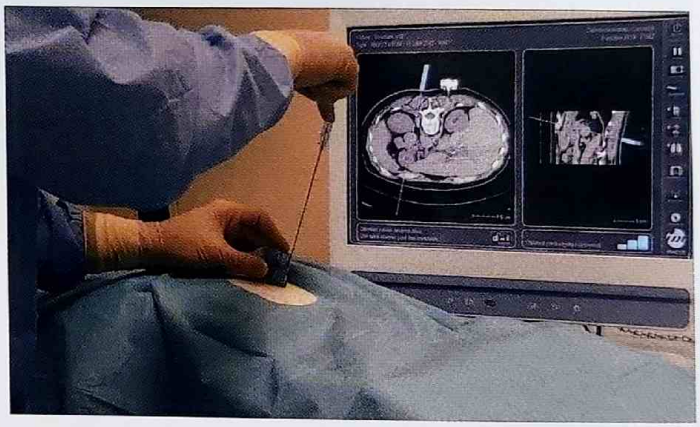

Fig. 3.

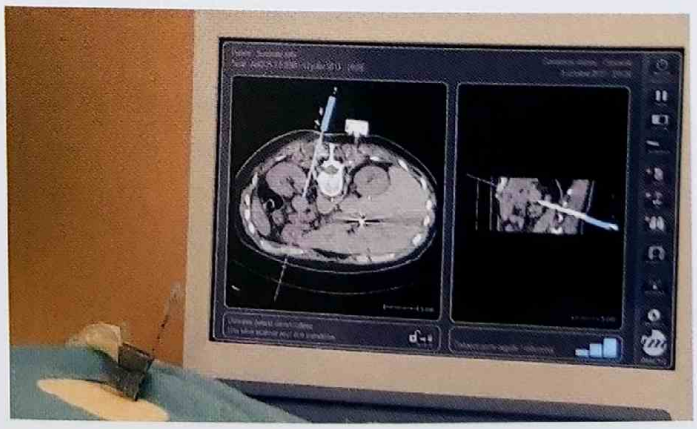

Fig. 4.

Références

Arnolli MM, Hanumara NC, Franken M, Brouwer DM, Broeders IA. An overview of systems for CT- and MRI-guided percutaneous needle placement in the thorax and abdomen. The International Journal of Medical Robotics and Computer Assisted Surgery 2014.

Grasso RF, Faiella E, Luppi G, Schena E, Giurazza F, Del Vescovo R, Zobel BB. Percutaneous lung biopsy: comparison between an augmented reality CT navigation system and standard CT-guided technique. International journal of computer assisted radiology and surgery 2013 ; 8(5) : 837-48.

Moncharmont L, Moreau-Gaudry A, Medici M, Bricault I. Évaluation sur fantôme d'une station de navigation pour l'assistance des ponctions sous scanner en double obliquité. Journal de Radiologie Diagnostique et Interventionnelle 2015.

Grand DJ, Atalay MA, Cronan JJ, Mayo-Smith WW, Dupuy DE. CT-guided percutaneous lung biopsy: comparison of conventional CT fluoroscopy to CT fluoroscopy with electromagnetic navigation system in 60 consecutive patients. European journal of radiology 2011 ; 79(2) : e133-e136.

Kim E, Ward TJ, Patel RS, Fischman AM, Nowakowski S, Lookstein RA. CT-Guided Liver Biopsy With Electromagnetic Tracking: Results From a Single-Center Prospective Randomized Controlled Trial. American Journal of Roentgenology 2014 ; 203(6) : W715-W723.

Partager Le Site www.lemanip.com Tout Est Gratuit

Partager Le Site www.lemanip.com Tout Est Gratuit

SCANNER EN IMAGERIE INTERVENTIONNELLE

→ EMBOLISATION SOUS CONTRÔLE SCANNOGRAPHIQUE OU SCANNER-LIKE

www.lemanip.com

GÉNÉRALITÉS

- Les endofuites sont les complications les plus fréquentes après le traitement des anévrismes de l'aorte abdominale par endoprothèse aortique.
- Les endofuites de type 2 sont les plus fréquentes des endofuites. Elles surviennent de 20 à 50 % des cas en fonction des modalités et du temps de contrôle après le traitement.
- Les endofuites de type 2 surviennent de la réinjection du sac anévrismal par les branches collatérales de l'aorte abdominale (les artères lombaires, l'artère mésentérique inférieure et l'artère sacrée moyenne).

INDICATIONS ET MODALITÉS THÉRAPEUTIQUES

- Les endofuites de type 2 sont généralement bénignes avec absence de croissance du sac anévrismal et un risque très faible de rupture.
- Les indications reconnues du traitement de ces endofuites sont :
  - persistance de l'endofuite de plus de 6 mois ;
  - croissance de l'anévrisme de plus de 5 mm/an.
- Les modalités thérapeutiques sont essentiellement l'embolisation intra-artérielle ou l'embolisation transcutanée sous contrôle de l'imagerie. En cas d'échec, la chirurgie ouverte ou laparoscopique peut être envisagée.
- Nous allons décrire la technique d'embolisation transcutanée sous contrôle scanographique, ou « scanner-like ».

PROTOCOLE

▸ PRÉPARATION DU GESTE

- ▸ Installation du patient en décubitus ventral ou en décubitus latéral en cas d'endofuite postérieure (Fig. 1).
- ▸ Installation en décubitus dorsal en cas d'endofuite antérieure.
- ▸ Voie veineuse périphérique pour injection de produit de contraste (repérage de la zone d'endofuite).
- ▸ Injection de produit de contraste avec temps artériel et temps veineux.
- ▸ Repérage du trajet peau → zone d'endofuite.

▸ RÉALISATION DU GESTE

▸ Ponction

1. Au scanner, puis transfert en salle d'angiographie.
2. Directement en salle d'angiographie grâce à l'imagerie scanner-like (CBCT) en utilisant comme repère les images scanographiques diagnostiques avec fusion d'images.

L'avantage de la dernière technique est l'absence d'avoir à transporter le patient du scanner en salle d'angiographie avec un risque de déplacement du matériel de ponction ou de déstérilisation.

▸ Embolisation

- L'embolisation est faite avec du matériel non résorbable : coils, agent liquide d'embolisation, ou l'association des deux.
- Le contrôle du geste d'embolisation se fait sous contrôle fluoroscopique en salle d'angiographie pour vérifier le ciblage et l'absence d'embolisation non ciblée (Fig. 2).

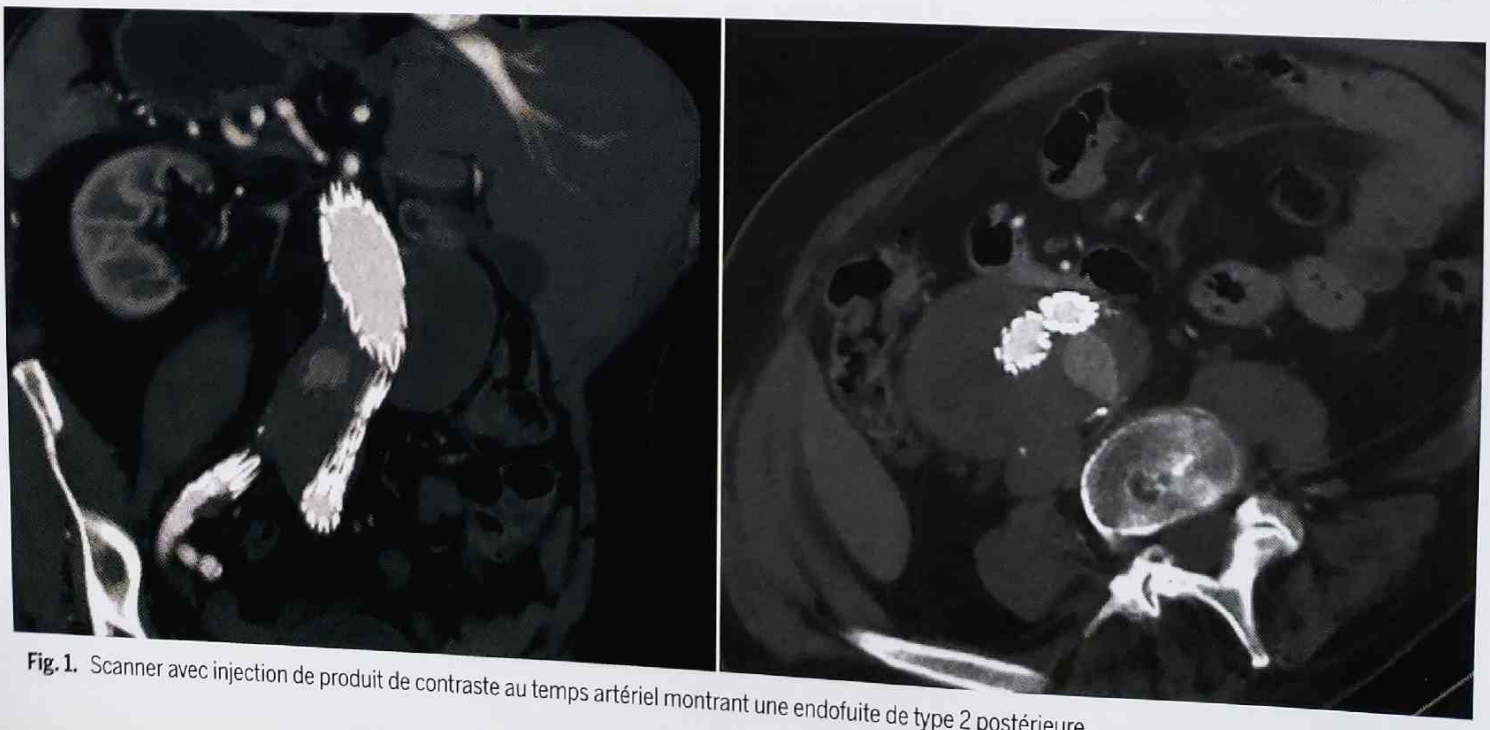

Fig. 1. Scanner avec injection de produit de contraste au temps artériel montrant une endofuite de type 2 postérieure.

Partager Le Site www.lemanip.com Tout Est Gratuit

Partager Le Site www.lemanip.com Tout Est Gratuit

www.lemanip.com

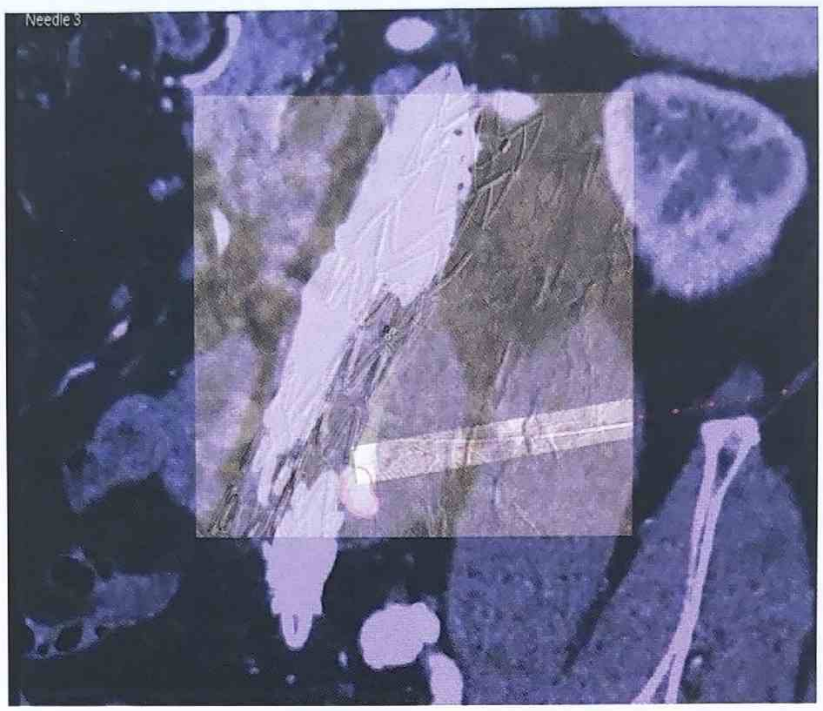

Fig. 2. Contrôle de la progression de l'aiguille de ponction sous contrôle fluoroscopique avec fusion d'images du scanner montrant l'endofuite.

- En fin de procédure une imagerie par scanner ou scanner-like (CBCT) est réalisée pour s'assurer du remplissage au maximum de l'endofuite et des artères nourricières.

RÉSULTATS

- Le taux de succès technique de ce geste est de l'ordre de 100 % dans la littérature. Par contre, le taux de succès clinique (thrombose de la fuite et stabilisation ou régression de la taille de l'anévrisme) est de l'ordre de 75 %.
- Un scanner de contrôle est nécessaire à un mois afin de vérifier l'efficacité de l'embolisation. L'interprétation de cette embolisation est parfois difficile, due à la présence du matériel d'embolisation radio-opaque, source d'artéfact métallique.

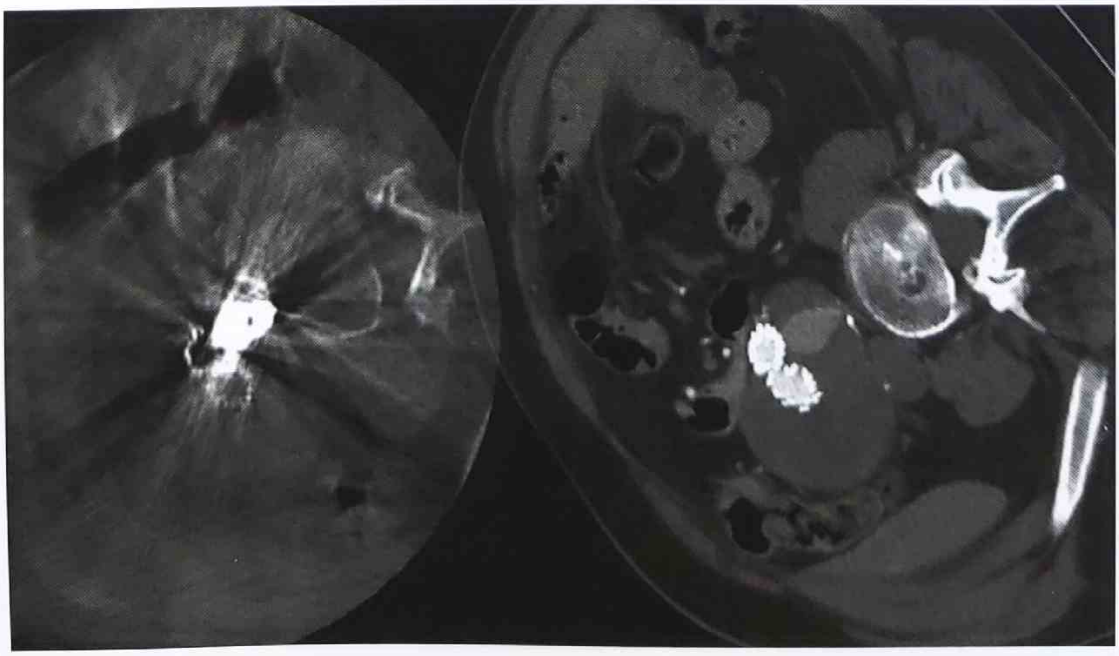

Fig. 3. Contrôle par imagerie scanner-like après embolisation d'une endofuite par voie transcutanée. Noter la comparaison avec le scanner préembolisation avec remplissage complet du volume de l'endofuite.

Partager Le Site www.lemanip.com Tout Est Gratuit

Partager Le Site www.lemanip.com Tout Est Gratuit

SCANNER EN IMAGERIE INTERVENTIONNELLE

→ DESTRUCTION TUMORALE PERCUTANÉE SOUS CONTRÔLE SCANNOGRAPHIQUE :

www.lemanip.com

GÉNÉRALITÉS

- La cryothérapie (ou cryoablation) percutanée à visée carcinologique est effectuée en introduisant, sous guidage radiologique, une ou plusieurs cryosonde(s) au sein d'un processus tumoral et en l'exposant pendant quelques minutes à des températures extrêmement basses.
- La formation d'un glaçon est obtenue par la circulation et la décompression soudaine de gaz argon (245 bar) au sein de cryosondes (17G) selon l'effet Joule-Thomson.
- Le traitement consiste en une répétition de cycles de congélation et décongélation tumorale.
- Ces cycles induisent quatre mécanismes biologiques lésionnels cellulaires, directs ou indirects, associés dans le temps et l'espace :
  - **Lésion cellulaire :** modification du pH cellulaire, dénaturation des protéines enzymatiques et effet osmotique altérant profondément la membrane cellulaire.
  - **Lésion vasculaire :** ischémie tissulaire secondaire à une vasoconstriction et formation de microthrombus intratumoraux.
  - **Apoptose :** en périphérie du glaçon (– 40 °C < T < 0 °C) secondaire au stress cellulaire (hypoxie et températures basses).
  - **Immunomodulation :** effet supposé, par activation d'une réponse immunitaire antitumorale secondaire à la lyse tumorale et à l'exposition d'antigènes tumoraux.
- La cryoablation peut être réalisée sous différentes modalités de guidage (échographie, scanner, IRM).

⊕ Avantages du scanner
Disponibilité et coût
Excellente résolution spatiale
Rapidité des contrôles perprocédure

⊖ Inconvénients du scanner
Technique irradiante
Moindre résolution en contraste/IRM
Absence de guidage 3D et temps réel lors du positionnement des cryosondes /IRM

INDICATION(S)

Tumeurs viscérales :
- Tumeur rénale maligne T1a N0 M0 (< 4 cm, âge > 70 ans, CI à la chirurgie ou rein unique).
- Autres : pulmonaire, surrénalienne, prostatique, hépatique...

Tumeurs osseuses :
- Malignes : métastase(s) osseuse(s) douloureuse(s).
- Bénignes : ostéoblastome, ostéome ostéoïde...

Tumeurs des parties molles :
- Bénignes : neurinome, névrome de Morton, tumeur desmoïde...
- Malignes : métastase(s) sous-cutanée(s) de mélanome.

PROTOCOLE

- ► Choix de l'anesthésie (générale, neuroleptanalgésie, locale) dépendant du type et localisation tumorale, de la durée d'intervention et comorbidités du patient.
- ► TDM : acquisition volumique multiplanaire initiale ± injectée pour planification de l'insertion des cryosondes.
- ► Coupes séquentielles guidant l'insertion des sondes au sein de la tumeur, disposées tous les 15 à 20 mm (selon le type de sonde utilisée).
- ► Protection thermique des structures vulnérables (nerfs, peau, tube digestif) par hydro- ou carbodissection, et monitoring par thermocouple.
- ► Nombre et durée des phases de congélation/décongélation dépendant du type de tumeur (en minutes). Exemples :
  - – poumon : 3/3-7/7-10/fin de procédure.
  - – rein: 10/10-10/fin de procédure.
- ► Surveillance TDM (ou IRM selon guidage utilisé) de la formation du glaçon et des dissections durant les phases de congélation.
- ► Acquisition multiplanaire non injectée comparée à l'acquisition initiale à la fin du dernier cycle de congélation afin de confirmer la couverture tumorale.

SUIVI

- ► L'IRM est habituellement la modalité de surveillance employée (à M1, M3, M6, M12 puis tous les 6 mois).
- ► Pendant les premiers 6 mois post-traitement, il peut exister des remaniements inflammatoires postcryothérapie : prise de contraste périphérique linéaire.
- ► Toute prise de contraste nodulaire persistante ou évolutive est suspecte de récidive.

Références

Buy X, Tok CH, Szwarc D, Bierry G, Gangi A. Thermal protection during percutaneous thermal ablation procedures: interest of carbon dioxide dissection and temperature monitoring. Cardiovasc. Intervent. Radiol. 2009 ; 32 : 529-34.

Buy X, Lang H, Garnon J, et al. Percutaneous Renal Cryoablation: Prospective Experience Treating 120 Consecutive Tumors. Am. J. Roentgen. 2013 ; 201 : 1353-61.

Partager Le Site www.lemanip.com Tout Est Gratuit

Partager Le Site www.lemanip.com Tout Est Gratuit

www.lemanip.com

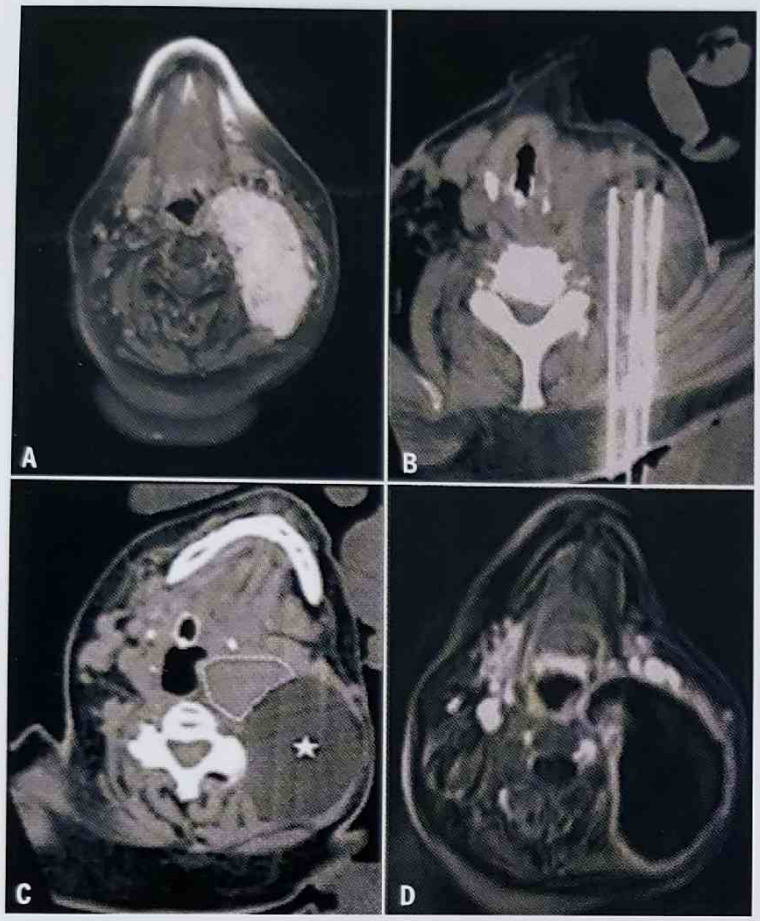

Fig. 1. Cryoablation d'une tumeur desmoïde cervicale à visée palliative.
(**A**) IRM initiale. Coupe axiale T1 FS Gd.
(**B**) TDM non injectée : coupe axiale de contrôle en cours de procédure. Cryosondes en place au sein de la tumeur. Iceball bien visualisé, apparaissant hypodense, bien délimité.
(**C**) Aquisition en fin de procédure. Traitement partiel intéressant les portions moyenne et postérieure de la tumeur (étoile) laissant en place un résidu tumoral latéro-pharyngé (pointillés).
(**D**) IRM de contrôle à M1. Séquences de soustraction. La zone de nécrose tumorale, en hyposignal, cerclée d'un liseré inflammatoire, s'étend en parapharyngé, au-delà de la zone cryogénée : effet(s) retardé(s) vasculaire et/ou immunologique supposé(s).

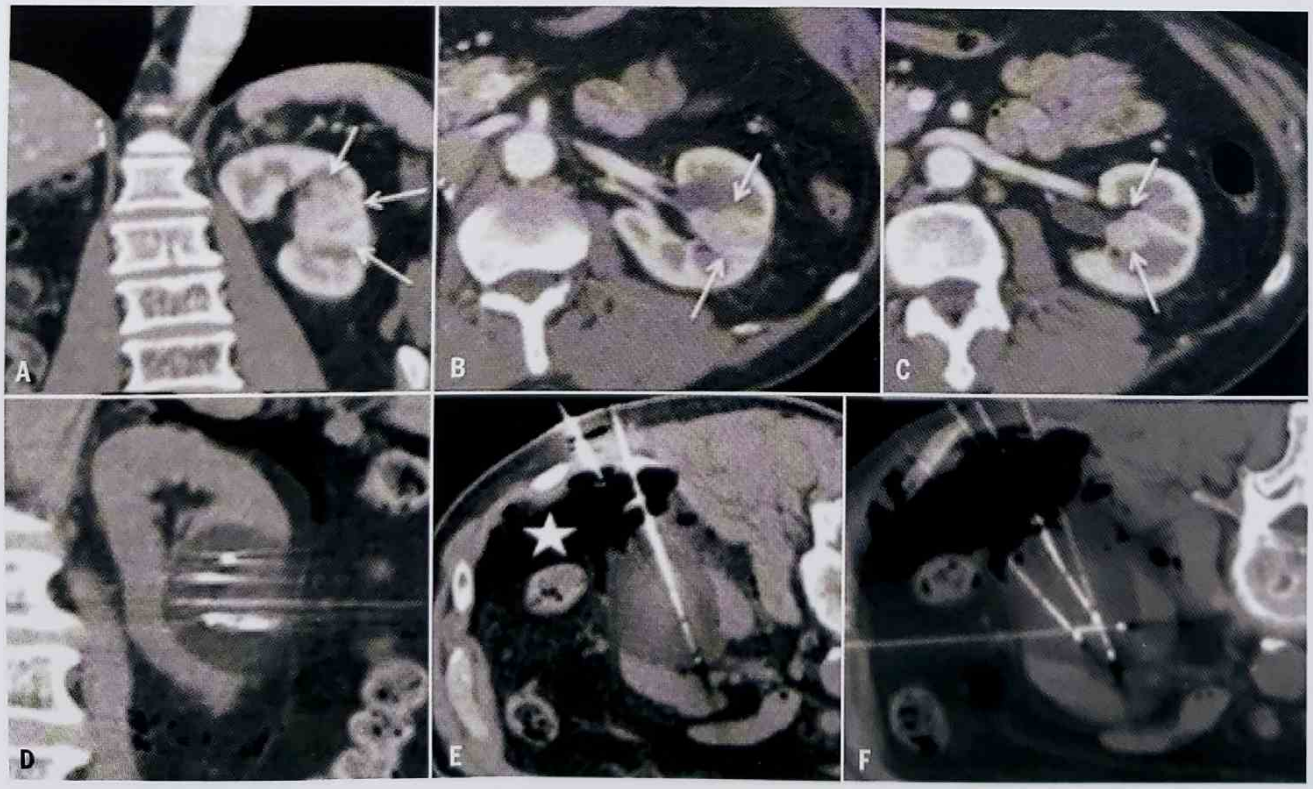

Fig. 2. (**A**, **B**, **C**) TDM injectée : carcinome à cellules claires rénal gauche (flèches). (**D**, **E**, **F**) Cryosondes quadrillant la tumeur. Iceball en fin de procédure, hypodense, à limite nette : couverture tumorale complète. Réalisation en cours de procédure d'une carbodissection (étoile) isolant la paroi et le côlon de la zone cryogénée.

Partager Le Site www.lemanip.com Tout Est Gratuit

Partager Le Site www.lemanip.com Tout Est Gratuit

SCANNER EN IMAGERIE INTERVENTIONNELLE

→ DESTRUCTION TUMORALE PERCUTANÉE SOUS CONTRÔLE SCANNOGRAPHIQUE :

www.lemanip.com

GÉNÉRALITÉS

- La radiofréquence est une technique de thermoablation guidée par l'imagerie qui fait partie des traitements possibles du cancer.
- Elle peut être utilisée par les radiologues interventionnels et les chirurgiens.
- Le nombre, la taille, l'emplacement des tumeurs sont des limites à la radiofréquence.
- Le bilan d'imagerie est capital, doit être le plus complet possible (TEP, IRM si besoin) et actualisé avant de décider de cette intervention.

OBJECTIFS

- Diagnostic : le scanner sert à localiser la tumeur, à décider du traitement, à le planifier, à le guider puis à en contrôler l'efficacité.
- Pour le guidage en fonction des organes, l'échographie ou l'IRM peuvent être utilisées
- Le suivi postopératoire est fondamental car la tumeur n'a pas été enlevée, l'appréciation de l'efficacité ne peut se faire que grâce à un suivi régulier.
- Lors des contrôles post-thérapeutiques, le scanner permet aussi de faire le suivi général de la maladie cancéreuse.

PROTOCOLE

▸ EXAMEN DIAGNOSTIQUE

- ▸ Plan d'examen : le scanner réalisé dans le bilan préopératoire est standard.
- ▸ S'il s'agit de traiter un hépatocarcinome, un scanner triphasique artériel, portal et tardif est utile dans le bilan initial.
- ▸ Une fois la solution radiofréquence retenue, les images sont reconstruites et analysées dans tous les plans pour définir le type de matériel, la voie d'abord, les organes de proximité qu'il faudra protéger.
- ▸ Éventuellement, un scanner est refait la veille de l'intervention pour s'assurer que la tumeur reste accessible à la radiofréquence.
- ▸ Ce scanner peut être aussi fait en plaçant le patient en position de traitement : procubitus, décubitus latéral afin de vérifier les conditions de traitement (mobilité de la cible, voie d'abord, organes de voisinage à protéger) (Fig. 1).

▸ GUIDAGE

- ▸ Selon les équipes et les possibilités de la machine, le guidage par scanner utilise ou non le mode scopique.
- ▸ Une fois l'électrode en place, une acquisition volumique suffisamment large permet d'obtenir des reconstructions dans tous les plans pour 3 raisons :
  - afin de visualiser correctement l'électrode dans la tumeur et de s'assurer que le traitement sera complet sur le volume tumoral et aura des marges suffisantes ;

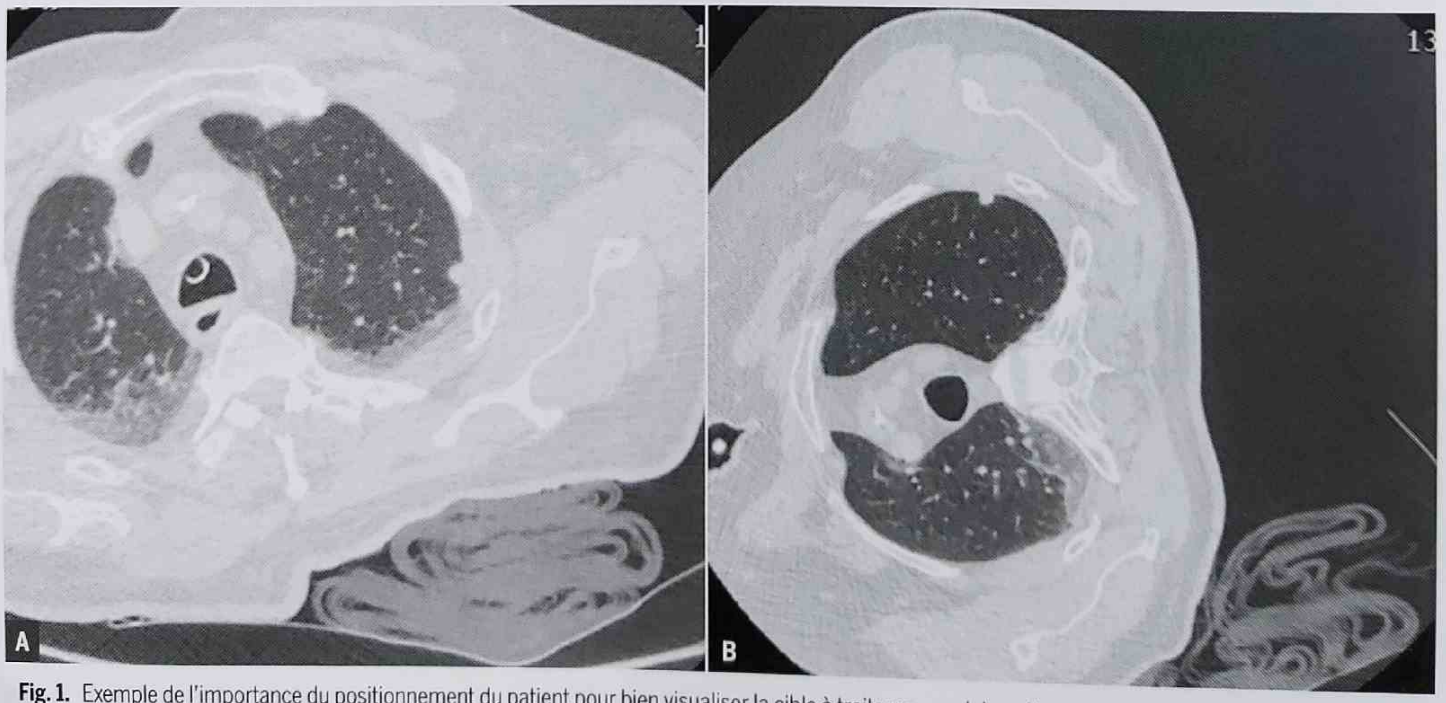

Fig. 1. Exemple de l'importance du positionnement du patient pour bien visualiser la cible à traiter : un nodule métastatique sous-pleural lobaire supérieur gauche d'une tumeur colique (**A**). Patient en décubitus dorsal côté gauche relevé (**B**) : patient en décubitus latéral, le nodule est mieux visualisé (disparition de l'atélectasie de décubitus) et devient plus accessible (voie antérieure ou postérieure).

Partager Le Site www.lemanip.com Tout Est Gratuit

Partager Le Site www.lemanip.com Tout Est Gratuit

www.lemanip.com

- pour s'assurer de l'absence de complication peropératoire : hématome, embolie gazeuse... ;
- avant de chauffer, une attention particulière doit être portée aux organes de voisinage qu'il ne faut pas brûler : nerfs, tube digestif :
  - il est possible de les éloigner par une hydro- ou une aérodissection ;
  - pour cela, il faut placer une aiguille de 20 ou de 22G au contact de la structure à protéger et d'injecter du sérum non ionique (glucosé) ou du CO_2.

SUIVI

- Le premier contrôle est réalisé à 1 mois.
- Il est ensuite conseillé un suivi régulier tous les 3 mois pendant la première année afin :
  - de suivre l'évolution de la zone d'ablation et de juger l'efficacité de la radiofréquence ;
  - de dépister des complications potentielles retardées ;
  - de poursuivre le bilan général de la maladie cancéreuse.
- Le scanner répond à ces demandes, mais pour certains organes, foie, rein, il peut être utile de suivre l'évolution de la zone d'ablation par IRM ; pour le poumon plus que l'IRM c'est le TEP scanner qui est utilisé.
- En l'absence de scanner double énergie, il est intéressant d'effectuer des coupes sans puis après injection sur la zone d'ablation afin de s'assurer de l'absence de rehaussement. C'est un critère de réussite.

RÉSULTATS

RÉSULTATS NORMAUX

- La zone d'ablation se présente sous forme d'une zone sphérique hypodense, qui ne se rehausse pas après injection de produit de contraste.
- Les contours sont nets et bien limités.
- Les critères RECIST ne sont pas utilisables pour juger l'évolution de la zone d'ablation.

EXEMPLES PATHOLOGIQUES

- Une déformation nodulaire du contour de la zone d'ablation est suspecte d'être une rechute (Fig. 2).
- Une IRM ou un TEP scanner peuvent être utiles pour mieux analyser l'évolution de la zone d'ablation.

COMPLICATIONS

- Les complications éventuelles précoces ou tardives de la radiofréquence sont dépistées et analysées.

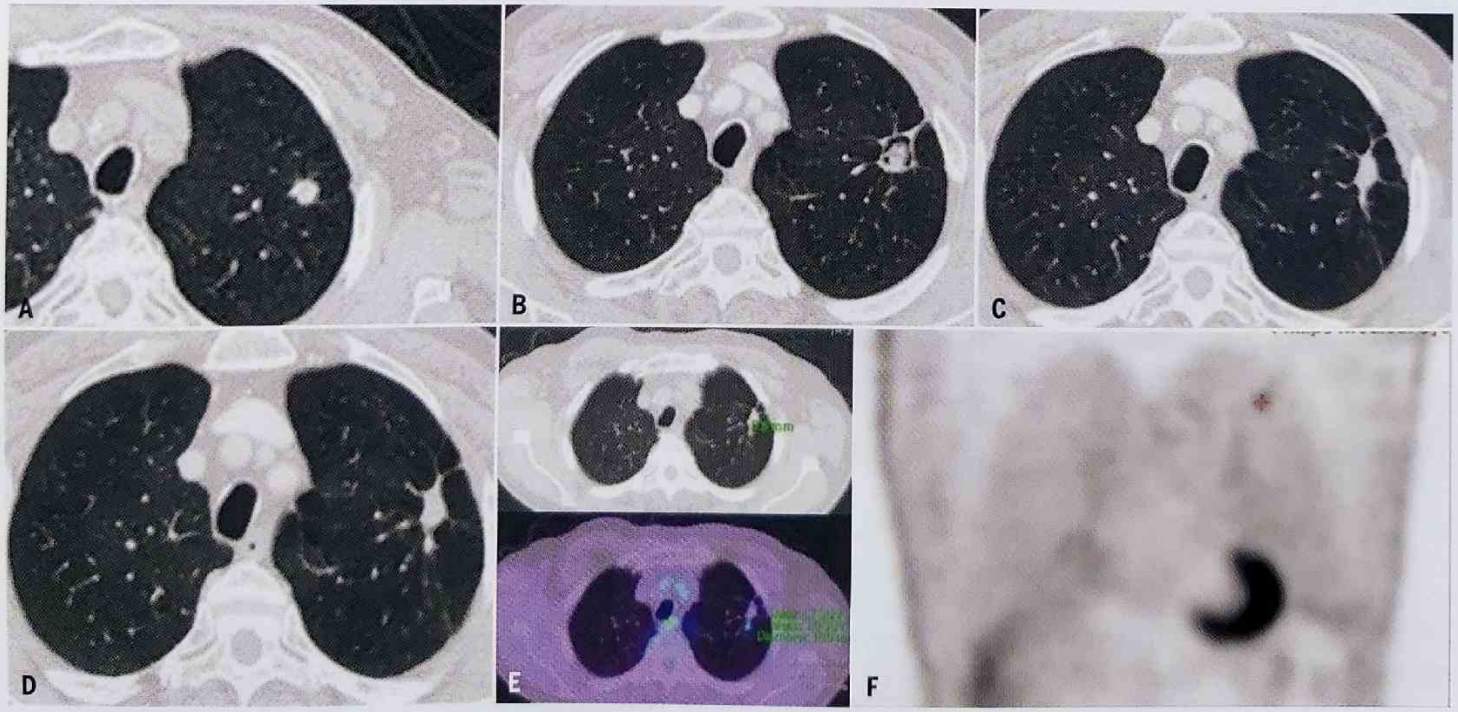

Fig. 2. Exemple d'une récidive au contact d'une cicatrice de radiofréquence : (**A**) avant RF ; (**B**) 3 mois post-RF ; (**C**) 12 mois post-RF ; (**D**) 18 mois post-RF, 1 nodule apparaît au pôle postérieur de la cicatrice d'ablation ; (**E**) PET scanner confirmant la rechute.

Partager Le Site www.lemanip.com Tout Est Gratuit

Partager Le Site www.lemanip.com Tout Est Gratuit

SCANNER EN IMAGERIE INTERVENTIONNELLE

→ RADIOLOGIE INTERVENTIONNELLE DANS LE TRAITEMENT DE LA DOULEUR

www.lemanip.com

GÉNÉRALITÉS

- Le traitement de la douleur est devenu une **priorité** en France (multiplication des CETD, consultations multidisciplinaires).
- De nombreuses douleurs **échappent encore aux traitements classiques**. Dans les douleurs bénignes réfractaires parfois qualifiées de « suicidaires », le but est de traiter en évitant les complications. Dans les douleurs malignes, les gestes sont souvent plus lourds mais avec l'« adhésion » des patients et de la famille aux propositions de geste.
- Les radiologues interventionnels ont une bonne maîtrise de nombreux gestes à visée **diagnostique ou thérapeutique sous guidage TDM (biopsies, drainages...)**. Ce savoir-faire permet d'aborder des gestes interventionnels à visée antidouleur d'apprentissage aisé (neurolyses, infiltrations) ou plus complexes : destruction de tumeurs, alcoolisation, cimentoplastie, RF, MO...
- Il faut connaître les **pathologies douloureuses** et le **patient**, en particulier sa réception individuelle à la douleur +++ (âge, sexe, socioculturel) évaluée sur une échelle de 0 à 10 (EVA).

ORGANISATION DE LA RI DOULEUR

- Toute la chaîne d'accueil du patient doit être dédiée « douleur » : le secrétariat, l'équipe de manipulateurs et les médecins.
- **La consultation RI douleur** est capitale +++ (préalable et suivi postgeste du patient à court et à long terme). Le patient « partenaire » est mis en confiance en explicitant le pourquoi du geste (bénéfices/risques), les bénéfices sont obtenus généralement en ambulatoire avec des délais très courts.
- **La quasi totalité des gestes sont réalisées sous AL ou bloc anesthésique et/ou sous Kalinox®** ; pour les gestes plus lourds, l'accès à un anesthésiste (AG) peut faciliter la prise en charge.

SCANNER

- **Scanner, outil « idéal »** (aux mains des radiologues !!!) : **plages dédiées (sur scanner diagnostique possible partout)** avec double écran en salle pour faciliter le suivi ou mieux : salle scanner ou hybride RI dédiée :
  - réévalue la pathologie causale et permet de suivre l'efficacité du traitement ;
  - permet le **guidage pas à pas (+++ sécurité)**, élargit le champ d'action des techniques des anesthésistes et du guidage sous fluoroscopie. **Mais également accès au double guidage TDM-scopique, fluoro-TDM (plus rapide, moins précis, plus irradiant pour l'opérateur), salle 3D, IRM...** ;
  - apprentissage par compagnonnage et maîtrise des techniques, **facilité pour les internes** +++.

INFILTRATIONS/NEUROLYSES

Infiltrations (xylocaïne, Naropein, Cortivasol)/**neurolyses** (alcool absolu), **indications bénignes, malignes** :

Tête et cou

- Envahissement tumoral par contiguité
- Infiltration C2 nerf d'Arnold à l'origine ou mieux (moins invasif) boucle en regard du muscle oblique caudal de la tête: névralgie d'Arnold, algies vasculaires de la face, névralgie du V2, certains types de migraines.
- Ganglion sphénopalatin: algies vasculaires de la face, névralgie du V2, ou envahissement tumoral par contiguïté de cancer ORL et fosse sphénopalatine.
- Ganglion stellaire : syndrome douloureux régional chronique de type 2 (algodystrophie) : infiltration et RF « sèche » 22G.
- Ganglion stellaire et plexus brachial : envahissement tumoral par contiguïté de métastases osseuses cervicale basse ou pancoas tobias.

Thorax

- Sympatholyse : envahissement vertébral/paravertébral par contiguïté.
- Infiltrations intercostales : névralgies bénignes ou métastases costales.

Abdomen

- Neurolyse cœliaque et splanchnique : cancer du pancréas, adénopathies et cancer de la région sus-mésocolique et bas œsophage.

Pelvis

- Infiltrations du nerf pudendal (2 sites) : névralgie pudendale.
- Infiltrations ilio-inguinales : névralgie ilio-inguinale (postcure hernie inguinale +++), génito-fémorale, nerf cutané latéral et nerf obturateur.
- Ganglion impar, nerfs présacrés, plexus hypogastrique : douleurs pelviennes basses et périnéales, vulvodynie, envahissement tumoral par contiguïté/séquelles de radiothérapie et/ou chirurgie.
- Ganglion impar et coccyx : coccygodynies.

INFILTRATIONS RACHIDIENNES

Bien codifiées possibles sous fluoroscopie : plus précis sous guidage TDM.

- Infiltrations périradiculaires cervicales et lombaires : névralgies cervico-brachiales, cruralgies et sciatalgies (mise au point de l'ASFSAPS mars 2011).
- Articulaires postérieures, en particulier lombaires (lombalgies).

Partager Le Site www.lemanip.com Tout Est Gratuit

Partager Le Site www.lemanip.com Tout Est Gratuit

www.lemanip.com

DESTRUCTION ET CIMENTATION

Destruction tumorale osseuse et des parties molles (palliatif ++ et curatif si oligométastatique et de petite taille) et **cimentation osseuse** (os porteur) **et/ou combinée avec l'ablation thermique.**

Cimentoplastie et vertébroplastie

Injection de ciment introduit initialement (Galibert, Deramond 1987) pour le traitement des angiomes vertébraux. Indications étendues aux douleurs réfractaires (consolidation et prévention du risque fracturaire) des lésions malignes osseuses des os porteurs du squelette axial et extra-axial (second site historique cotyle).

Alcoolisation

Historiquement 1re technique d'ablation (1992).

Avantages
Faible coût, accessibilité (pays émergents)

Inconvénient
Risques+++ : diffusion aux nerfs moteurs

Radiofréquence

Technologie bien maîtrisée (2002), indications larges (axial et extra-axial).

Avantages
Nombreux constructeurs, données littérature+++

Inconvénients
Durée de procédure, pas de visualisation en temps réel de la zone d'ablation

Cryoablation

Technique maîtrisée (2006).

Avantage
Contrôle de la taille et de la marge d'ablation TDM (ice ball)

Inconvénients
Coûts, lourdeur de la technique, peu de centres, combinaison immédiate avec cimentation impossible (nécessite un deuxième geste à distance)

Micro-onde

Technique émergente (2010) mais prometteuse.

Avantages
Rapidité de procédure, zone d'ablation plus large.

Inconvénients
Coûts (RF), nécessite une bonne maîtrise technique

Ultrasons focalisés contrôle IRM (2011)

Technique prometteuse.

Avantage
Non invasif

Inconvénients
Coûts (équipement lourd : couplage IRM), procédure longue+++

Électroporation

Pas encore de données littérature sur l'os

L'algo-radiologue est un partenaire actif incontournable dans la prise en charge de la douleur (diagnostique et traitement) en lien avec des spécialistes référents et/ou au sein d'une **équipe multidisciplinaire douleur**.

Partager Le Site www.lemanip.com Tout Est Gratuit

Partager Le Site www.lemanip.com Tout Est Gratuit

www.lemanip.com

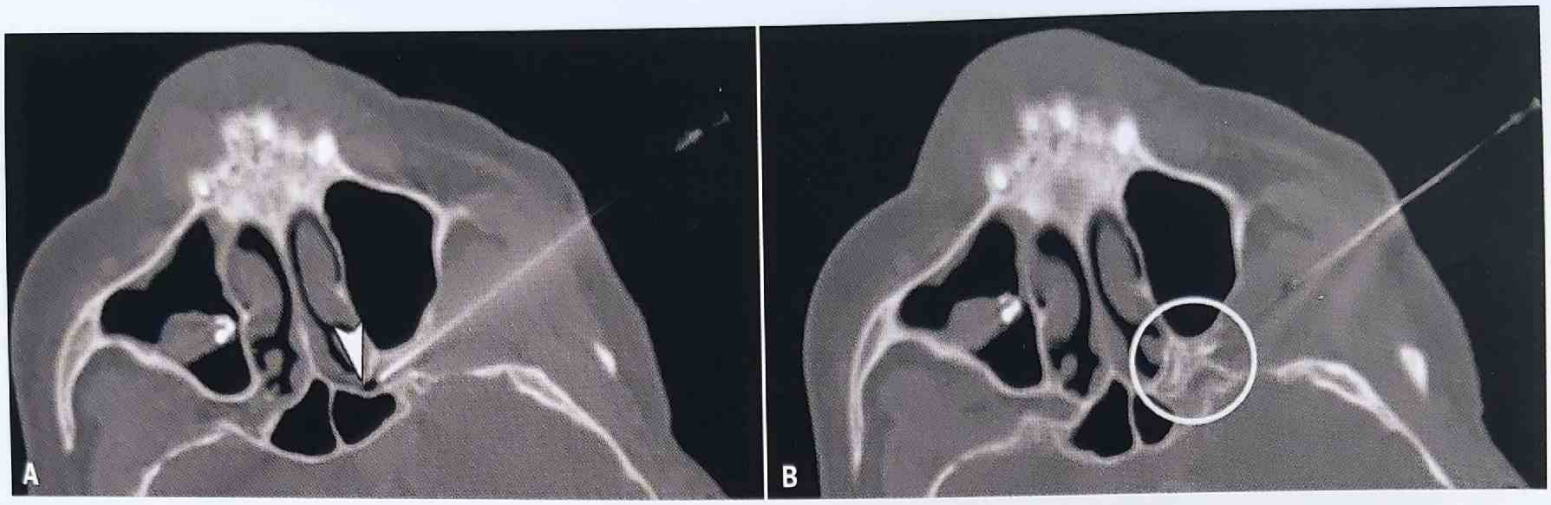

Fig. 1. Exemple de neurolyse à l'alcool absolu du ganglion sphénopalatin. L'aiguille est insérée par voie infra-zygomatique (**A**) jusqu'à la fosse sphénopalatine (tête de flèche). Puis, injection d'1cc d'un mélange xylocaïne® - iode (10 %) (**B**), avant injection de 0,5 cc d'alcool absolu.

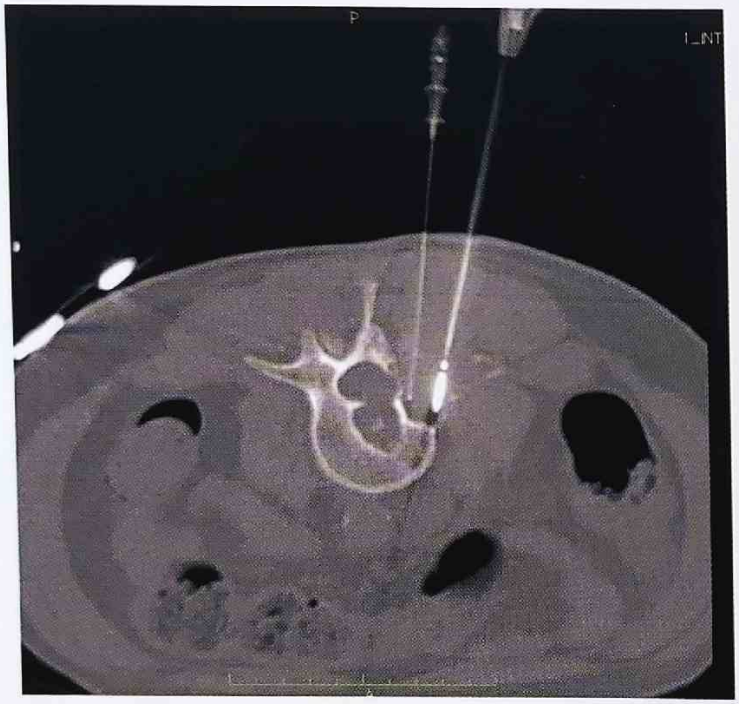

Fig. 2. Exemple de thermoablation par micro-onde d'une lésion secondaire vertébrale avec lyse pédiculaire. Visualisation de l'antenne de micro-onde et du thermocouple permettant un contrôle de la température à proximité du canal spinal.

Fig. 3. Exemple de neurolyse cœliaque par voie postérieure transaortique. Injection d'un mélange anesthésique (naropein® 2/3-xylocaïne® 1/3) - iode (10 %) (**A**), préalable à l'injection d'alcool absolu (**B** et **C**) : aspect très hypodense de la diffusion en croissant de l'alcool.

Partager Le Site www.lemanip.com Tout Est Gratuit

Partager Le Site www.lemanip.com Tout Est Gratuit

www.lemanip.com

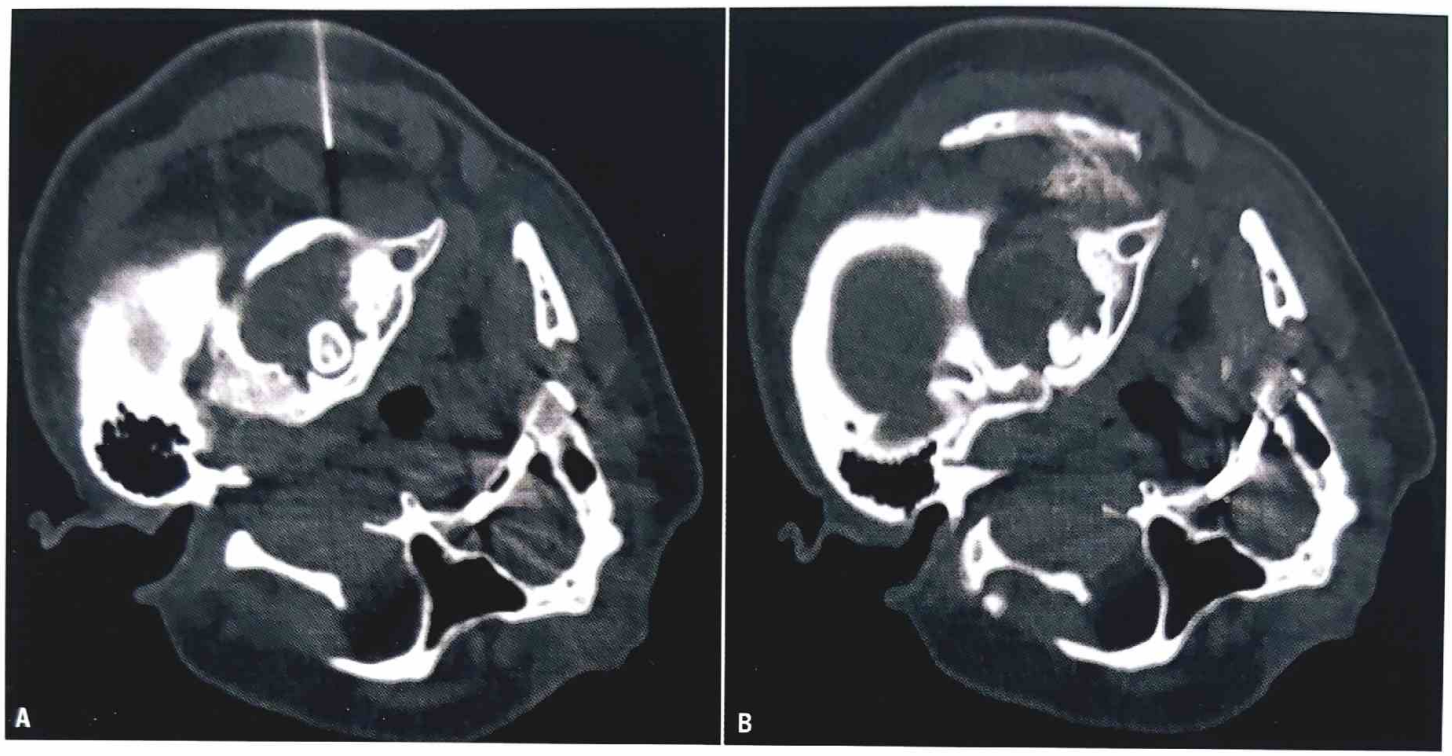

Fig. 4. Infiltration du nerf d'Arnold en 2 sites : au niveau de son émergence en C1-C2 et au niveau de sa première boucle entre les muscles oblique inférieur et semi spinalis.

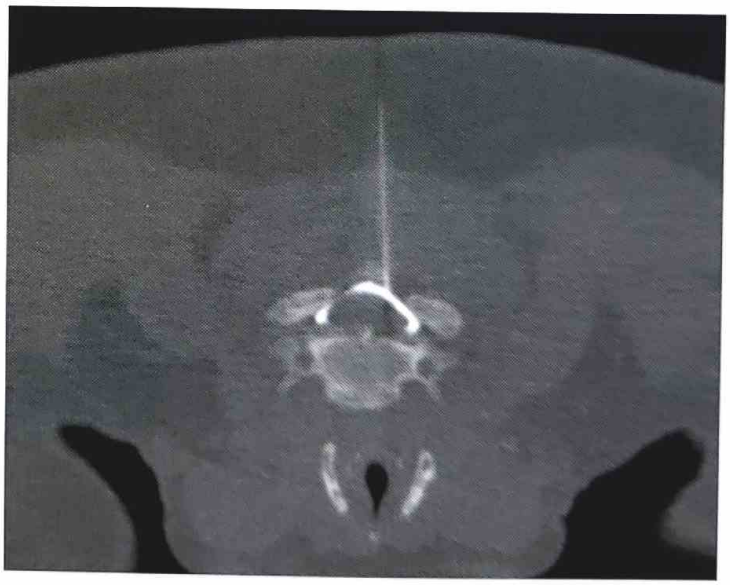

Fig. 5. Infiltration épidurale C5-C6 par voie interlamaire. Noter l'épidurographie qui témoigne de la bonne diffusion au sein de l'espace épidural.

Partager Le Site www.lemanip.com Tout Est Gratuit

Partager Le Site www.lemanip.com Tout Est Gratuit

SCANNER EN IMAGERIE INTERVENTIONNELLE

→ SPÉCIFICITÉS DE LA RI OSTÉOARTICULAIRE SOUS CONTRÔLE SCANNOGRAPHIQUE : RACHIS CERVICAL

www.lemanip.com

GÉNÉRALITÉS

- Le scanner est une modalité essentielle pour le guidage en radiologie interventionnelle (RI) du rachis cervical.
- Une imagerie diagnostique complète préalable est nécessaire.
- La dosimétrie doit être contrôlée.

OBJECTIFS

- Étude anatomique précise, précision balistique.
- Contrôle du trajet d'une infiltration, d'une biopsie.
- Mais le scanner ne permet pas un suivi en temps réel d'une opacification épidurale ou d'une injection de ciment.

PROTOCOLE

- Positionner le patient en prévision de la voie d'abord prévue :
  a) en décubitus dorsal pour une infiltration articulaire ou foraminale ;
  b) en décubitus dorsal ou en procubitus pour une biopsie (selon cible lésionnelle).
- La tête doit être en position confortable (appui, respiration) afin d'éviter tout mouvement indésirable pendant la procédure.
- Les bras sont allongés le long du corps.
- Séquence volumique globale initiale centrée sur la région d'intérêt.
- Puis séquences volumiques ou conventionnelles de type « biopsie » avec peu de coupes, afin de limiter la dose.
- Utilisation éventuelle de logiciels de guidage.
- Utilisation éventuelle d'un mode scopie-scanner.
- Séquence volumique globale en fin de procédure.

Références

Pottecher P, Krausé D, Di Marco L, Loffroy R, Estivalet L, Duhal R, Demondion X. Cervical foraminal steroid injections under CT guidance: retrospective study of in situ contrast aspects in a serial of 248 cases. Skeletal Radiol. 2015 Jan ; 44(1) : 1-8.

Hoang JK, Massoglia DP, Apostol MA, Lascola CD, Eastwood JD, Kranz PG. CT-guided cervical transforaminal steroid injections: where should the needle tip be located? AJNR Am. J. Neuroradiol. 2013 Mar ; 34(3) : 688-92.

Kranz PG, Amrhein TJ, Gray L. Incidence of Inadvertent Intravascular Injection during CT Fluoroscopy-Guided Epidural Steroid Injections. AJNR Am. J. Neuroradiol. 2015 May ; 36(5) : 1000-7.

RECOMMANDATIONS HAS

- http://www.has-sante.fr/portail/jcms/c_1766755/fr/altim
- http://www.has-sante.fr/portail/jcms/c_1766752/fr/hydrocortancyl

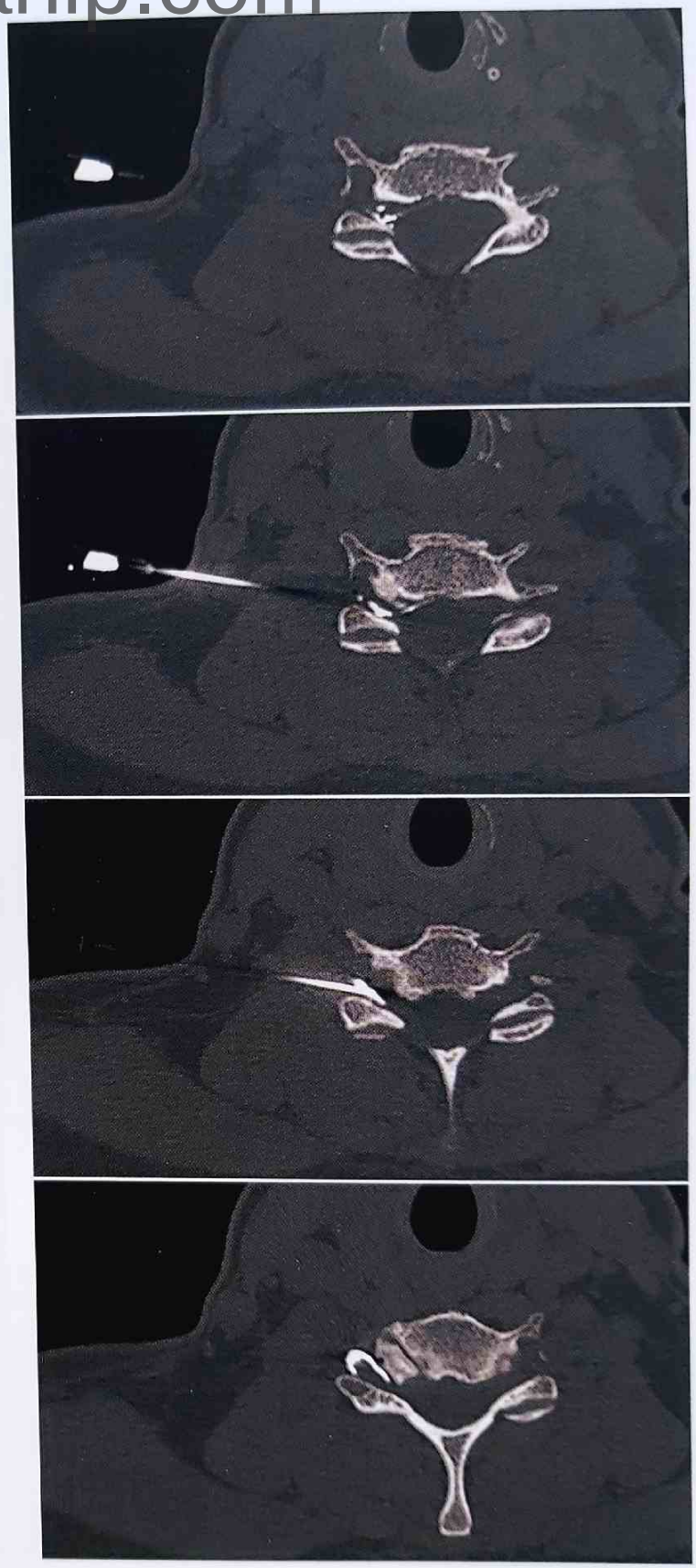

Fig. Infiltration foraminale cervicale. Patiente âgée de 48 ans. Névralgie cervico-brachiale droite invalidante résistant au traitement médical bien conduit. Uncarthrose avec ostéophytose en C6-C7. Abord par voie latérale. Aiguille IM. La série de coupes axiales confirme la bonne position de l'extrémité de l'aiguille ainsi que la diffusion dans l'espace foraminal épidural sans opacification vasculaire. Injection de 1 cc de produit de contraste iodé non neurotoxique puis de ½ ampoule de cortivazol (Altim).

Partager Le Site www.lemanip.com Tout Est Gratuit

Partager Le Site www.lemanip.com Tout Est Gratuit

www.lemanip.com

→ SPÉCIFICITÉS DE LA RI OSTÉOARTICULAIRE SOUS CONTRÔLE SCANNOGRAPHIQUE : RACHIS THORACIQUE

GÉNÉRALITÉS

- Le scanner est une modalité essentielle pour le guidage en RI du rachis thoracique : proximité de la moelle épinière et de la cage thoracique.
- Une imagerie diagnostique complète préalable est nécessaire.
- La dosimétrie doit être contrôlée.

OBJECTIFS

- Étude anatomique précise, précision balistique.
- Contrôle du trajet d'une infiltration, d'une biopsie, d'une vertébroplastie (Fig. 1) ou d'une ablation tumorale percutanée.
- Mais le scanner ne permet pas un suivi en temps réel d'une opacification épidurale ou d'une injection de ciment (fluoroscopie nécessaire).

PROTOCOLE

- ► Positionner le patient en procubitus.
- ► Adapter la position des bras : soit le long du corps, soit en avant.
- ► Séquence volumique globale initiale centrée sur la région d'intérêt.
- ► Puis séquences volumiques ou conventionnelles de type « biopsie » avec peu de coupes, afin de limiter la dose.
- ► Utilisation éventuelle de logiciels de guidage.
- ► Utilisation éventuelle d'un mode scopie-scanner.
- ► Séquence volumique globale en fin de procédure.

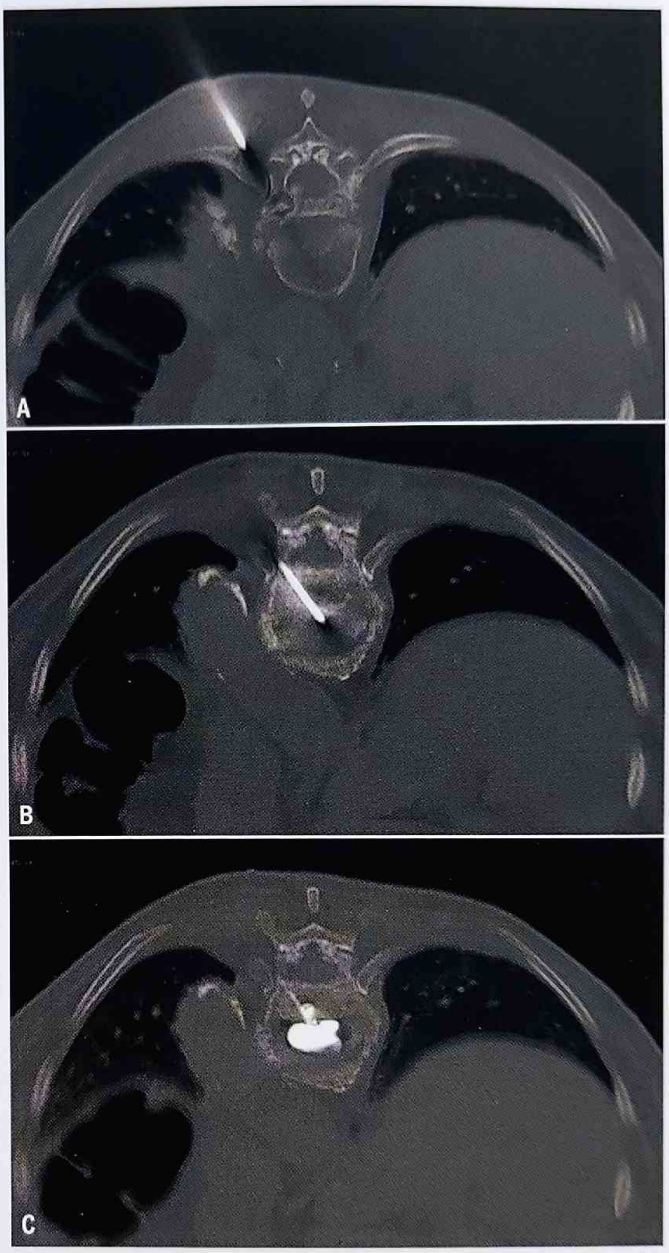

Fig. 1. Patient âgé de 87 ans. Fracture vertébrale porotique T11. Vertébroplastie percutanée.
(**A**) Installation en procubitus. Abord de T11 par voie parapédiculaire gauche. Coupe dans le plan axial, le trocart est dans le plan de coupe.
(**B**) Coupe dans le plan axial, le trocart est en bonne position, centro-corporéale.
(**C**) Coupe dans le plan axial après injection du ciment sous contrôle fluoroscopique permanent (arceau mobile). Aspect satisfaisant avec remplissage central. Absence de fuite visible.

Partager Le Site www.lemanip.com Tout Est Gratuit

Partager Le Site www.lemanip.com Tout Est Gratuit

www.lemanip.com

SCANNER EN IMAGERIE INTERVENTIONNELLE

→ SPÉCIFICITÉS DE LA RI OSTÉOARTICULAIRE SOUS CONTRÔLE SCANNOGRAPHIQUE :

GÉNÉRALITÉS

- Le scanner est une modalité essentielle pour le guidage en radiologie interventionnelle (RI) du rachis lombaire : infiltrations, biopsies, cimentoplasties, ablation tumorale percutanée.
- Une imagerie diagnostique complète préalable est nécessaire.
- La dosimétrie doit être contrôlée.

OBJECTIFS

- Étude anatomique précise, précision balistique.
- Contrôle du trajet d'une infiltration, d'une biopsie, d'une ablation tumorale percutanée.
- Mais le scanner ne permet pas un suivi en temps réel d'une opacification épidurale ou d'une injection de ciment.

PROTOCOLE

- Positionner le patient en procubitus, sauf exception.
- Bras le long du corps.
- Séquence volumique globale initiale centrée sur la région d'intérêt.
- Puis séquences volumiques ou conventionnelles de type « biopsie » avec peu de coupes, afin de limiter la dose.
- Utilisation éventuelle de logiciels de guidage.
- Utilisation éventuelle d'un mode scopie-scanner.
- Séquence volumique globale en fin de procédure.

RECOMMANDATIONS HAS

- http://www.has-sante.fr/portail/jcms/c_1766755/fr/altim
- http://www.has-sante.fr/portail/jcms/c_1766752/fr/hydrocortancyl

Référence

Kranz PG, Amrhein TJ, Gray L. Incidence of Inadvertent Intravascular Injection during CT Fluoroscopy-Guided Epidural Steroid Injections. AJNR Am. J. Neuroradiol. 2015 May ; 36(5) : 1000-7.

Partager Le Site www.lemanip.com Tout Est Gratuit

Partager Le Site www.lemanip.com Tout Est Gratuit

www.lemanip.com

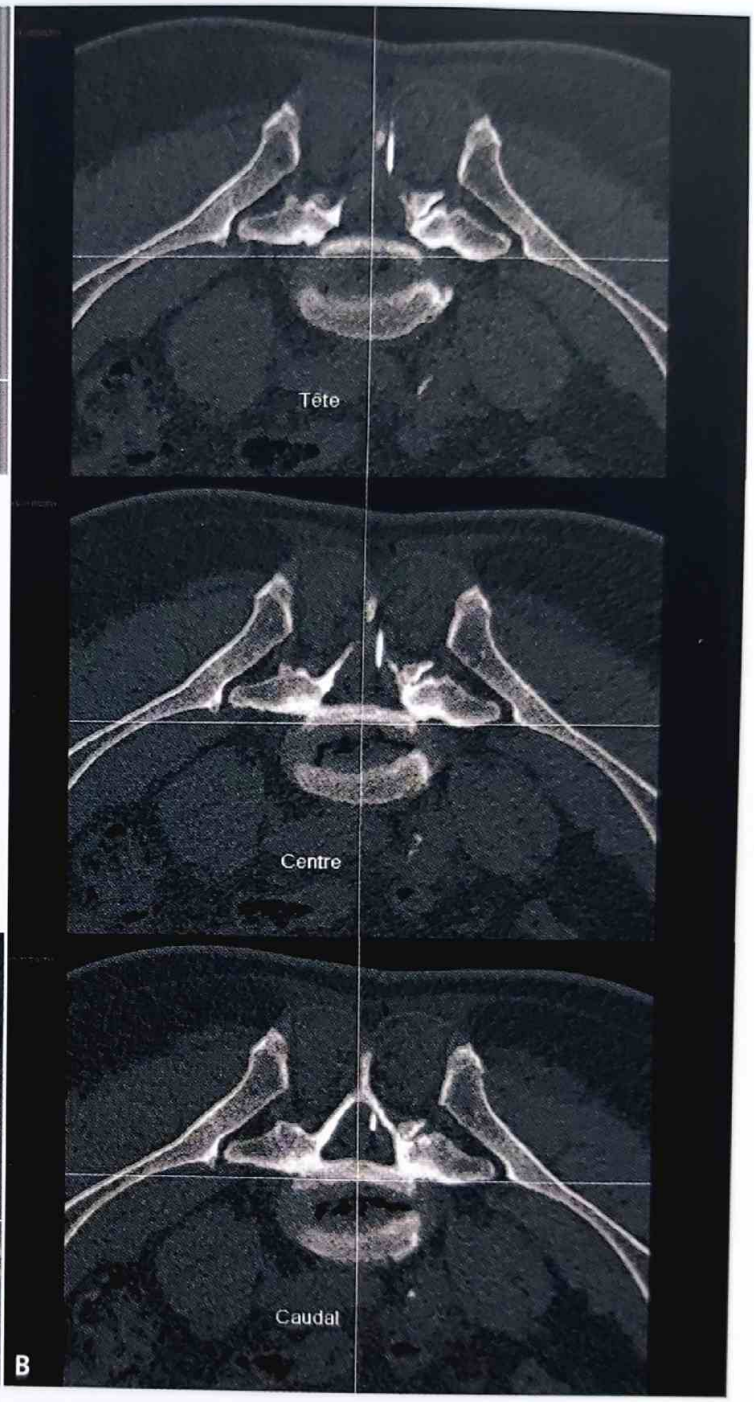

Fig. Infiltration épidurale postérieure L5S1 droite. Patient âgé de 67 ans. Canal lombaire étroit symptomatique. Ponction épidurale postérieure paramédiane droite à l'étage L5S1 avec une aiguille 22G de type PL. Contrôle de la bonne position de l'aiguille. Diffusion correcte du produit de contraste non neurotoxique dans l'espace épidural après injection de 1 cc. Infiltration par une ampoule de cortivazol (Altim).
(**A**) Visualisation du volume initial exploré, du plateau inférieur de L3 à S1. Définition des coupes utilisées pour guider l'infiltration épidurale (lignes pointillées).
(**B**) Acquisition de 3 coupes axiales (tête, centre, caudal) pendant la ponction afin de contrôler le trajet de l'aiguille vers l'espace épidural L5S1 droit.
(**C**) Coupe axiale de contrôle après injection de 1 cc de produit de contraste non neurotoxique. Diffusion satisfaisante dans l'espace épidural, sans opacification vasculaire.

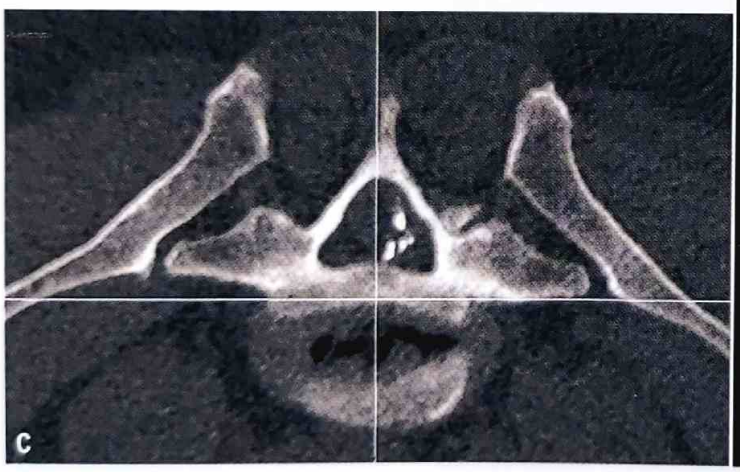

Partager Le Site www.lemanip.com Tout Est Gratuit

Partager Le Site www.lemanip.com Tout Est Gratuit

SCANNER EN IMAGERIE INTERVENTIONNELLE

→ SPÉCIFICITÉS DE LA RI DU FOIE SOUS CONTRÔLE SCANNOGRAPHIQUE

www.lemanip.com

GÉNÉRALITÉS

- Le scanner interventionnel a pour but de guider la mise en place de matériel lors de la réalisation de procédures diagnostiques ou thérapeutiques mini-invasives (ponction biopsies, drainage, prothèse, destruction tumorale...).
- Son utilisation peut être couplée à d'autres techniques d'imagerie (ampli sur arceau, et surtout échographie).
- Les principales particularités du foie sont son caractère mobile (respiration) et sa position quasi entièrement sous-costale.
- Les actes peuvent être réalisés sous anesthésie locale ± sédation ou anesthésie générale.

OBJECTIFS

- Guidage et contrôle optimal du geste médical.

TECHNIQUES

▸ ACQUISITION

- ▸ Acquisition initiale en condition de ponction après installation du patient en fonction de la voie d'abord prédéfinie.
- ▸ Une acquisition en respiration libre est possible, car il est rare que les patients soient capables de reproduire une apnée toujours au même niveau de coupe.
- ▸ L'injection de produit de contraste n'est pas systématique si un scanner diagnostique préalable a été réalisé. Elle est utile si un repérage vasculaire est nécessaire ou si la visualisation de la lésion n'est possible qu'après injection de produit de contraste.
- ▸ Acquisitions suivantes à doses faibles. La qualité de l'imagerie n'est plus primordiale pour le repérage du matériel généralement bien radio-opaque.
- ▸ Coupe de relecture de 2 ou 3 mm pour faciliter le repérage des matériels implantés.
- ▸ Intérêt des reconstructions multiplanaires immédiates pour contrôler le positionnement du matériel dans les 3 plans de l'espace.
- ▸ La scopieCT est peu utilisée en pathologie hépatique.
- ▸ Du fait de la répétition des acquisitions, une optimisation des acquisitions et du poste de travail par une personne radio-compétente est conseillée.

▸ ENVIRONNEMENT

- ▸ L'asepsie doit être la plus rigoureuse possible (norme ISO 7).
- ▸ L'installation du patient doit être optimisée. L'utilisation de matériel adapté est requise (sangles, sacs de sable, cales de maintien) afin d'éviter tout mouvement au cours de la procédure et doit s'attacher à ne pas maintenir des attitudes vicieuses de manière prolongée (notamment bras levés).
- ▸ L'utilisation de la check-list interventionnelle est vivement conseillée. A minima, la vérification du point de ponction (latéralité) doit être réalisée dès le début de la procédure.
- ▸ La présence d'au moins un écran de contrôle en salle est quasi indispensable. Il permet de voir les images acquises, leurs reconstructions multiplanaires immédiates et des images de référence (PACS).
- ▸ Les éléments de radioprotection individuelle doivent être optimisés (tablier, paravent mobile...).
- ▸ L'ensemble du matériel utile à la procédure doit être accessible rapidement, idéalement présent dans la salle de scanner.

▸ VOIES D'ABORD HÉPATIQUES

- ▸ Le patient doit être décalé dans l'anneau de façon à laisser le maximum de place pour le matériel entre la peau et l'anneau lors des contrôles.
- ▸ La voie d'abord doit tenir compte des languettes pleurales invisibles en l'absence d'épanchement pleural ou de pneumothorax. Elles sont plus basses à la face postérieure du foie.
- ▸ Un blocage respiratoire (si le patient est vigile) est utile au moment de la progression et surtout du repositionnement d'une aiguille pour annuler le déplacement de la cible dû à la respiration.
- ▸ Il faut savoir écarter les structures périhépatiques qui ne peuvent être traversées (biopsie, drainage) ou qui sont sensibles à la chaleur (thermoablation). Les techniques d'hydro-dissection et d'ascite contrôlée sont particulièrement utiles en interventionnel hépatique. L'utilisation de bol de compression troué est une aide potentielle.

▸ AIDES À LA PROCÉDURE

- ▸ La présence en salle d'un échographe disposant d'un module de contraste est particulièrement utile en pathologie hépatique. Il permet des guidages combinés, économisant des contrôles scannographiques (gain de temps et d'irradiation).
- ▸ La double commande (commande déportée) permet une autonomisation partielle de l'opérateur et accélère la procédure.
- ▸ Les larges tunnels (78 cm) facilitent l'insertion et le contrôle du matériel durant sa mise en place.
- ▸ Un espacement suffisant entre la table et le tube permet la mise en place d'arceau et donc la combinaison de guidage mixte (procédures endovasculaires, endobiliaires).
- ▸ Les modules « interventionnels » avec différents systèmes de repérage et guidage du matériel inséré, ainsi que la visualisation en deux plans simultanés, peuvent faciliter la procédure.
- ▸ Les logiciels de fusion d'image permettent des guidages complexes, notamment lorsque la lésion n'est visible que sur les temps injectés du scanner (Fig. 4).
- ▸ L'anesthésie en jet ventilation permet de diminuer les amplitudes respiratoires facilitant la réalisation des procédures. Elle permet également d'alterner ventilation et apnée si le geste le nécessite.

Partager Le Site www.lemanip.com Tout Est Gratuit

Partager Le Site www.lemanip.com Tout Est Gratuit

www.lemanip.com

EN PRATIQUE – ILLUSTRATIONS

▸ PROCÉDURE DE DESTRUCTION TUMORALE HÉPATIQUE PAR RADIOFRÉQUENCE MULTIPOLAIRE SOUS CONTRÔLE MIXTE SCANNER ET ÉCHOGRAPHIE

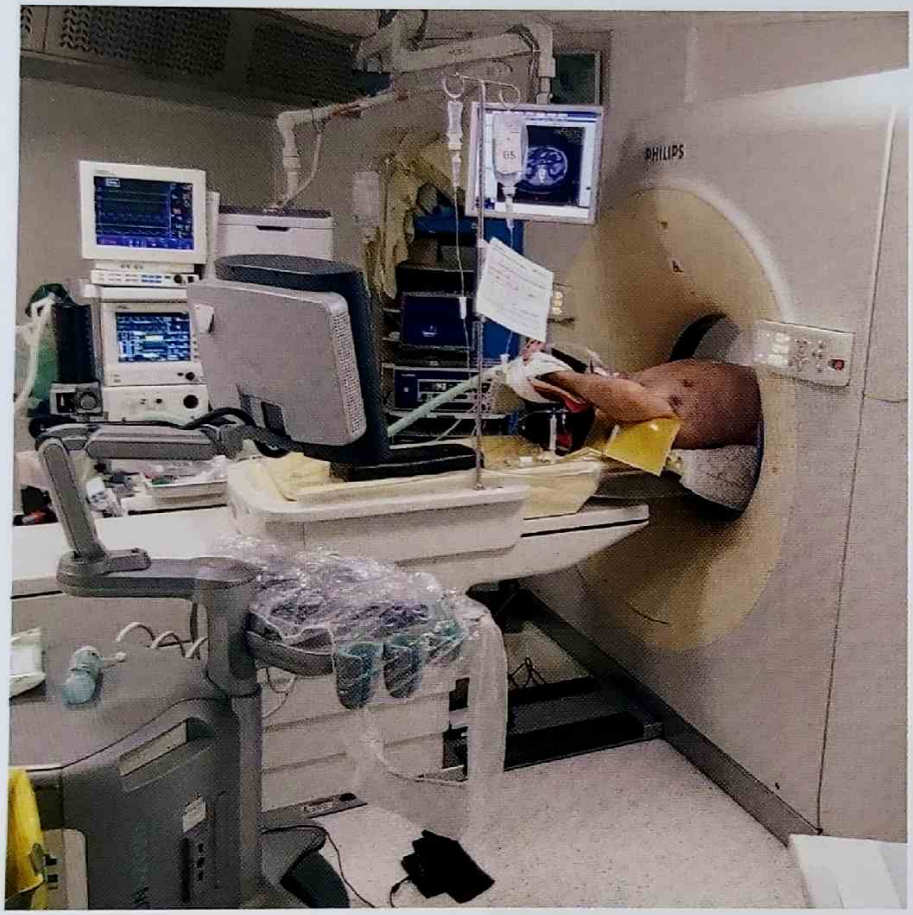

Fig. 1. Installation du patient avant la mise en place des champs stériles : les bras sont relevés, il existe un système de cales particulières pour qu'il ne soit pas en hyper-extension. Des plaques de gel sont mises aux points de compression.
Dans la salle, sont présents, en plus du scanner, l'échographe, l'appareil d'anesthésie (procédure sous anesthésie générale). Il existe un écran de contrôle en face de l'opérateur ayant accès aux images scanner faites pendant la procédure et au PACS.

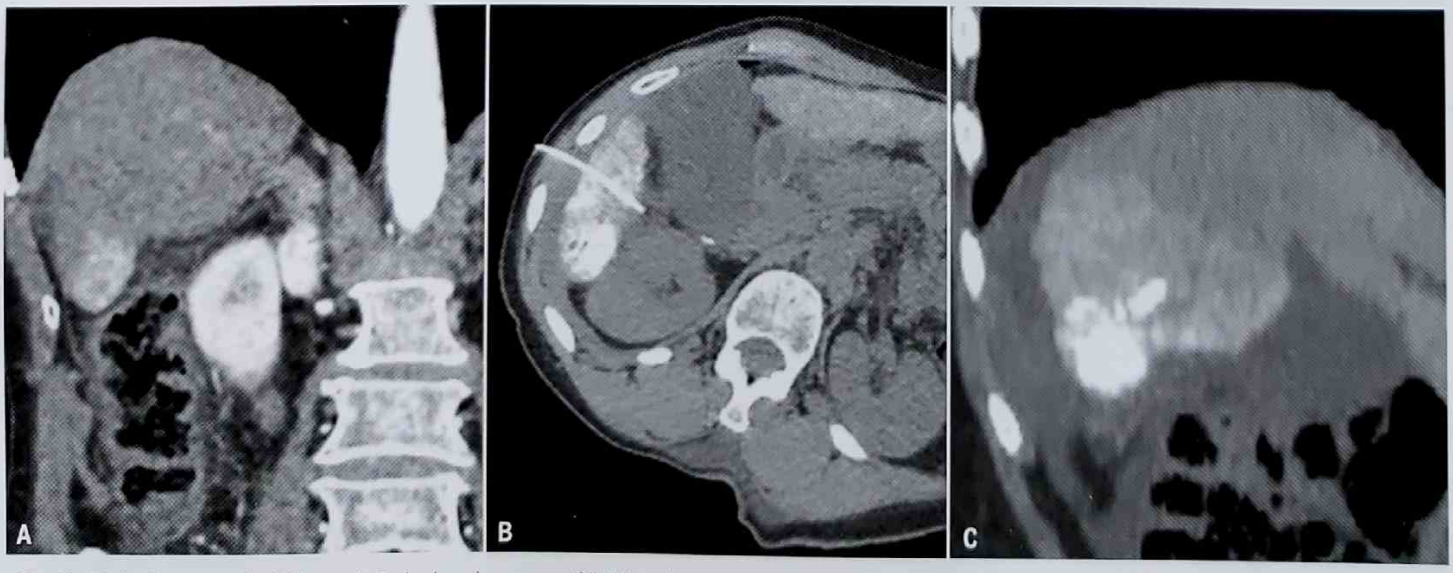

Fig. 2. Hydrodissection. La lésion est située dans le segment VI, à la pointe droite du foie. Elle a été traitée par CEL préalable d'où l'hyperdensité spontanée correspondant à la présence de lipiodol. Elle est accolée au côlon (**A**). Réalisation d'une hydrodissection (**B**) qui permet d'abaisser l'angle colique (**C**).

Partager Le Site www.lemanip.com Tout Est Gratuit

Partager Le Site www.lemanip.com Tout Est Gratuit

www.lemanip.com

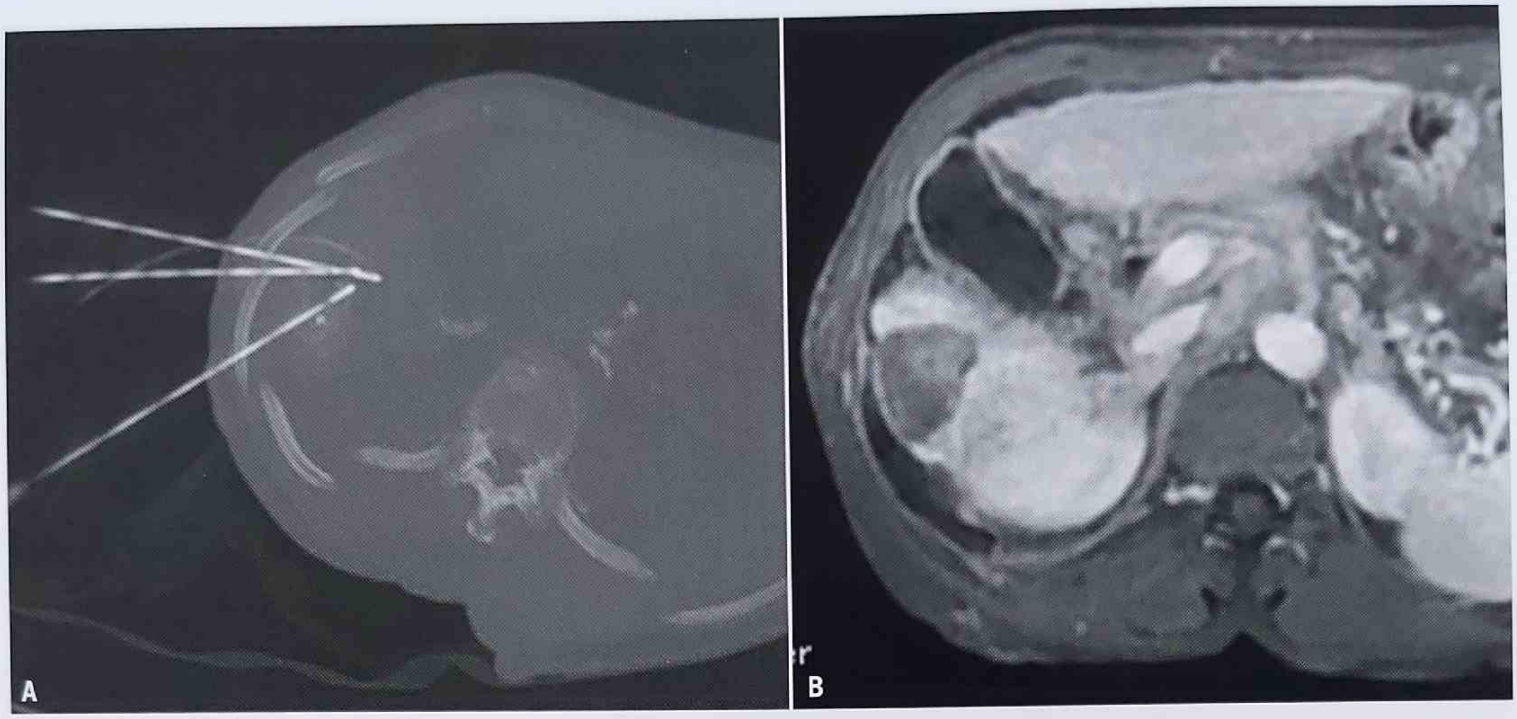

Fig. 3. Ablation par radiofréquence multipolaire. Après insertion des aiguilles sous contrôle échographique, les acquisitions scanner permettent de vérifier et d'ajuster le positionnement des aiguilles (**A**). On obtient une zone de nécrose de coagulation de taille satisfaisante, sans complication digestive (**B**).

▸ PONCTION BIOPSIE D'UNE LÉSION TUMORALE HÉPATIQUE À L'AIDE D'UN LOGICIEL DE FUSION DES DONNÉES SCANNER ET ÉCHOGRAPHIQUES

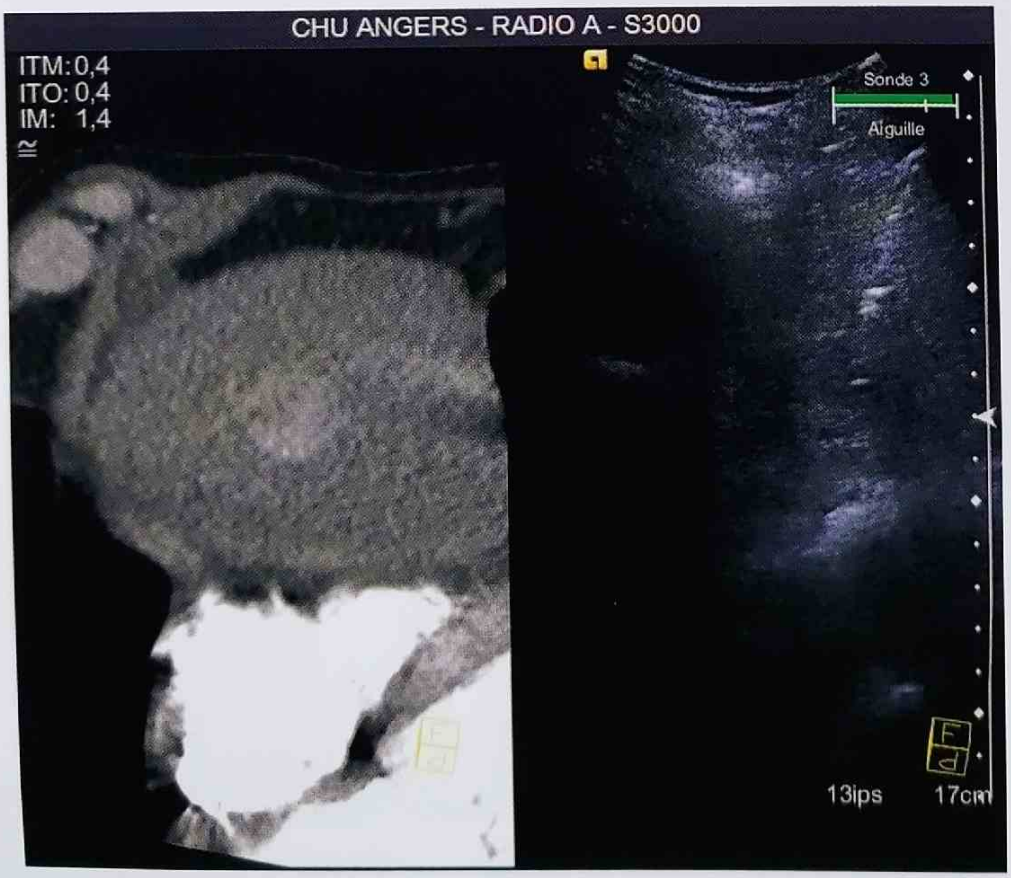

Fig. 4. L'utilisation de l'imagerie de fusion permet de repérer sous échographie une lésion située dans le dôme hépatique à proximité des cavités cardiaques. La lésion peut alors être ponctionnée. La ponction aurait été difficile, voire impossible, sous un contrôle scanner seul compte tenu de sa localisation, et sous un contrôle échographique seul compte tenu de sa mauvaise visualisation.

Partager Le Site www.lemanip.com Tout Est Gratuit

Partager Le Site www.lemanip.com Tout Est Gratuit

SCANNER EN IMAGERIE DES URGENCES

→ EXPLORATION D'UN POLYTRAUMATISÉ

www.lemanip.com

GÉNÉRALITÉS

- Un polytraumatisé est un blessé grave, victime de plusieurs lésions, dont une, au moins, met en jeu le pronostic vital à brève échéance.
- C'est la première cause de décès dans la tranche de population âgée de 15 à 24 ans.
- Le scanner « corps entier » (*bodyscanner*) est l'examen de référence pour effectuer un bilan lésionnel rapide et exhaustif du patient polytraumatisé.
- En pratique, la prescription du *bodyscanner* s'est généralisée dans les services d'accueil des urgences pour l'exploration de patients mono- ou multitraumatisés répondant à des critères de gravité individuels (critères de Vittel, 2002).

OBJECTIFS

- Détecter en urgence les lésions traumatiques engageant le pronostic vital à court terme :
  - engagement encéphalique,
  - rupture de l'isthme aortique,
  - fracture rachidienne instable avec retentissement sur les structures nerveuses,
  - saignement actif.
- Effectuer un bilan précis des lésions viscérales et osseuses sur un volume couvrant du vertex jusqu'au pubis.
- Compléter l'examen au cas par cas par une exploration vasculaire ou osseuse des membres supérieurs ou inférieurs.

PROTOCOLE

Il n'existe pas de protocole standardisé de *bodyscanner* officiellement recommandé par les sociétés savantes. Il est cependant communément admis que le volume d'acquisition doit couvrir du vertex à la symphyse pubienne. L'analyse des troncs supra-aortiques est désormais intégrée de manière systématique dans la réalisation du scanner corps entier.

▸ PROTOCOLE STANDARD

- ▸ Dégager au maximum tout le matériel de réanimation pour éviter les artéfacts (câbles, électrodes...) et placer le matériel de surveillance (scope, respirateur, porte-seringues...) aux pieds du patient ou sur table mobile.
- ▸ Patient placé « tête en premier » à chaque fois que cela est possible (pour un positionnement de la tête dans la têtière) avec utilisation du matériel de transfert.

N.B : L'exploration des membres inférieurs pourra être faite sans mobiliser le patient sur les scanners ayant 2 mètres de débattement.

- ▸ Clamper la sonde urinaire si présente (afin de détecter d'éventuelles brèches vésicales).
- ▸ Prévoir un volume d'acquisition du vertex au pubis :
  1) Coupes sans injection
     - sur l'encéphale et couvrant tout le massif facial ;
     - **bras le long du corps** ;
     - 120 kV et automilli.
  2) Coupes avec injection iodée :
     - **bras relevés en haut** (si possible) ;
     - bolus tracking sur la crosse aortique, injection 2 mL/kg, à 3 mL/s ;
     - 120 kV et automilli ;
     - acquisition cervico-thoraco-abdominopelvienne au temps artériel (du polygone de Willis au pubis) ;
     - puis acquisition abdominopelvienne au temps portal (70-80 s).
- ▸ Temps total de l'examen : environ 30 minutes (positionnement du patient inclus).

▸ SÉQUENCE(S) COMPLÉMENTAIRE(S)

- ▸ **Acquisition sans injection sur l'abdomen et le pelvis**

  N'est plus recommandée car n'apporte pas de gain diagnostique supplémentaire par rapport aux séquences injectées.
- ▸ **Acquisition tardive abdominopelvienne à la demande**
  - à faire en BASSE DOSE ;
  - **réalisée à 5-8 minutes** en cas de suspicion de rupture des voies excrétrices (calices/uretère/vessie)
  - **réalisée à 3 minutes**
    a. en cas de saignement actif,
    b. ou pour mieux apprécier le rehaussement des organes pleins en cas de retard d'opacification liée à une dysfonction cardiaque.
- ▸ **Acquisition vasculaire sur les membres** en cas de traumatisme osseux périphérique grave avec suspicion de dissection, saignement actif ou rupture vasculaire associé. On étend alors le volume d'acquisition au temps artériel au(x) membre(s) concerné(s).

▸ RECONSTRUCTIONS

- ▸ Reconstructions petit Fov et MIP sur les vaisseaux du cou.
- ▸ Reconstructions petit Fov MPR en filtre osseux sur le rachis.
- ▸ Reconstructions MPR dans les 3 plans en filtre standard et osseux (0,6 mm pour l'os et 3 mm pour les parties molles) sur le thorax et l'abdomen.
- ▸ Reconstructions MPR et 3D pour le massif facial ou les membres en cas de fracture.

Partager Le Site www.lemanip.com Tout Est Gratuit

Partager Le Site www.lemanip.com Tout Est Gratuit

www.lemanip.com

▸ PROTOCOLES ALTERNATIFS

- En cas de choc hémorragique et d'instabilité hémodynamique, un protocole de scanner « hyper-rapide » et « dégradé » ayant pour seul objectif de dépister l'origine des saignements actifs afin d'optimiser la stratégie chirurgicale est mis en place dans notre centre :
  1. Injection d'emblée sans bolus tracking.
  2. Hélice artérielle (départ à 40 secondes) du vertex à la symphyse pubienne.
  3. Puis hélice au temps portal (70 secondes) thoraco-abdominale.
  4. Aucun autre passage scanographique ! Durée totale de l'examen : 15 minutes (installation du patient comprise).
  5. Limite : ce protocole ne permet pas une analyse des saignements intracrâniens !

- Injection biphasique
  1. Permet d'avoir à la fois un temps artériel et portal sur le TAP et de limiter ainsi la dose d'exposition aux rayonnements ionisants.
  2. Protocole :
     a. crâne-rachis cervical sans injection ;
     b. injection de 2/3 du bolus iodé sur 30 secondes (3 mL/s) PUIS 30 secondes de pause PUIS réinjection du 1/3 restant du bolus sur 10 secondes (3 mL/s).
     c. Acquisition thoraco-abdominopelvienne unique.
  3. Limites : informations des temps artériel et portal juxtaposées, notamment sur l'abdomen, nécessitant des lecteurs entraînés à ce type d'injection biphasique / protocole d'injection doit être bien maîtrisé.

RÉSULTATS

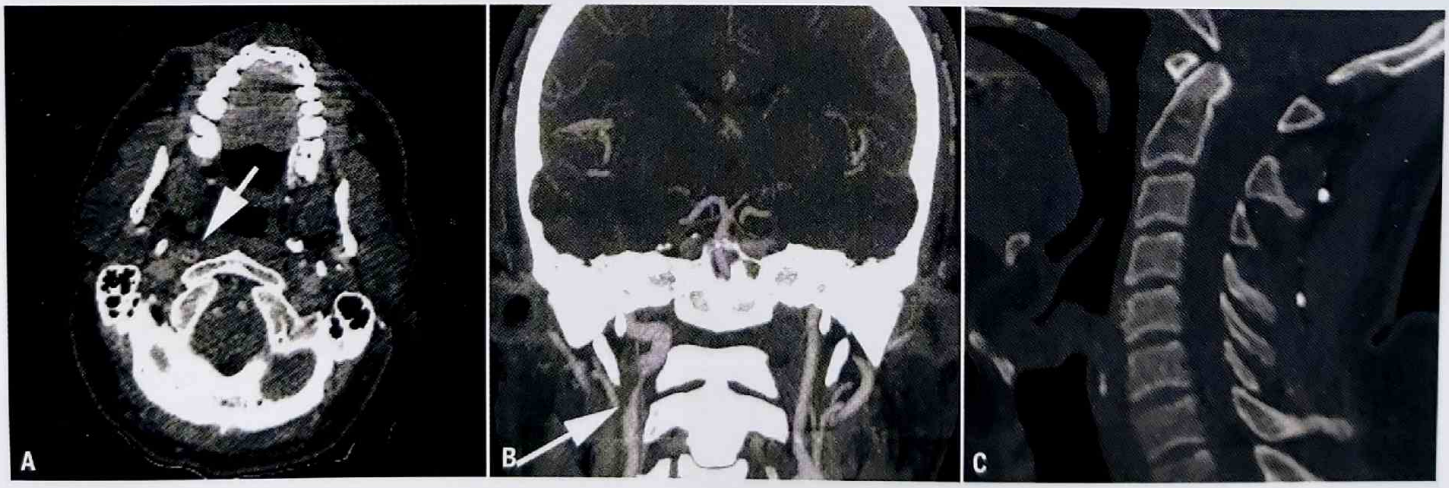

Fig. 1. AVP avec dissection carotidienne isolée chez un patient âgé de 45 ans. Scanner injecté au temps artériel en coupe axiale (**A**), reconstructions MIP (**B**) et sagittale osseuse (**C**). Notez la bonne visualisation de la dissection carotidienne droite (flèche) isolée (pas de fracture rachidienne), sur une acquisition cervico-thoraco-abdominopelvienne du protocole polytraumatisme, avec les bras relevés, autorisant des reconstructions MIP et osseuse très correctes.

Partager Le Site www.lemanip.com Tout Est Gratuit

Partager Le Site www.lemanip.com Tout Est Gratuit

SCANNER EN IMAGERIE DES URGENCES

→ EXPLORATION D'UN POLYTRAUMATISÉ (suite)

www.lemanip.com

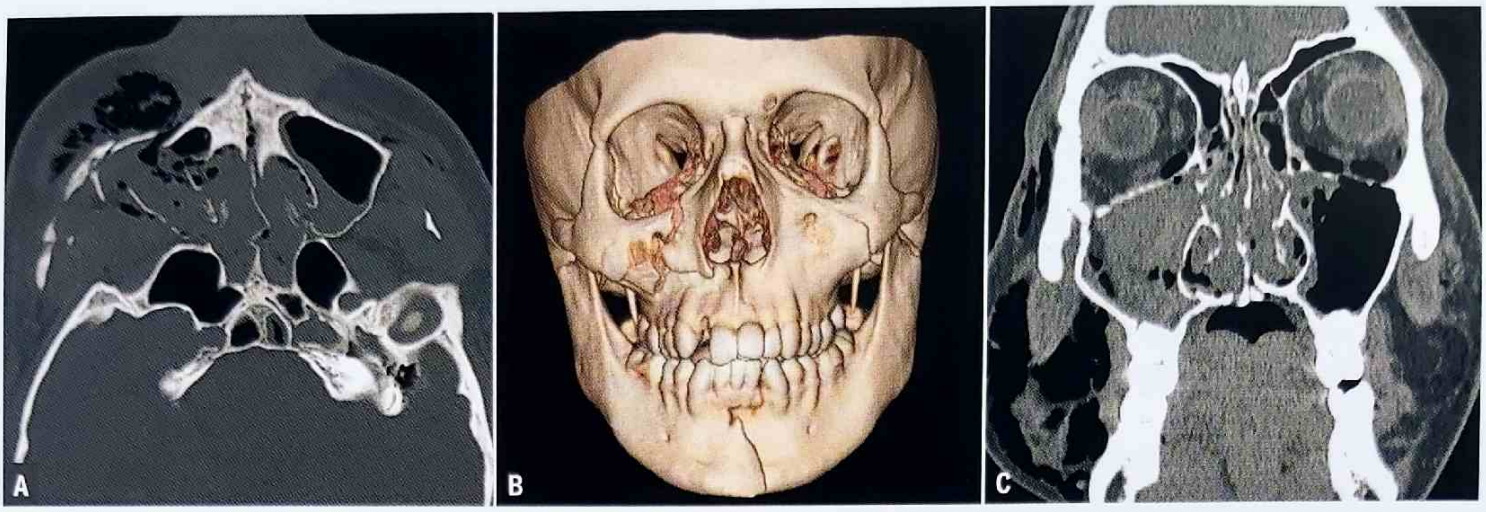

Fig. 2. Fracture de LeFort II chez un patient polytraumatisé de 32 ans. Scanner en coupes axiales (**A**) avec reconstructions 3DVR (**B**) et coronales en fenêtrage parties molles (**C**). Notez la complémentarité des reconstructions permettant de mieux apprécier le type de fracture, les fractures associées (ici symphyse mandibulaire), les déplacements et les complications éventuelles (ici pas d'incarcération musculaire sur les fractures des planchers orbitaires).

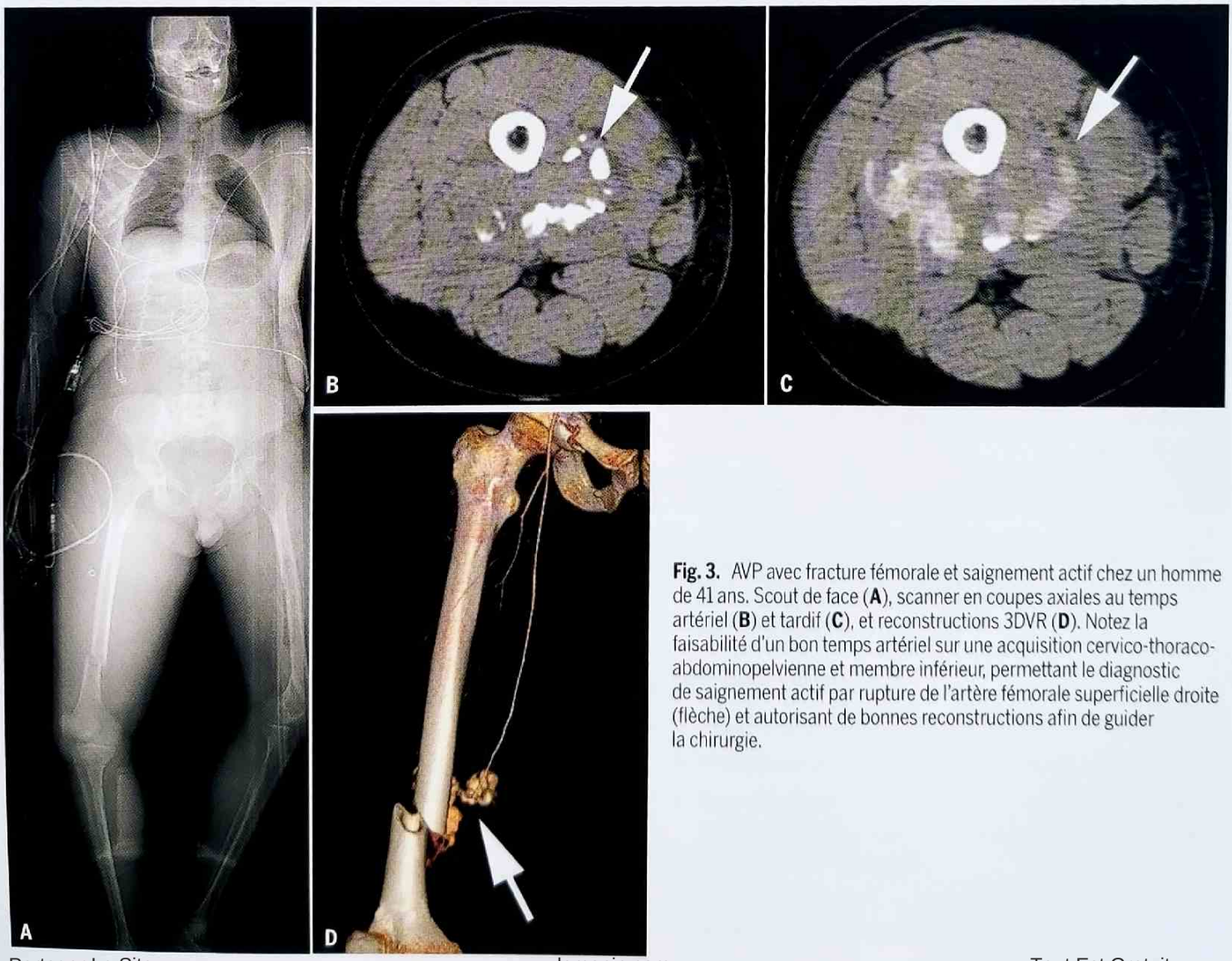

Fig. 3. AVP avec fracture fémorale et saignement actif chez un homme de 41 ans. Scout de face (**A**), scanner en coupes axiales au temps artériel (**B**) et tardif (**C**), et reconstructions 3DVR (**D**). Notez la faisabilité d'un bon temps artériel sur une acquisition cervico-thoraco-abdominopelvienne et membre inférieur, permettant le diagnostic de saignement actif par rupture de l'artère fémorale superficielle droite (flèche) et autorisant de bonnes reconstructions afin de guider la chirurgie.

Partager Le Site www.lemanip.com Tout Est Gratuit

Partager Le Site www.lemanip.com Tout Est Gratuit

www.lemanip.com

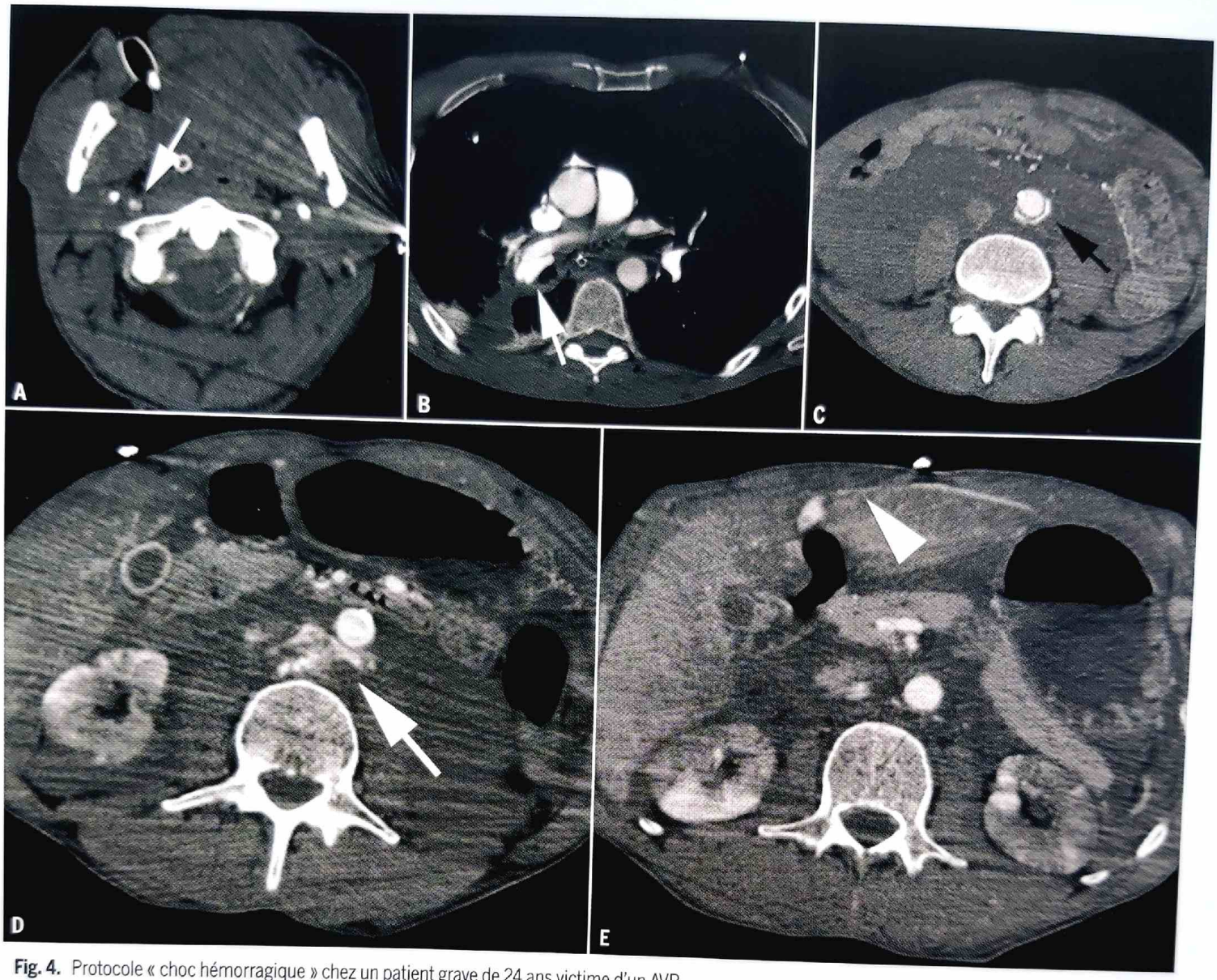

Fig. 4. Protocole « choc hémorragique » chez un patient grave de 24 ans victime d'un AVP.
Scanner en coupes axiales au temps artériel (**A**, **B**, **C**) et portal (**D** et **E**). Traumatisme en décélération grave avec de multiples dissections étagées (carotide droite (flèche), artère pulmonaire droite (flèche), artères rénales et aorte abdominale (flèche noire)) associées à un saignement actif rétropéritonéal (artère lombaire, flèche) et intrapéritonéal (artère hépatique gauche, tête de flèche). La prise en charge chirurgicale a donc été d'emblée pluridisciplinaire (suture de l'artère hépatique et pose d'une endoprothèse aortique), permettant une prise en charge ciblée et optimale, avec succès.

Partager Le Site www.lemanip.com Tout Est Gratuit

Partager Le Site www.lemanip.com Tout Est Gratuit

SCANNER EN IMAGERIE DES URGENCES

→ POLYTRAUMATISÉ : TRAUMATISMES CRÂNIO-ENCÉPHALIQUES ET CERVICAUX

www.lemanip.com

GÉNÉRALITÉS

- En France, l'incidence des traumatismes crâniens est de 200 000 par an avec une mortalité de 16 %, dont 50 % de décès avant 25 ans.
- Les contextes de ces traumatismes sont dominés par les accidents de la voie publique ainsi que par les activités sportives, entrant souvent dans le cadre du polytraumatisme.
- Le pronostic dépend de la rapidité du diagnostic et de la prise en charge thérapeutique, notamment dans la lutte contre l'hypertension intracrânienne.
- Les mécanismes physiopathologiques comprennent d'une part les lésions initiales de coup et contrecoup, et d'autre part les lésions secondaires à une forte cinétique avec phénomènes de cisaillement et d'étirement.
- La prise en charge neurochirurgicale en urgence est conditionnée par l'importance de l'engagement, de l'hypertension intracrânienne et par l'origine artérielle d'un saignement (hématome extradural).
- La brèche ostéodurale est une communication anormale entre les espaces péricérébraux et les espaces aériens et concerne 20 % des traumatismes de la base du crâne. Suspectée devant une pneumocéphalie, elle se révèle souvent tardivement par une méningite bactérienne.
- Une IRM complémentaire peut être indiquée pour le bilan des lésions axonales diffuses, en cas de suspicion de dissection artérielle, de brèche ostéodurale ou pour le bilan lésionnel du tronc cérébral.

OBJECTIFS

- De par sa disponibilité et sa rapidité d'acquisition, il reste l'examen de choix des traumatisés crâniens.
- Il permet la recherche de lésion hémorragique : intra-axiale (hématome intraparenchymateux, hémorragie intraventriculaire) et/ou extra-axiale (hématome sous- ou extradural, hémorragie sous-arachnoïdienne), extracrânienne, et de leurs conséquences : effet de masse, engagement cérébral, dilatation ventriculaire, hypertension intracrânienne.
- Avec injection, il permet le bilan des éventuelles lésions vasculaires post-traumatiques, à potentiels hémorragique (faux anévrysme) ou ischémiques (thrombose artérielle ou veineuse).
- Il s'agit de l'examen le plus performant pour l'étude des lésions osseuses associées, dont certaines peuvent léser des structures nobles au contact :
  - fractures du canal optique et compression du nerf optique ;
  - canal carotidien et dissection carotidienne.
- Le scanner permet également le suivi des lésions et la recherche de complications secondaires, hydrocéphalie, HTIC, ischémie, engagement, ou retardée, comme la dissection artérielle.

PROTOCOLE

Le protocole est similaire, que ce soit dans le cadre d'un scanner corps entier de bilan de polytraumatisme ou d'un traumatisé crâniocervical isolé.

▸ EXAMEN DIAGNOSTIQUE

- ▸ Acquisition volumique depuis le vertex jusqu'en C1-C2 pour une exploration encéphalique uniquement ou jusqu'en T1 pour une exploration complète du rachis cervical.
- ▸ Bras le long du corps.
- ▸ 120 kV et automilli pour un bruit de 5,2.
- ▸ Temps de rotation : 0,8 s et pitch : 0,9.
- ▸ FOV centré sur la tête avec acquisition en filtre soft.
- ▸ Épaisseur de coupes pour la lecture des images de 1,25 mm en filtre soft et de 0,625 en filtre bone, dans les 3 plans de l'espace.

▸ RECONSTRUCTIONS

- ▸ Reconstructions petit FOV en filtre bone et en MPR dans les 3 plans pour le rachis cervical.
- ▸ Reconstructions 3D.
- ▸ Reconstructions MPR coronales perpendiculaires au plan du septum nasal et en 3D pour les fractures du massif facial, sagittales pour les fractures du plancher de l'orbite.

▸ SÉQUENCES COMPLÉMENTAIRES

- ▸ **Angioscanner du polygone de Willis** (en cas de fracture de la base du crâne passant par le canal carotidien ou d'hémorragie sous-arachnoïdienne atypique) :
  - même volume d'acquisition que le temps sans injection ;
  - 120 kV et automilli (600 mAs maximum) ;
  - temps de rotation de 0,5 s, pitch de 0,5 mm ;
  - injection de 70 cc à 4 cc/s, départ automatique avec zone d'intérêt au niveau de la carotide ou de la crosse aortique ;
  - FOV head et filtre soft ;
  - reconstruction MIP de 10 mm tous les 3 mm dans les 3 plans, reconstructions 3D en cas d'anévrysme artériel.

Partager Le Site www.lemanip.com Tout Est Gratuit

Partager Le Site www.lemanip.com Tout Est Gratuit

www.lemanip.com

- **Angioscanner des vaisseaux cervico-encéphaliques** (si fracture du rachis cervical, fracture de la base du crâne passant par le canal carotidien, lésion ischémique inexpliquée, systématique dans le cadre d'un polytraumatisé ou d'un traumatisé cervical) :
  - protocole d'acquisition identique à l'angioscanner du polygone de Willis avec volume d'exploration de la crosse aortique au vertex et en considérant la crosse aortique comme zone d'intérêt du départ automatique de l'injection ;
  - reconstructions MIP identiques au polygone de Willis, en mode « curved » ou « linéaire » en cas de sténose ou de dissection ;
  - de nombreux logiciels constructeurs ou non proposent des reconstructions du polygone de Willis et des TSA plus ou moins automatisés.

RÉSULTATS

EXEMPLES PATHOLOGIQUES

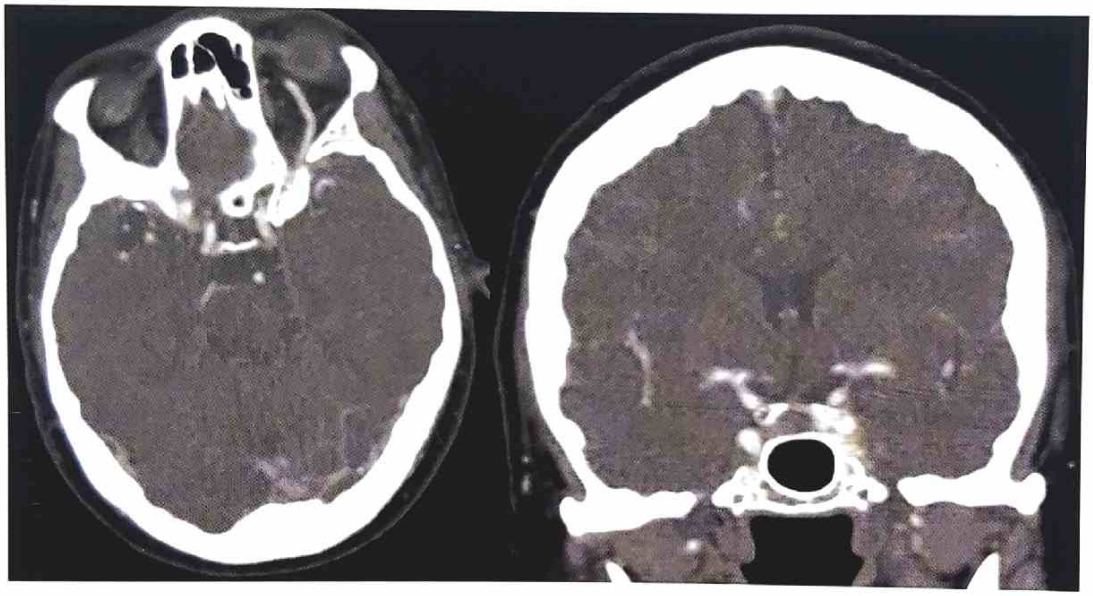

Fig. 1. Fistule carotido-caverneuse gauche : élargissement du sinus caverneux et dilatation de la veine ophtalmique supérieure gauche, avec artérialisation du sinus caverneux et de la veine ophtalmique supérieure.

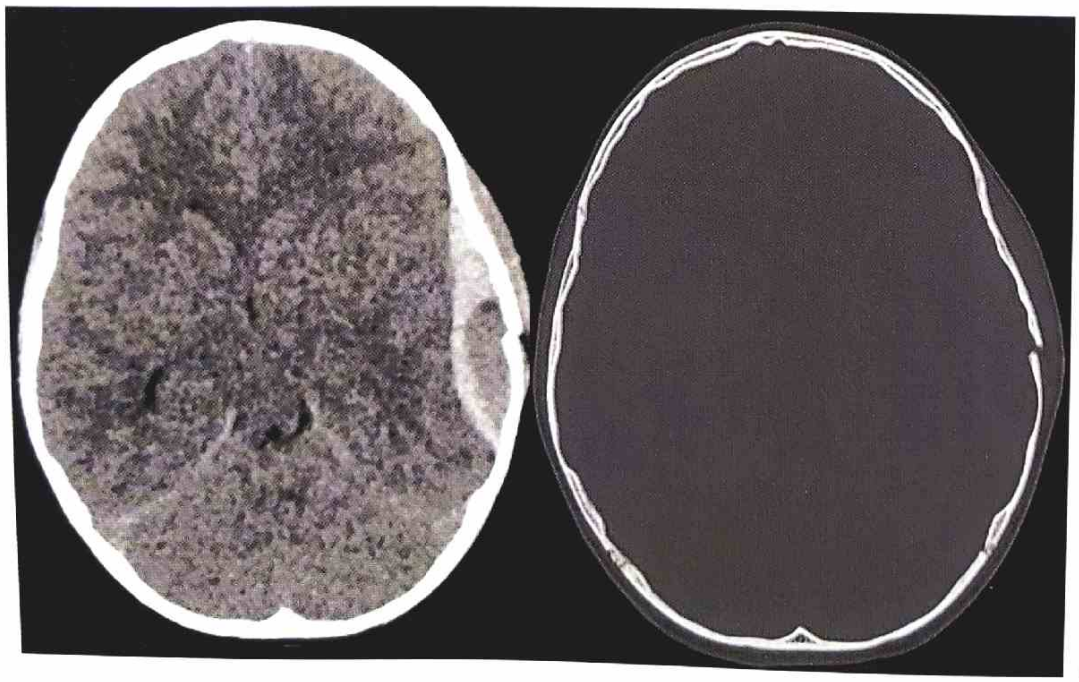

Fig. 2. Hématome extradural avec « wirl sign » ou « signe du tourbillon », hypodensité au sein de l'hyperdensité de l'hématome extradural, signant la présence d'un saignement actif. Noter la fracture de la voûte en regard.

Partager Le Site www.lemanip.com Tout Est Gratuit

Partager Le Site www.lemanip.com Tout Est Gratuit

www.lemanip.com

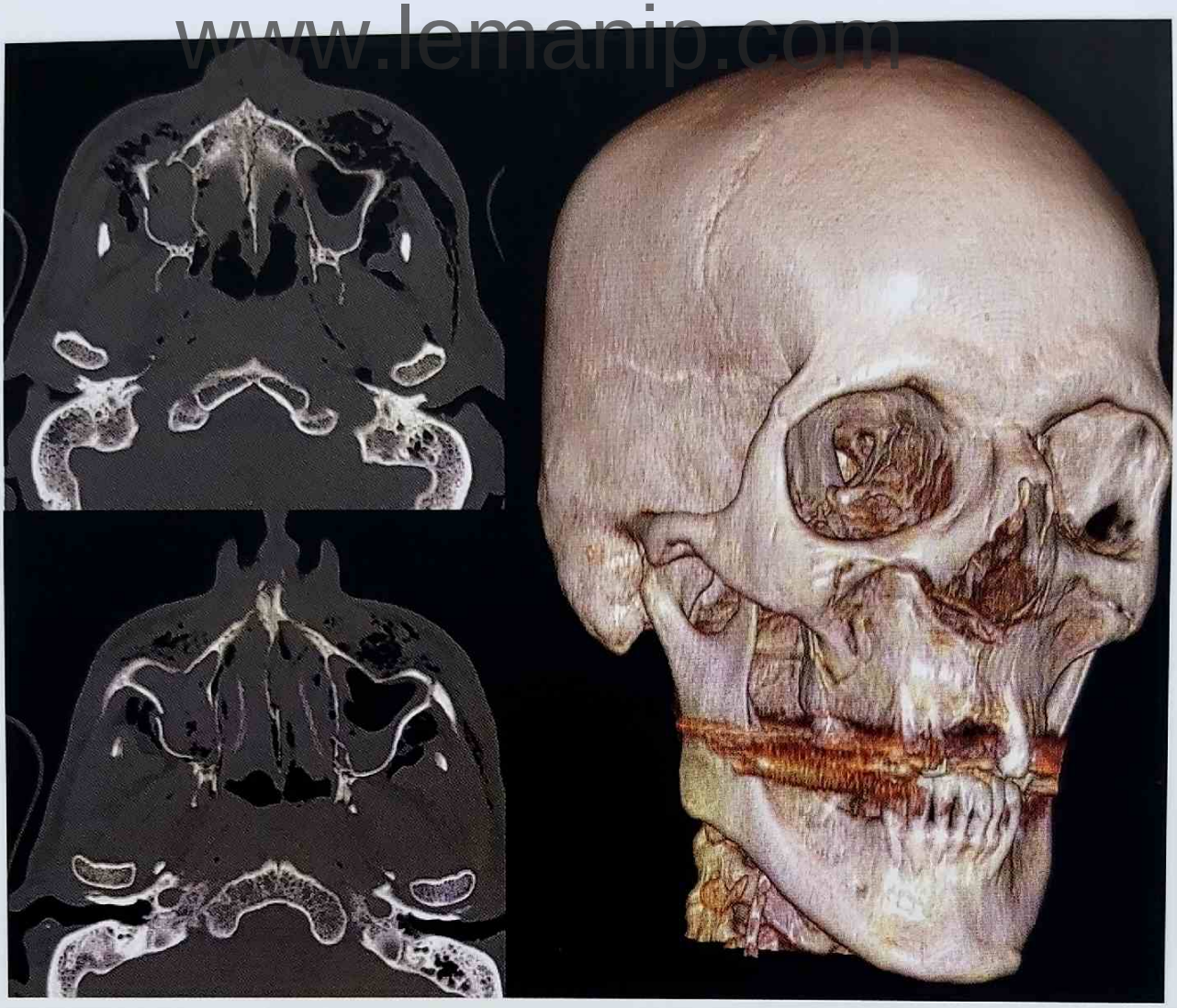

Fig. 3. Fracture de Lefort 1 : fracture des apophyses ptérygoïdes et de la base de la pyramide nasale. Le trait de refend sagittal du palais osseux donne un écart interincisif médian qui aggrave le risque fonctionnel.

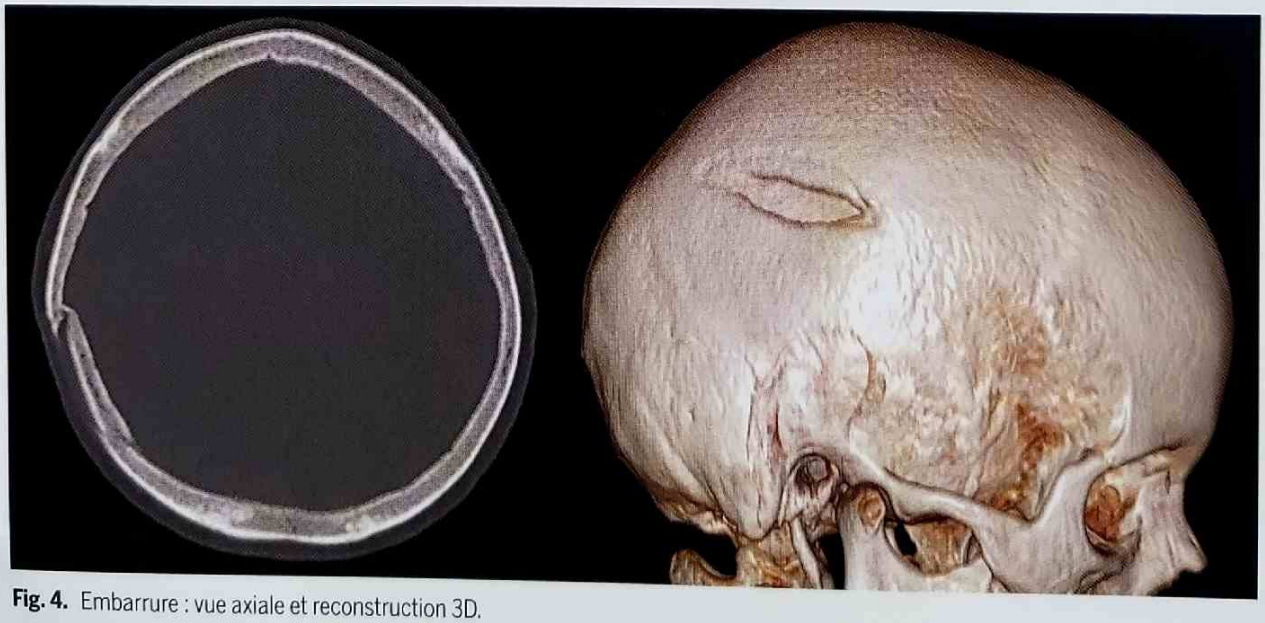

Fig. 4. Embarrure : vue axiale et reconstruction 3D.

Partager Le Site www.lemanip.com Tout Est Gratuit

Partager Le Site www.lemanip.com Tout Est Gratuit

SCANNER EN IMAGERIE DES URGENCES

www.lemanip.com

GÉNÉRALITÉS

- Les traumatismes rachidiens constituent environ 10 % des traumatismes ostéo-articulaires, avec une atteinte élective du rachis cervical.
- Une atteinte neurologique est associée jusqu'à 25 % des cas, notamment dans le cadre de fracture instable, avec engagement du pronostic vital au-dessus de C4 (centre respiratoire principal) et du pronostic fonctionnel en-dessous de C4 (si atteinte médullaire).
- La situation la plus fréquente est le polytraumatisme (AVP) ; il ne faut toutefois pas négliger une atteinte associée à un traumatisme cérébral a priori isolé.
- Les lésions rachidiennes sont caractérisées par une grande variété de mécanismes physiopathologiques (compression ou distraction, extension ou flexion forcée, rotation). La composante rotatoire favorise les subluxations et luxations zygapophysaires postérieures ainsi que la fracture des apophyses articulaires postérieures.
- L'instabilité des lésions est définie par l'incapacité à protéger le cordon médullaire et les racines nerveuses ou à maintenir une statique axiale lors des mouvements, avec un risque d'atteinte neurologique ou de douleurs chroniques secondaires. Cette instabilité peut être osseuse, disco-ligamentaire (impliquant une sanction chirurgicale systématique) ou mixte.
- On distingue les atteintes post-traumatiques spécifiques du rachis cervical haut (C0-C1-C2) de celles du reste du rachis, qui sont décrites par la classification de Magerl.
- La classification de Magerl (1994) classe les lésions en fonction du mécanisme physiopathologique et de leur gravité en terme de potentiel d'instabilité.
- L'IRM comporte un intérêt en urgence en cas de déficit neurologique avec scanner normal, faisant alors suspecter une lésion médullaire de type SCIWORA (*Spinal Cord Injury WithOut Radiographic Abnormalities*) ainsi que dans le cadre d'une suspicion d'instabilité d'origine disco-ligamentaire (*Tear-drop* fracture, entorse grave...), où le scanner ne permet que de suspecter ces lésions. On réalisera une IRM d'emblée ou des clichés dynamiques à J10 sous contrôle médical.

OBJECTIFS

- Un bilan exhaustif de l'ensemble du rachis sera réalisé, des condyles occipitaux au sacrum, afin de ne pas méconnaître une atteinte qui conditionnerait une prise en charge chirurgicale en urgence (lésion instable à haut risque d'atteinte neurologique, compression médullaire, perte de substance osseuse).
- Les deux grands axes d'étude d'une lésion sont le mécanisme lésionnel principal et la stabilité.
- Les lésions potentiellement instables sont celles atteignant le segment osseux moyen (mur vertébral postérieur, pédicules, massifs articulaires postérieurs et les lames) et/ou le segment mobile rachidien (disque et ligaments).
- Les principales lésions à haut risque neurologique à rechercher sont :
  - **la subluxation cervico-occipitale** : souvent létale, elle est définie par une distance de plus de 12 mm entre le basion et le sommet de l'odontoïde ;
  - **les luxations C1-C2** : définies par une augmentation supérieure à 3 mm de l'espace entre l'arc antérieur de C1 et le processus odontoïde, la rupture du ligament transverse étant certaine en cas de distance de plus de 5 mm, signant alors une lésion instable ;
  - **la fracture de Jefferson avec atteinte du ligament transverse**, définie par un déplacement latéral de plus de 7 mm des masses latérales de C1 ou une avulsion du tubercule de l'insertion du ligament transverse ;
  - **la Tear-drop fracture du rachis cervical inférieur** (post-plongeon) : atteinte disco-ligamentaire importante, notamment en cas de rétrolisthésis > 4 mm ;
  - **la fracture de l'odontoïde** de type II de la classification d'Anderson ou en cas de déplacement antéro-postérieur de plus de 5 mm ;
  - **les fractures Magerl** A3, B et C.
- Il ne faut pas méconnaître une atteinte des organes adjacents (traumatisme rénal secondaire à une fracture des apophyses transverses de D12 à L3 ; atteinte intestino-mésentérique en cas de fracture en flexion-distraction de Chance du rachis dorso-lombaire) ; ou une atteinte osseuse fréquemment associée du fait du mécanisme lésionnel (fracture de l'odontoïde en cas de luxation C1-C2 ; fracture du sacrum en cas de fracture d'une apophyse transverse de L5).

PROTOCOLE

▸ EXAMEN DIAGNOSTIQUE

- ▸ Dans le cadre du patient polytraumatisé le protocole d'exploration sera fait en plusieurs temps:
  - d'abord l'acquisition du rachis cervical dans le même temps que l'étage encéphalique :
    - tête la première dans l'anneau et les bras le long du corps,
    - sans injection de produit de contraste iodé,
    - reconstruction dans un petit FOV, en filtre « bone plus » et en coupes inframillimétriques ;

Partager Le Site www.lemanip.com Tout Est Gratuit

Partager Le Site www.lemanip.com Tout Est Gratuit

www.lemanip.com

- dans un second temps, le rachis dorso-lombaire est acquis durant l'hélice sur le thorax et l'abdomen, avec un filtre standard impliquant également une reconstruction en filtre osseux avec un petit FOV centré sur le rachis.
  La lecture est faite dans les 3 plans de l'espace, en fenêtre osseuse et sans oublier l'analyse de la fenêtre parties molles.

- Dans le cadre des luxations rotatoires C1-C2, un scanner dynamique en rotation droite et gauche, réalisé éventuellement sous sédation pour la décontraction musculaire, permet de différencier une luxation fixée non réductible d'une attitude vicieuse réductible. À défaut, un scanner peut être réalisé à distance après disparition des contractures musculaires.
- La reconstruction en MIP permet de mieux apprécier la rotation articulaire de C1 par rapport à C2.

RÉSULTATS

PLAN DE LECTURE

- Le plan sagittal est considéré comme le plan de lecture de référence et permet d'étudier l'intégrité de :
  - l'alignement du mur antérieur, des corps vertébraux, du mur postérieur et des processus épineux ;
  - la hauteur des corps vertébraux et des disques ;
  - la congruence articulaire postérieure de façon bilatérale.
- L'analyse dans le plan coronal apprécie l'intégrité de l'axe C0-C1-C2 ainsi que la congruence articulaire des condyles occipitaux avec les masses latérales de C1.
- Le plan axial est complémentaire des deux autres plans d'étude.
- L'analyse en fenêtre parenchymateuse permet de rechercher un hématome des parties molles périrachidiennes et intracanalaire (hématome épidural).

EXEMPLES PATHOLOGIQUES

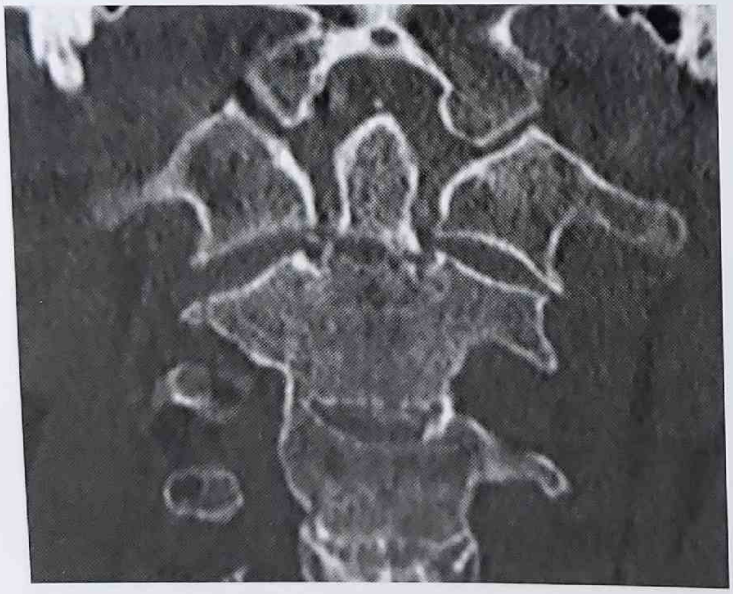

Fig. 1. Fracture de l'odontoïde : coupe coronale.
Trait de fracture horizontal à la base de l'odontoïde : Anderson II.

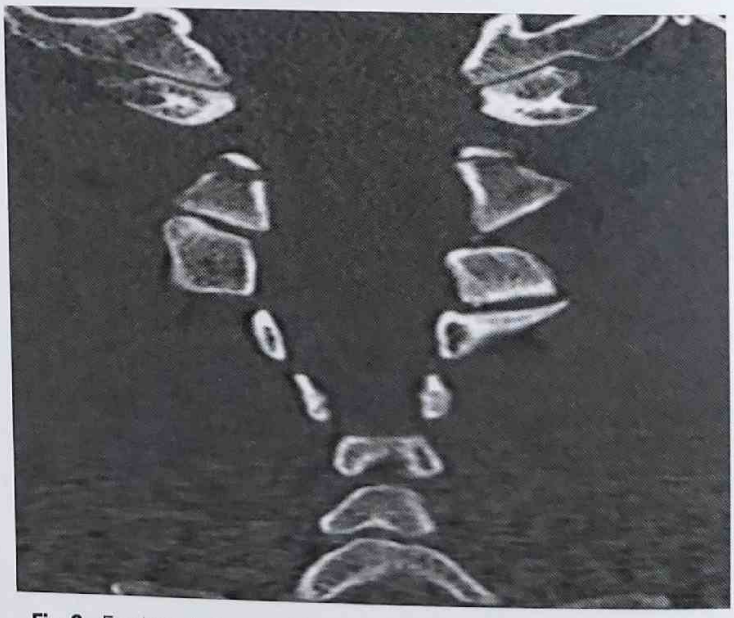

Fig. 2. Fracture de l'arc postérieur de C2 = « Hangman fracture » ou « fracture du pendu » : coupe coronale. Fracture bi-isthmique (type a).

Partager Le Site www.lemanip.com Tout Est Gratuit

Partager Le Site www.lemanip.com Tout Est Gratuit

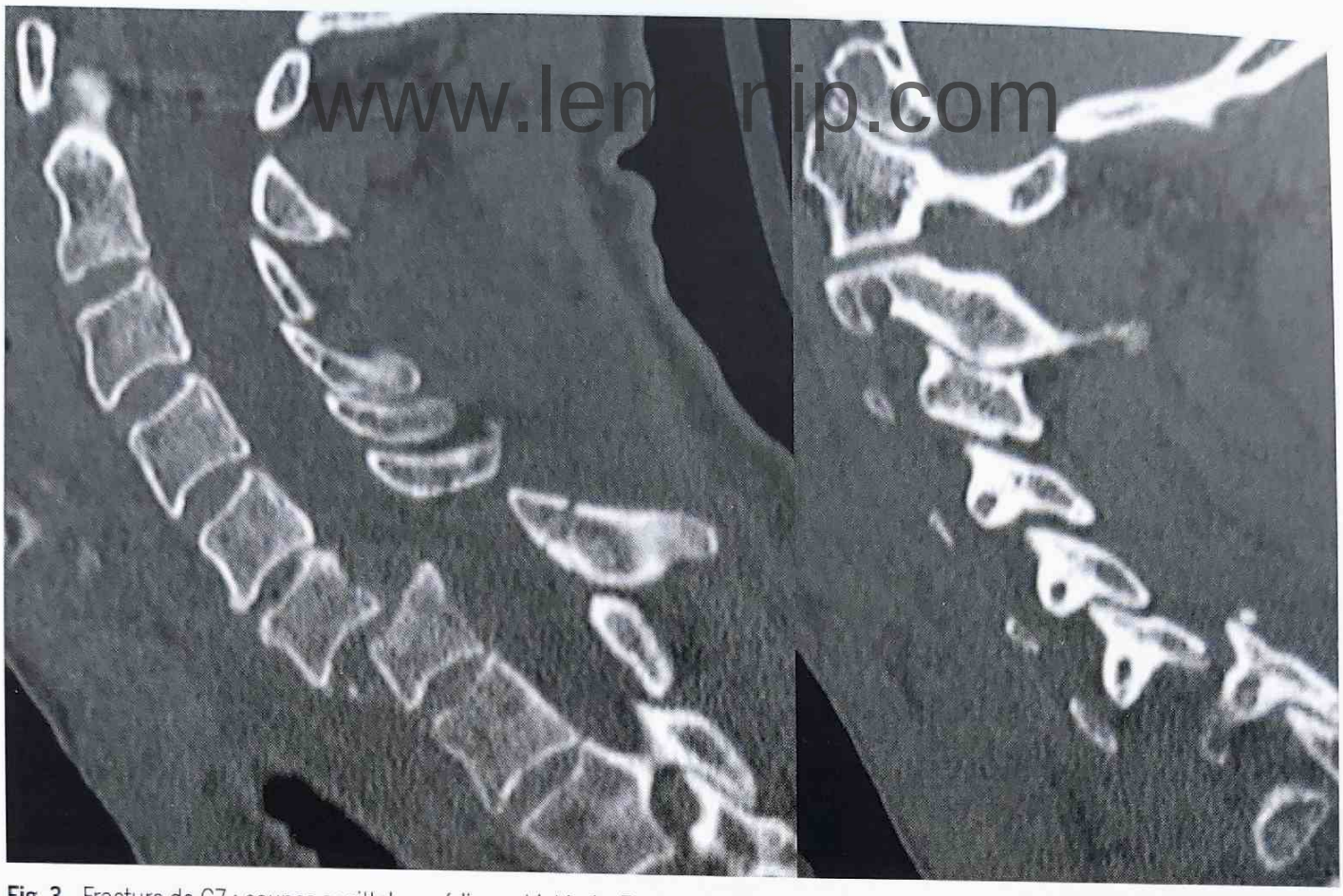
www.lemanip.com

Fig. 3. Fracture de C7 : coupes sagittales médiane et latérale. Fracture de l'épineuse, luxation bi-articulaire, rétrolisthésis de C7 sous C6 : Argenson C III.

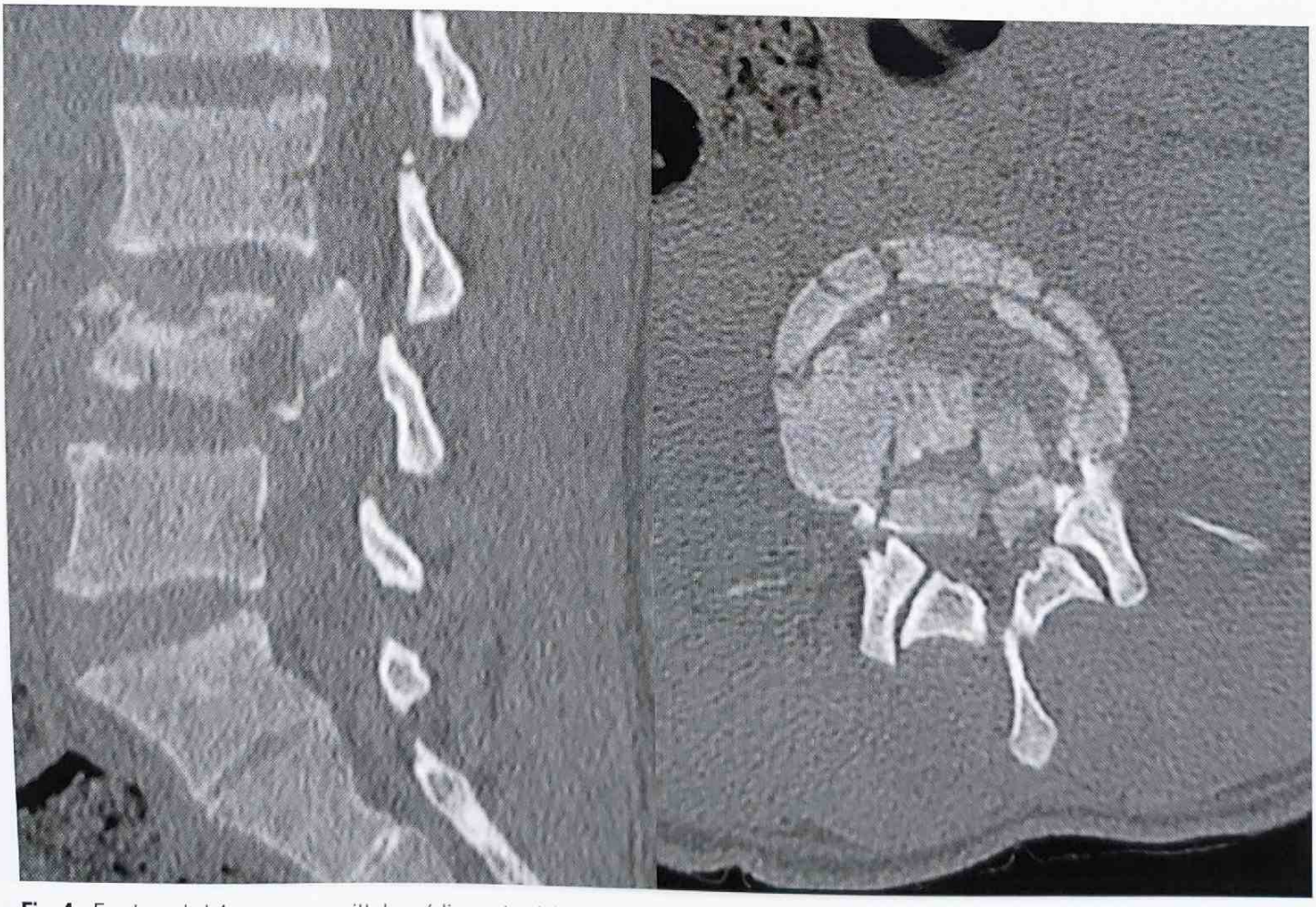

Fig. 4. Fracture de L4 : coupes sagittale médiane et axiale. Fracture en compression, corporéale exclusive, comminutive : Magerl A3.

Partager Le Site www.lemanip.com Tout Est Gratuit

Partager Le Site www.lemanip.com Tout Est Gratuit

SCANNER EN IMAGERIE DES URGENCES

→ POLYTRAUMATISÉ : LÉSIONS THORACIQUES ET CARDIO-VASCULAIRES

www.lemanip.com

GÉNÉRALITÉS

- L'exploration du polytraumatisé repose sur le scanner corps entier.
- Les lésions thoraciques sont fréquentes dans ce contexte (40 %), touchant principalement la cage thoracique, la plèvre et le parenchyme pulmonaire et, plus rarement, le médiastin et le diaphragme. Il s'agit de traumatismes fermés dans la grande majorité des cas, nécessitant une prise en charge multidisciplinaire. La plupart de ces lésions bénéficient d'un traitement conservateur mais le scanner doit être le pivot de la prise en charge en guidant un drainage ou en indiquant une chirurgie ou un traitement endovasculaire.

OBJECTIFS

- L'exploration thoracique s'intègre dans la prise en charge globale du polytraumatisé par scanner corps entier. La prise en charge en imagerie nécessite des équipes entraînées et une maîtrise technique pour une exploration rapide, de qualité optimale, reproductible.

PROTOCOLE : SCANNER CORPS ENTIER

- L'étage thoracique est exploré par une acquisition à un temps artériel dans la plupart des cas.
- L'injection de produit de contraste iodé sera faite à un débit élevé (4 cc s) et la quantité de produit adaptée au poids du patient (entre 120 et 150 cc).
- Il est possible de réaliser des protocoles d'injection multiphasiques pour obtenir une acquisition à un temps mixte artériel et veineux (« split bolus »).
- L'installation du patient est primordiale en enlevant au maximum les matériels susceptibles d'entraîner des artefacts dans le champ d'exploration (câbles, électrodes, seringues électriques etc.) et en relevant les bras du patient lors de l'acquisition thoraco-abdominale, sauf en cas de fractures des membres supérieurs ou des ceintures scapulaires.

RÉSULTATS

L'interprétation doit être standardisée, si possible avec un compte rendu type ou une grille de lecture [1]. Toutes les structures doivent être analysées afin de mettre en avant les lésions qui mettent en jeu le pronostic vital et/ou nécessitent une prise en charge rapide, mais aussi de faire une analyse initiale complète des lésions. L'analyse doit être multiplanaire sur console.

▸ LÉSIONS À NE PAS MANQUER

Médiastin

- La présence d'un hémomédiastin doit faire rechercher :
  - un traumatisme vasculaire (aorte +++) (Fig. 1) ;
  - un traumatisme rachidien en cas d'hémomédiastin postérieur (Fig. 2) ;
  - une lésion sternale en cas d'hémomédiastin antérieur (recherche de contusion myocardique associée, dosage CPK) (Fig. 3).
- **La rupture de l'isthme aortique** est la lésion médiastinale la plus fréquente, survenant en cas de choc à haute cinétique (Fig. 1). Une nouvelle classification permet de différencier les lésions nécessitant une prise en charge endovasculaire rapide de celles dont le traitement peut être conservateur ou différé [2].

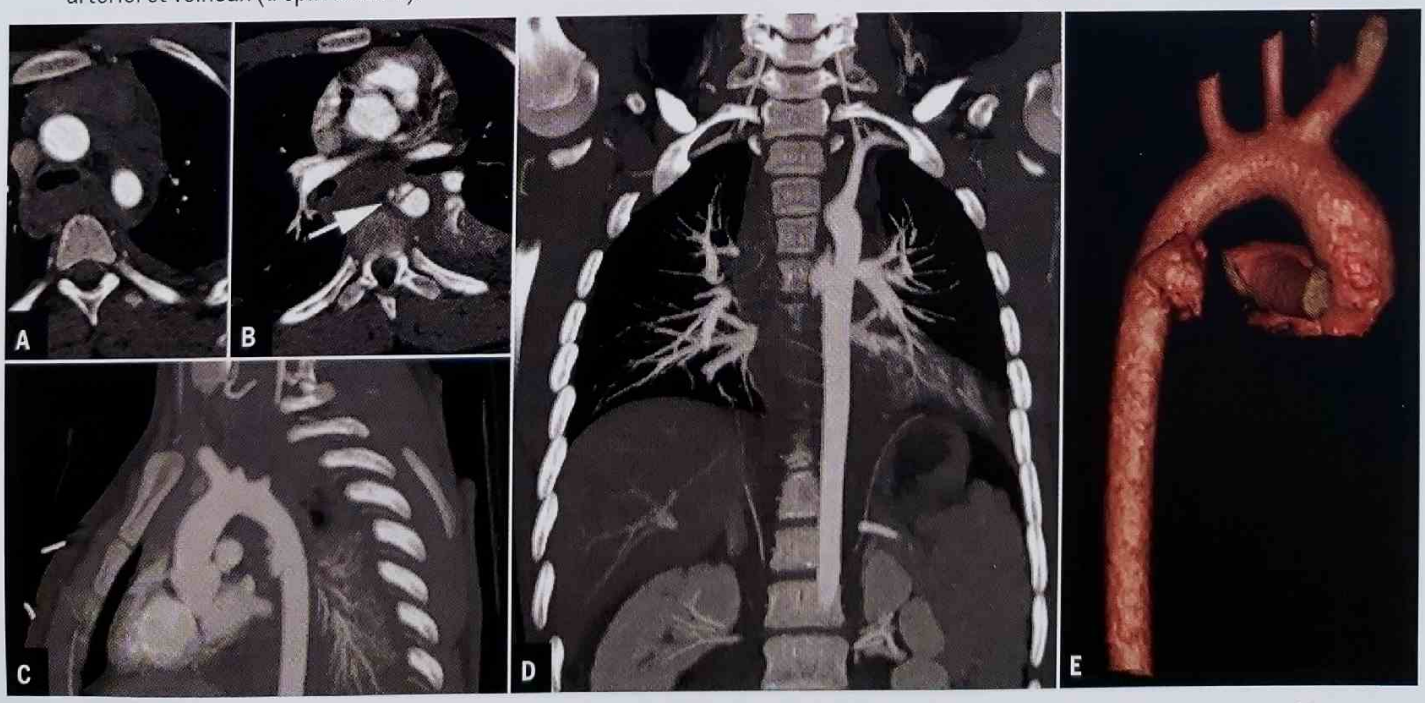

Fig. 1. Hémomédiastin (**A**) sur rupture de l'isthme aortique (**B**, flèche), reconstructions oblique (**C**) et coronale (**D**) en MIP fin et reconstruction 3D (**E**).

Partager Le Site www.lemanip.com Tout Est Gratuit

Partager Le Site www.lemanip.com Tout Est Gratuit

www.lemanip.com

Parenchyme

- Les lésions élémentaires comprennent les contusions, souvent sous-pleurales en regard des côtes (Fig. 4) ou opposées au choc (lésions de contrecoup), et les pneumatocèles correspondant à des lacérations pulmonaires.
- La présence de contusions sur plus de 20 % du volume pulmonaire est fortement corrélée à la survenue d'un SDRA dans les suites du traumatisme [3].

Plèvre

- Un épanchement pleural gazeux ou hématique est très fréquent chez le polytraumatisé. Un pneumothorax compressif doit être diagnostiqué sur la radiographie de thorax au déchocage pour son drainage immédiat avant le scanner corps entier.

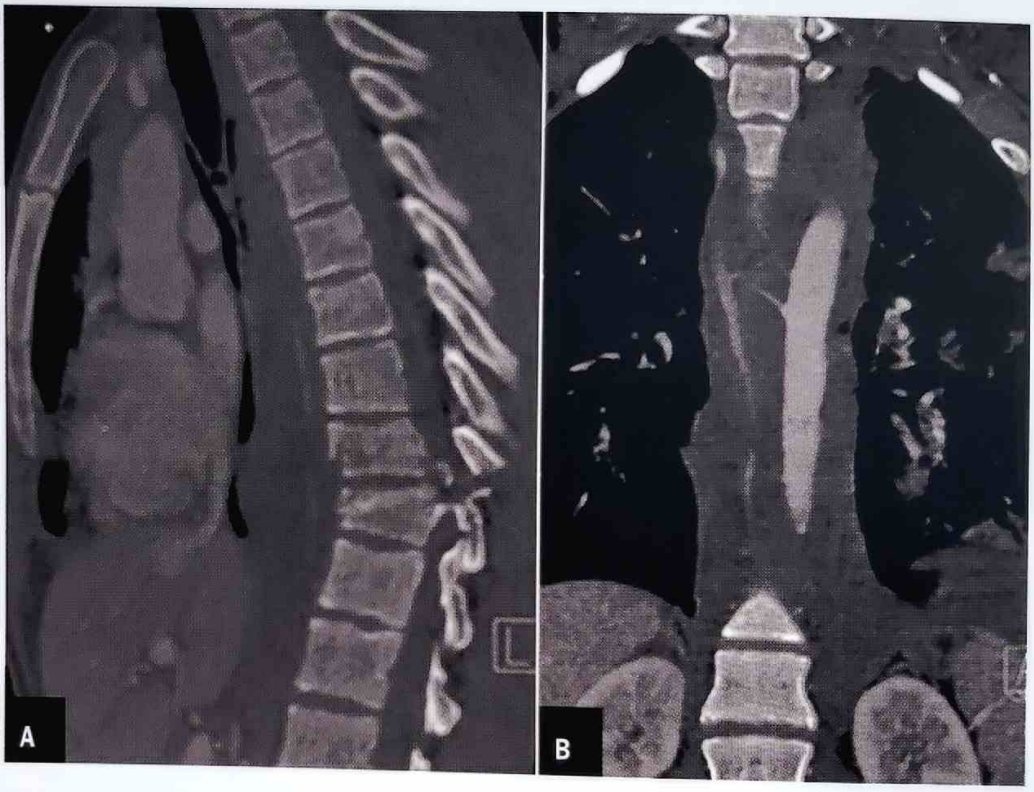

Fig. 2. Reconstruction MPR sagittale montrant une fracture instable du rachis thoracique (**A**) associée à un hémomédiastin postérieur en avant du rachis et autour de l'aorte descendante bien visible sur la reconstruction coronale (**B**).

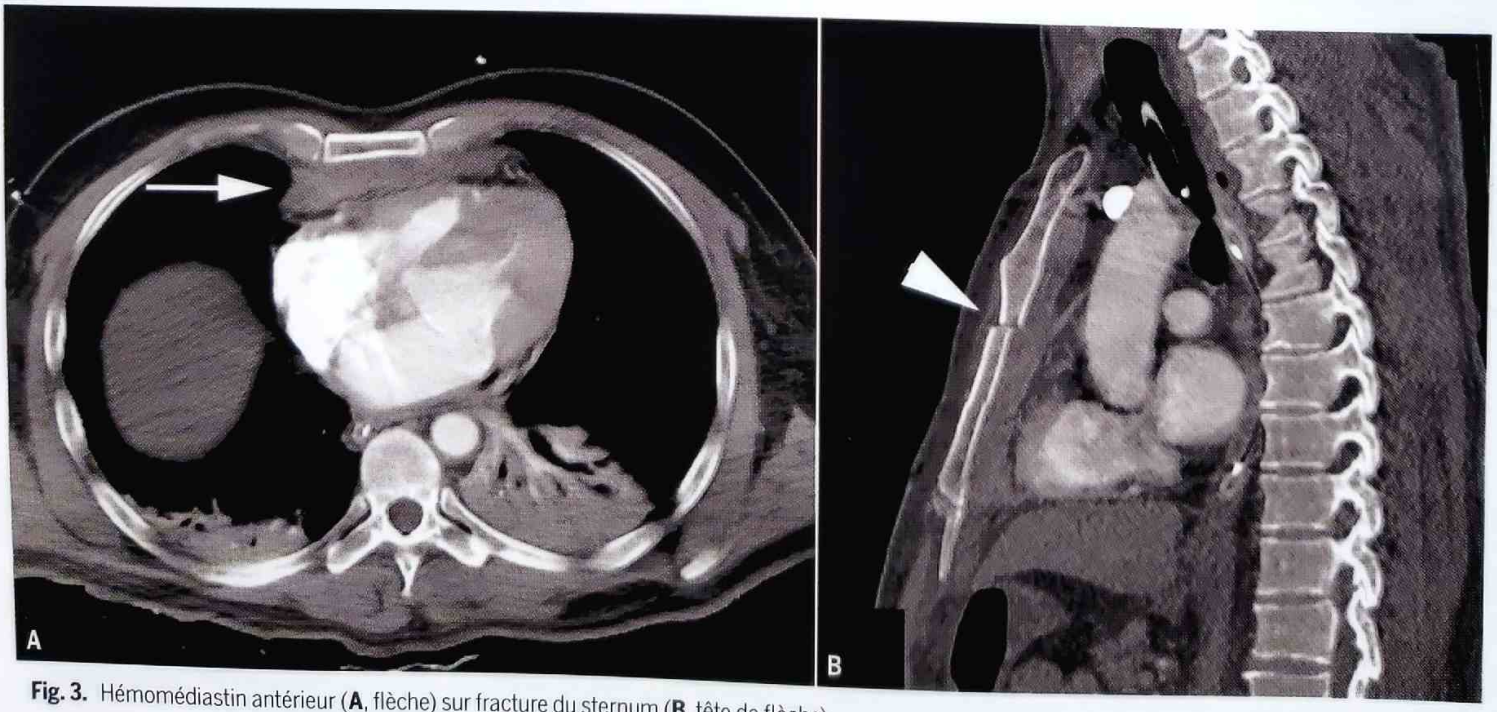

Fig. 3. Hémomédiastin antérieur (**A**, flèche) sur fracture du sternum (**B**, tête de flèche).

Partager Le Site www.lemanip.com Tout Est Gratuit

Partager Le Site www.lemanip.com Tout Est Gratuit

www.lemanip.com

Cage thoracique

- Les fractures costales, très fréquentes, doivent être décrites et imagées par des reconstructions volumiques adaptées (Fig. 4). Un volet costal, défini par l'existence sur 3 étages d'au moins 2 foyers de fractures costales (soit 6 foyers de fracture minimum, et 3 côtes cassées en 2 portions), doit être précisé car il entraîne un recours fréquent à la ventilation mécanique et présente fréquemment des complications infectieuses. Des prises en charge par chirurgie mini-invasive peuvent être utilisées (broches ou agrafes).

▸ LÉSIONS SUBTILES

Médiastin

- Les traumatismes trachéobronchiques sont rares et doivent être suspectés en cas de pneumomédiastin, même minime. Ils sont situés généralement près de la carène.
- Les lésions œsophagiennes sont exceptionnelles dans les traumatismes fermés et surviennent souvent sur terrain favorisant (anticoagulants, alcoolisme chronique) (Fig. 5). Il s'agit principalement d'hématomes avec risque de rupture secondaire et de médiastinite (Fig. 6).
- Les traumatismes cardiaques visibles en scanner sont exceptionnels, touchant principalement le cœur droit (rupture de l'oreillette).

Diaphragme

- Les lésions du diaphragme sont rares (< 5 %) et leur diagnostic initial peut être difficile. Elles touchent en majorité le côté gauche (85 %) (Fig. 7). Leur diagnostic repose sur une analyse multiplanaire minutieuse (coronale et sagittale), à la recherche d'une interruption du liseré diaphragmatique, voire d'une déformation de la courbure harmonieuse du diaphragme (notamment pour les hernies droites) (Fig. 5).

Cage thoracique

- Il faudra traquer les lésions discrètes mais potentiellement graves, comme les fractures du sternum (associées à des contusions myocardiques), les fractures proches des axes vasculaires (risque d'embrochage vasculaire immédiat ou secondaire à la mobilisation du patient) (Fig. 8) et les lésions des ceintures (risques d'impotence fonctionnelle, de paralysie du plexus brachial).

Fuites actives

- Elles doivent être recherchées attentivement notamment au sein des tissus mous, en intercostal, dans le médiastin, en regard des piliers du diaphragme, dans le parenchyme pulmonaire (Fig. 9). Elles peuvent être à l'origine d'hémothorax importants et sont parfois traitées par embolisation.

Références

[1] Compte rendu standardisé SFR 2014 – bilan initial du polytraumatisé. http://www.sfrnet.org/rc/org/sfrnet/htm/Article/2014/20141105-112333-231/src/htm_fullText/fr/14_FIU.pdf

[2] Forman MJ, Mirvis SE, Hollander DS. Blunt thoracic aortic injuries: CT characterisation and treatment outcomes of minor injury. Eur. Radiol. 2013 ; 23 : 2988-95.

[3] Miller PR, Croce MA, Bee TK, et al. ARDS after pulmonary contusion: accurate measurement of contusion volume identifies high-risk patients. J. Trauma 2001 ; 51(2) : 223-8.

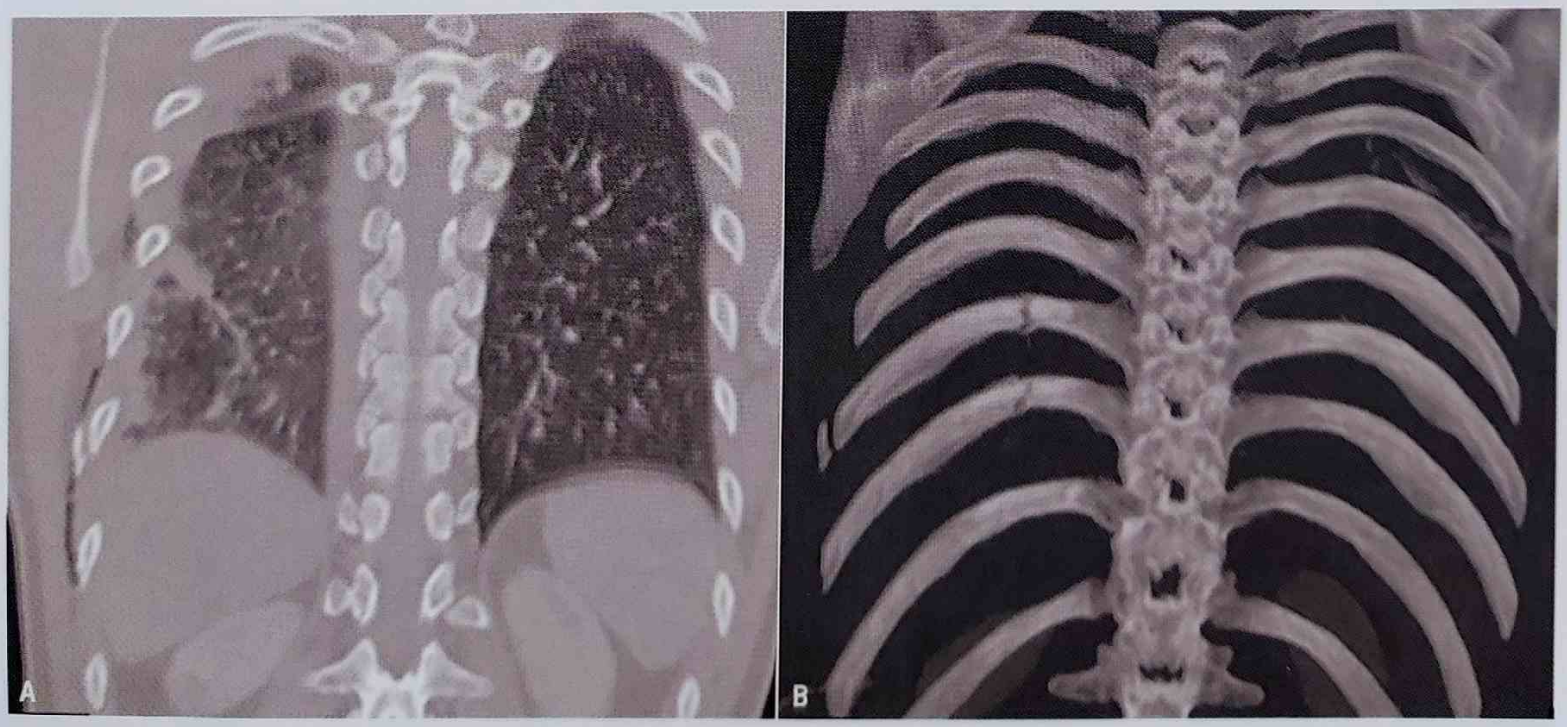

Fig. 4. Contusions pulmonaires droites en regard de fractures costales en reconstruction coronale MPR en filtre parenchymateux (**A**) et en reconstruction volumique en vue postérieure (**B**).

Partager Le Site www.lemanip.com Tout Est Gratuit

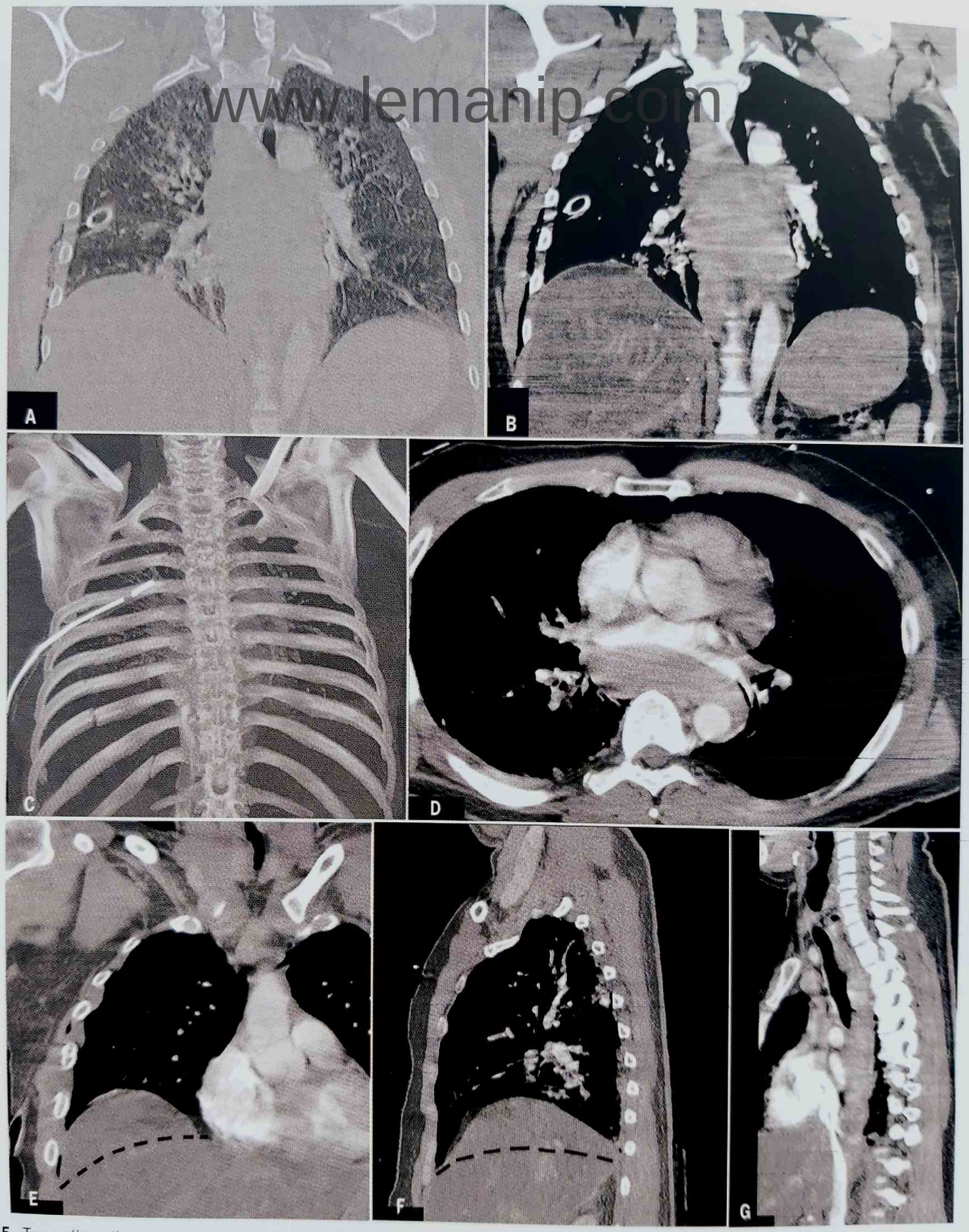

www.lemanip.com

Fig. 5. Traumatisme thoracique violent avec drainage pleural droit. Reconstructions MPR coronales en fenêtres parenchymateuses (**A**), médiastinale (**B**), reconstruction os (**C**), coupe axiale (**D**) montrant un hématome du médiastin postérieur avec effet de masse sur l'oreillette gauche correspondant à un hématome œsophagien confirmé en endoscopie. Les reconstructions coronale (**E**) et sagittale (**F**) sur l'hémithorax droit montrent un déformation de la courbe habituelle du diaphragme (pointillés) en faveur d'une rupture diaphragmatique droite (confirmée en chirurgie). L'hématome œsophagien est bien visible en reconstruction sagittale oblique (**G**).

Partager Le Site www.lemanip.com Tout Est Gratuit

www.lemanip.com

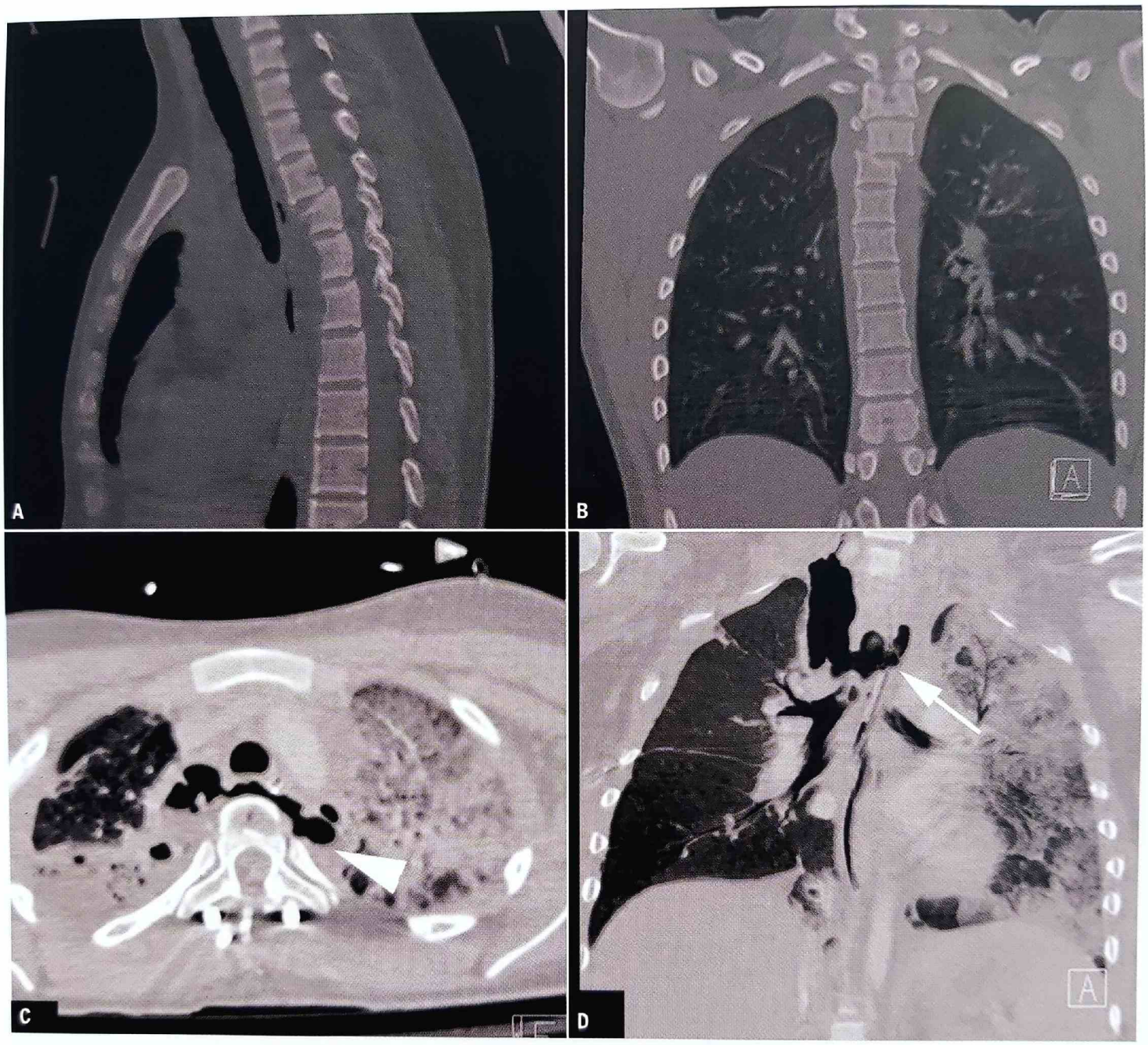

Fig. 6. AVP avec fracture déplacée du rachis thoracique (**A**, **B**). Pneumomédiastin sur rupture œsophagienne à J1 (**C**, tête de flèche ; **D**, flèche).

Partager Le Site www.lemanip.com Tout Est Gratuit

Partager Le Site www.lemanip.com Tout Est Gratuit

www.lemanip.com

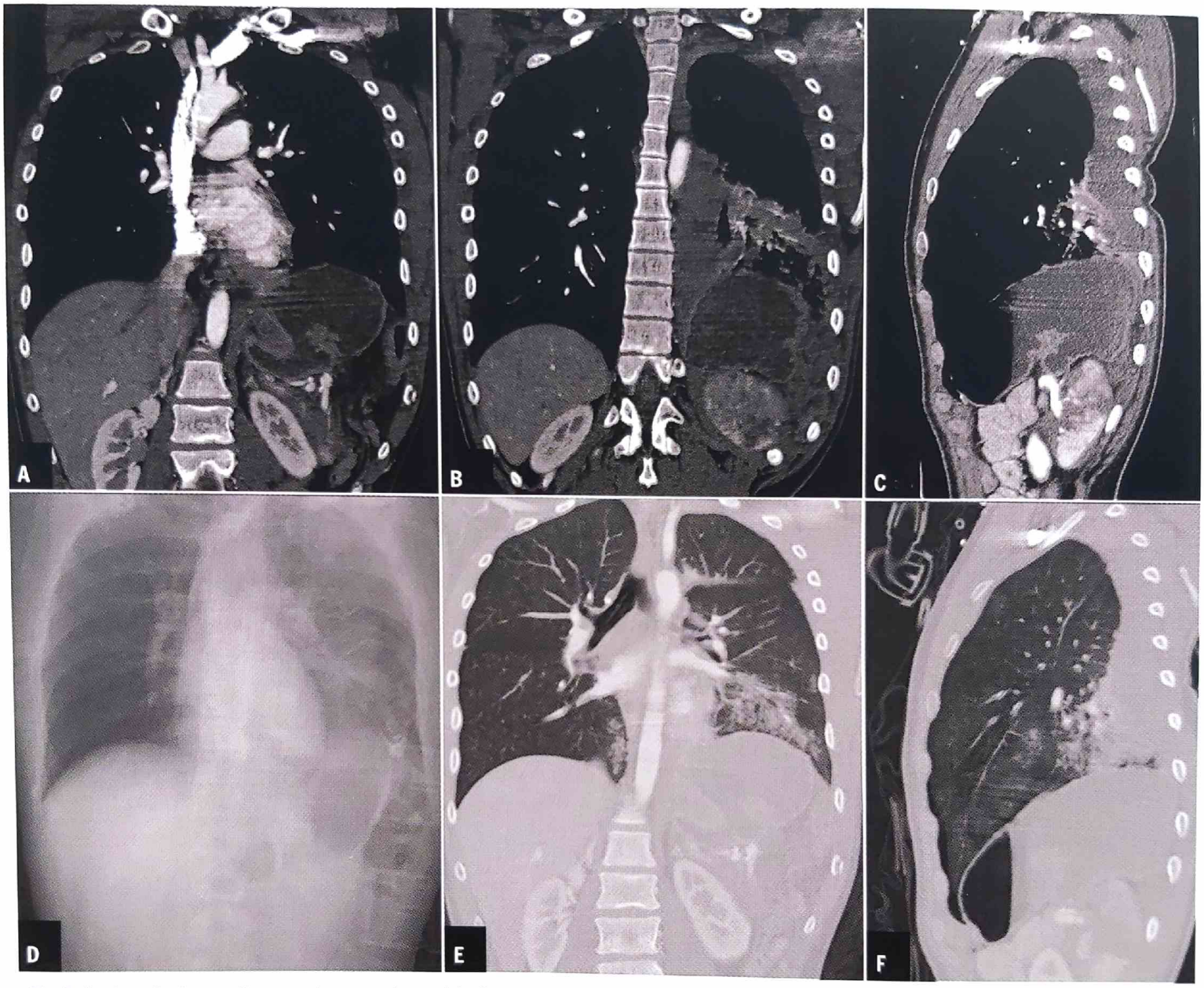

Fig. 7. Rupture diaphragmatique gauche avec estomac intrathoracique. Reconstructions MPR coronales (**A**, **B**), sagittale (**C**) en fenêtre médiastinale. Reconstruction MPR coronale épaisse pour « aspect radiographie du thorax » (**D**). Reconstructions MPR en fenêtre parenchymateuse dans un plan sagittal (**E**) et coronal (**F**).

Partager Le Site www.lemanip.com Tout Est Gratuit

Partager Le Site www.lemanip.com Tout Est Gratuit

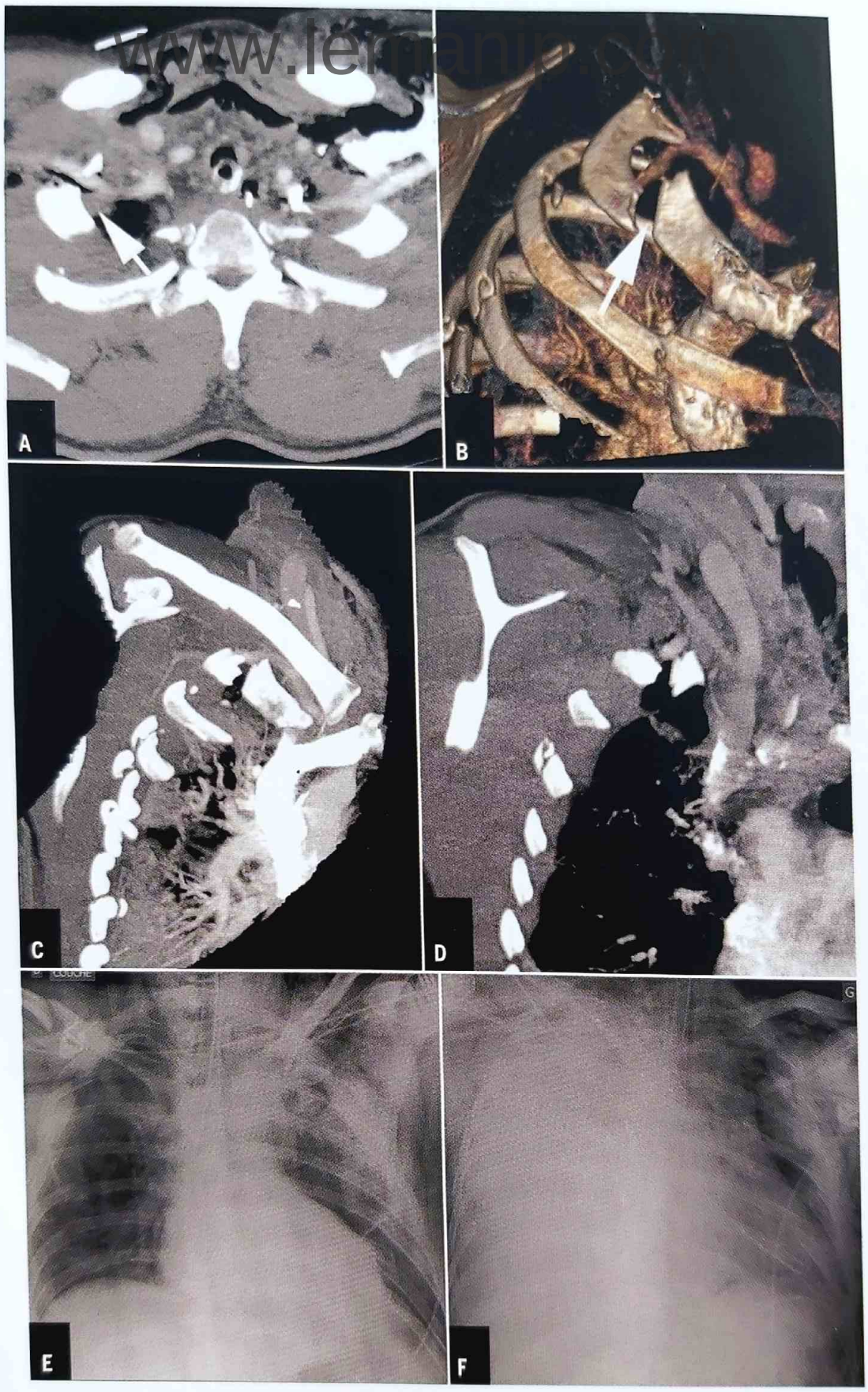

Fig. 8. Traumatisme de la cage thoracique avec fracture de la première côte droite et proximité étroite de l'artère sous-clavière avec le foyer de fracture sur le scanner initial (**A** et **B**, flèches) (**A**, coupe axiale ; **B**, vue 3D ; **C** et **D** reconstructions MIP). Thorax de face à J0 (**E**), hémothorax massif à J2 (**F**) sur plaie secondaire de l'artère sous-clavière après mobilisation du patient pour ventilation en décubitus latéral.

Partager Le Site www.lemanip.com Tout Est Gratuit

Partager Le Site www.lemanip.com Tout Est Gratuit

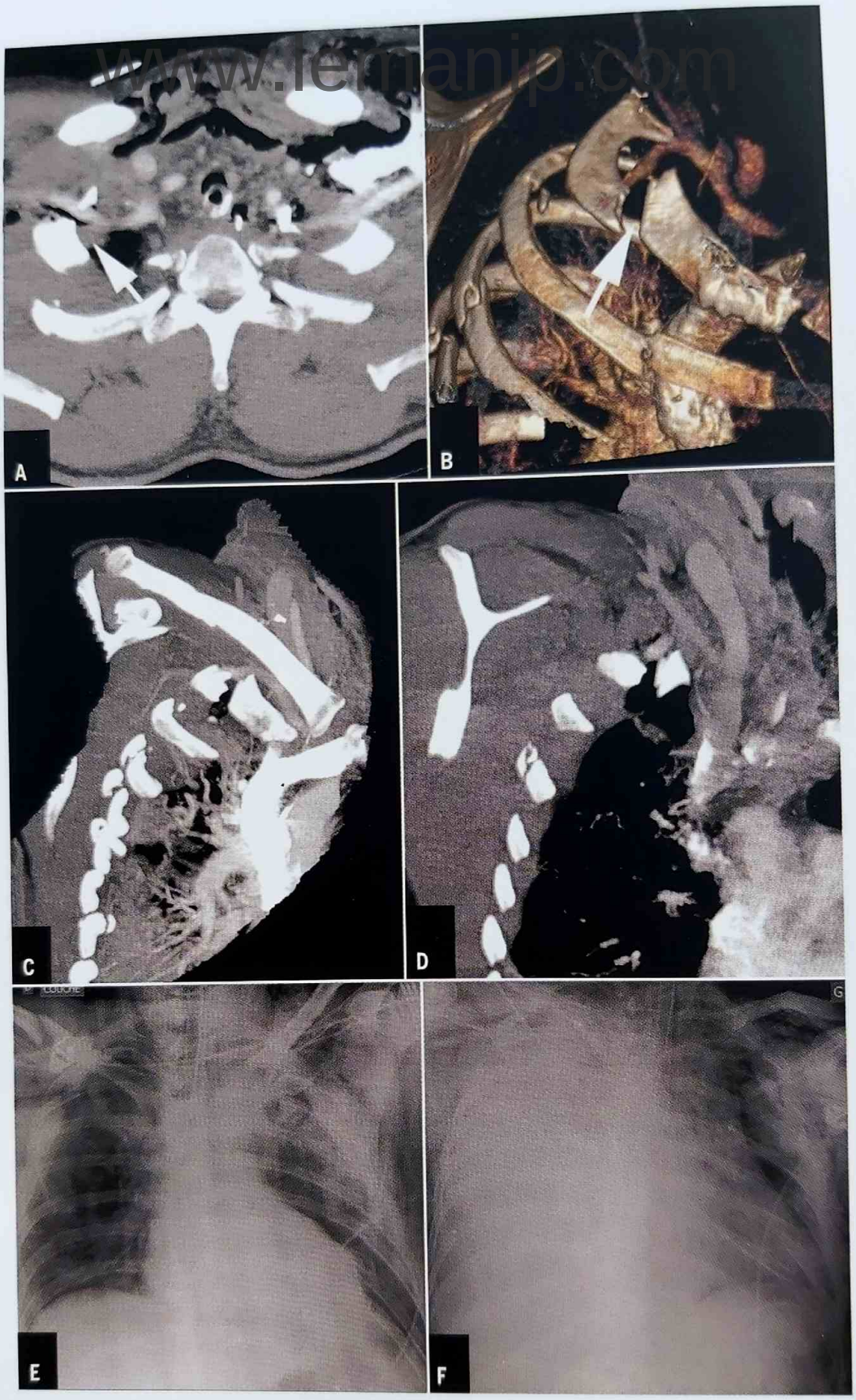

Fig. 8. Traumatisme de la cage thoracique avec fracture de la première côte droite et proximité étroite de l'artère sous-clavière avec le foyer de fracture sur le scanner initial (**A** et **B**, flèches) (**A**, coupe axiale ; **B**, vue 3D ; **C** et **D** reconstructions MIP). Thorax de face à J0 (**E**), hémothorax massif à J2 (**F**) sur plaie secondaire de l'artère sous-clavière après mobilisation du patient pour ventilation en décubitus latéral.

Partager Le Site www.lemanip.com Tout Est Gratuit

Partager Le Site www.lemanip.com Tout Est Gratuit

www.lemanip.com

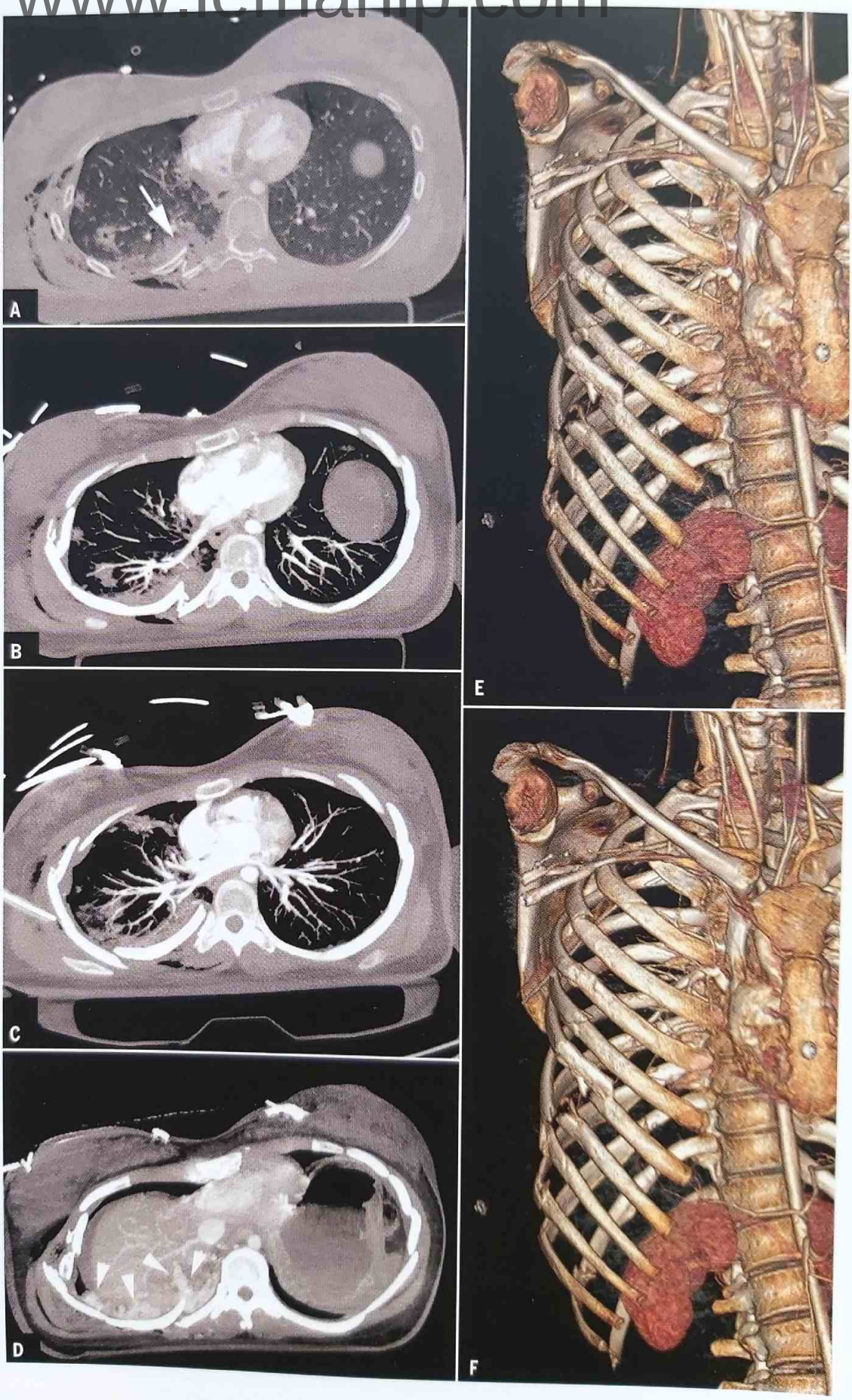

Fig. 9. Traumatisme majeur avec impact thoracique droit (AVP avec désincarcération). Drainage pleural droit. Coupes axiales (**A**, **B**, **C**) montrant les fractures multiples avec embrochage du poumon sur une fracture de côte postérieure (**A**, flèche). Le temps parenchymateux (**D**) montre des fuites actives veineuses au contact (têtes de flèche) traitées par packing chirurgical. Les reconstructions 3D (**E**, **F**) montrent l'enfoncement de la cage thoracique.

Partager Le Site www.lemanip.com Tout Est Gratuit

Partager Le Site www.lemanip.com Tout Est Gratuit

SCANNER EN IMAGERIE DES URGENCES

→ POLYTRAUMATISÉ : EXPLORATION D'UN TRAUMATISME ABDOMINOPELVIEN

www.lemanip.com

GÉNÉRALITÉS

- Environ 1 patient polytraumatisé sur 3 souffre d'un traumatisme abdominopelvien.
- Le traitement des lésions intra-abdominales est de plus en plus conservateur.
- Le traumatisme peut être ouvert (plaie par arme blanche ou par arme à feu) ou fermé (accident de la voie publique, chute...).
- À l'exception des chocs hémorragiques graves avec hémopéritoine abondant à la FAST échographie qui nécessitent une laparotomie en urgence, il est recommandé d'effectuer le bilan lésionnel abdominopelvien par un scanner avec injection iodé.

OBJECTIFS

- En cas de traumatisme ouvert, préciser, outre la description des organes intra péritonéaux lésés :
  - la profondeur de la plaie et l'intégrité du feuillet péritonéal antérieur en cas de traumatisme par arme blanche ;
  - les points d'entrée et de sortie de la balle et l'intégrité des organes rétropéritonéaux en cas de plaie par arme à feu.
- En cas de traumatisme fermé, détecter les lésions traumatiques nécessitant une prise en charge chirurgicale urgente :
  - saignement actif libre intrapéritonéal ;
  - lésion intestino-mésentérique grave à type de perforation intestinale, ischémie digestive ou désinsertion mésentérique ;
  - rupture des veines hépatique ou porte, ou de la vésicule biliaire ;
  - rupture transfixiante du pancréas ;
  - rupture intrapéritonéale de vessie.
- Effectuer un bilan lésionnel précis osseux et viscéral sur le volume exploré.
- Assurer le suivi des lésions en cas de traitement conservateur.

PROTOCOLE

La recherche de lésion traumatique abdominale est, soit incluse dans l'exploration d'un patient polytraumatisé, soit réalisée de manière spécifique chez un patient monotraumatisé avec suspicion de lésions abdominales. Il n'existe pas de protocole standardisé mais il est communément admis que le protocole doit être au minimum biphasique, dont la réalisation d'un **temps portal indispensable**.

▸ EXAMEN DIAGNOSTIQUE

▸ Acquisition conventionnelle réalisée dans notre centre

- Volume allant des coupoles diaphragmatiques au petit trochanter.
- Bras relevés dans la mesure du possible, sonde vésicale clampée.
- Bolus tracking sur l'aorte à la jonction thoraco-abdominale.
- Injection 2 ml/kg à 3-4 ml/s avec injecteur automatique.
- Acquisitions au temps artériel et portal :
  - 120 kV avec automilli,
  - filtre soft.

▸ Séquence(s) complémentaire(s)

- Passage sans injection
  - n'est plus recommandé car n'apporte pas de gain diagnostique supplémentaire par rapport aux séquences injectées, même pour la détection des caillots sentinelles et des hématomes intra- ou extraparenchymateux.
- Passage au temps tardif, à la demande :
  - doit être réalisé en BASSE DOSE ;
  - à réaliser idéalement après 5 minutes en cas de suspicion de lésion urinaire ;
  - à réaliser entre 3 et 5 minutes pour caractériser un saignement actif (pseudo-anévrysme *vs.* saignement libre *vs.* contenu).
- Cystoscanner :
  - permet de s'assurer de l'intégrité de la vessie sans attendre un temps très tardif de remplissage antérograde de la vessie par le contraste ;
  - nécessité d'une sonde urinaire en place ;
  - opacification vésicale par la sonde urinaire avec du contraste iodé dilué à 1/5e ;
  - remplissage vésical progressif idéalement par la gravité, sinon à la seringue (environ 200-250cc) ;
  - acquisition centrée sur le pelvis en basse dose.

▸ SUIVI

- En cas de doute sur le scanner initial de lésions intestino-mésentériques, un scanner de contrôle à 8-12 heures doit être systématiquement réalisé afin de dépister l'apparition d'un pneumopéritoine ou de signes de péritonite, spécifiques de lésions nécessitant un traitement chirurgical.
- En cas de traitement conservateur, les suivis scanographiques sont réalisés au cas par cas et dans des délais propres à chaque équipe en fonction de la gravité intrinsèque des lésions, de l'état hémodynamique du patient et des lésions associées.

Partager Le Site www.lemanip.com Tout Est Gratuit

Partager Le Site www.lemanip.com Tout Est Gratuit

www.lemanip.com

RÉSULTATS

▸ LÉSIONS SUBTILES

- Dissection traumatique des artères viscérales (tronc cœliaque ou artère mésentérique supérieure).
- Lésion veineuse post-traumatique (veines rénales ou axes cavo-iliaques) : thrombus secondaire à une lacération de la paroi vasculaire, rupture de la paroi avec pseudo-anévrysme veineux.
- Plaie urétérale.
- Plaie mésentérique.
- Association lésionnelle « seat belt syndrome » = traumatisme intestino-mésentérique + dissection de l'aorte abdominale + fracture du rachis lombaire en distraction (fracture de type Chance).

▸ LÉSIONS À NE PAS MANQUER

- Ce sont celles qui nécessitent une prise en charge chirurgicale en urgence et qui sont détaillées dans le paragraphe « Objectifs ».

▸ EXEMPLES PATHOLOGIQUES

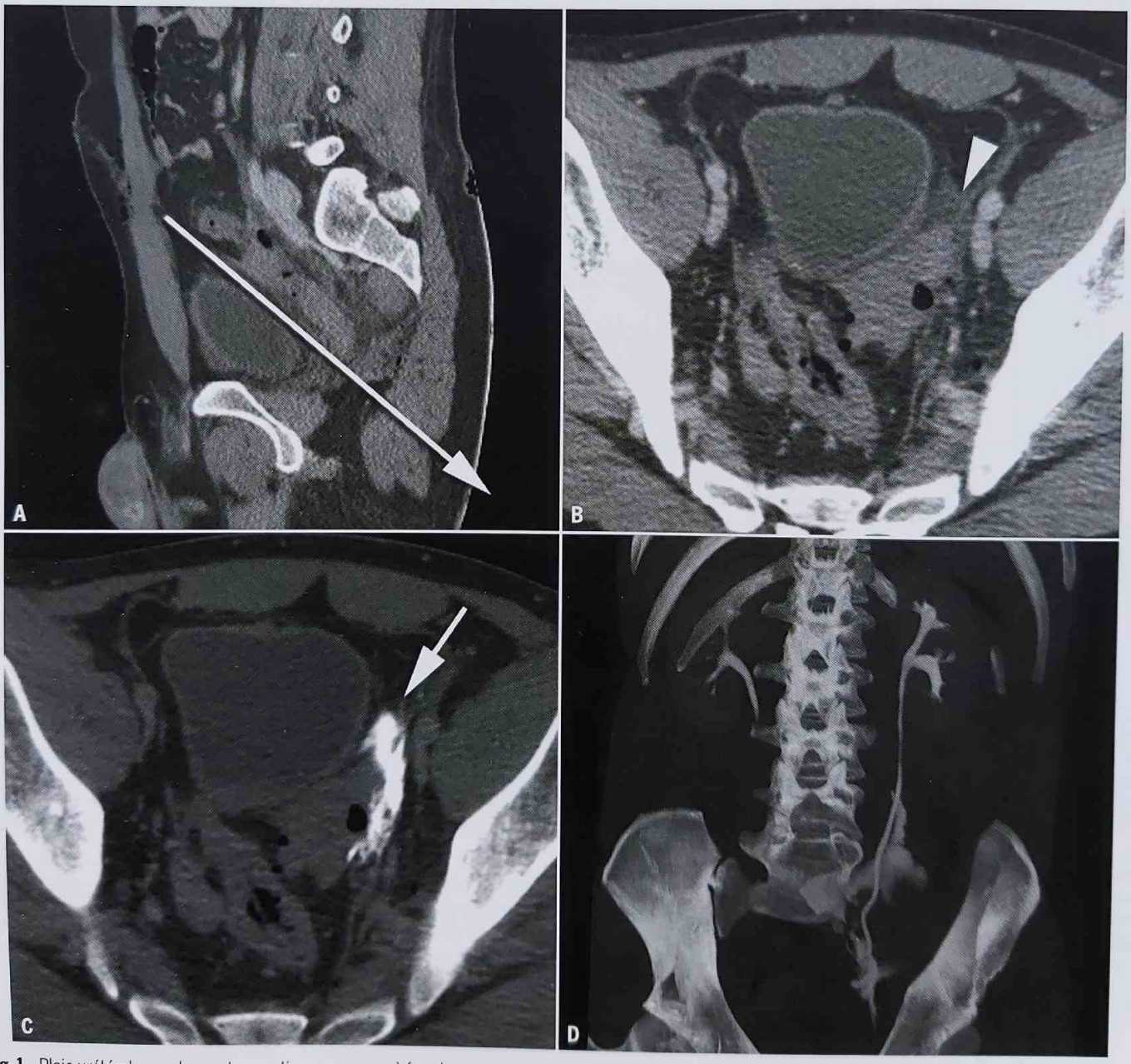

Fig. 1. Plaie urétérale gauche par traumatisme par arme à feu chez un patient de 38 ans. Scanner injecté au temps portal en coupes sagittale (**A**) et axiale (**B**), et au temps tardif (**C**) avec reconstruction MIP (**D**). Notez le trajet de la balle vers le bas et l'arrière sur la figure (**A**), la présence d'un hématome sur le versant postéro-latéral gauche de la vessie (tête de flèche) contenant des bulles d'air (plaie digestive). Extravasation de contraste urinaire sur le temps tardif (flèche) en faveur d'une plaie urétérale gauche. Traitement chirurgical en urgence avec suture des plaies digestives et de la plaie urétérale.

Partager Le Site www.lemanip.com Tout Est Gratuit

Partager Le Site www.lemanip.com Tout Est Gratuit

SCANNER EN IMAGERIE DES URGENCES

→ POLYTRAUMATISÉ : EXPLORATION D'UN TRAUMATISME ABDOMINOPELVIEN (suite)

www.lemanip.com

Fig. 2. AVP chez un patient de 25 ans avec traumatisme intestino-mésentérique. Scanner à J0 injecté au temps portal (**A** et **B**), et scanner à H12 injecté au temps portal (**C**). Notez à J0 la présence d'une lame d'épanchement intrapéritonéale de petite abondance sans lésion des organes pleins, avec densification très focale de la graisse mésentérique (tête de flèche) sans saignement actif ni pneumopéritoine. Un scanner de contrôle (**C**) était demandé à titre systématique et réalisé à H12 devant la forte suspicion de traumatisme intestino-mésentérique montrant l'apparition d'un pneumopéritoine confirmant la perforation digestive traumatique et nécessitant un traitement chirurgical en urgence (résection de 40 cm de grêle pour double perforation iléale et perforation du mésentère attenant).

Partager Le Site www.lemanip.com Tout Est Gratuit

Partager Le Site www.lemanip.com Tout Est Gratuit

www.lemanip.com

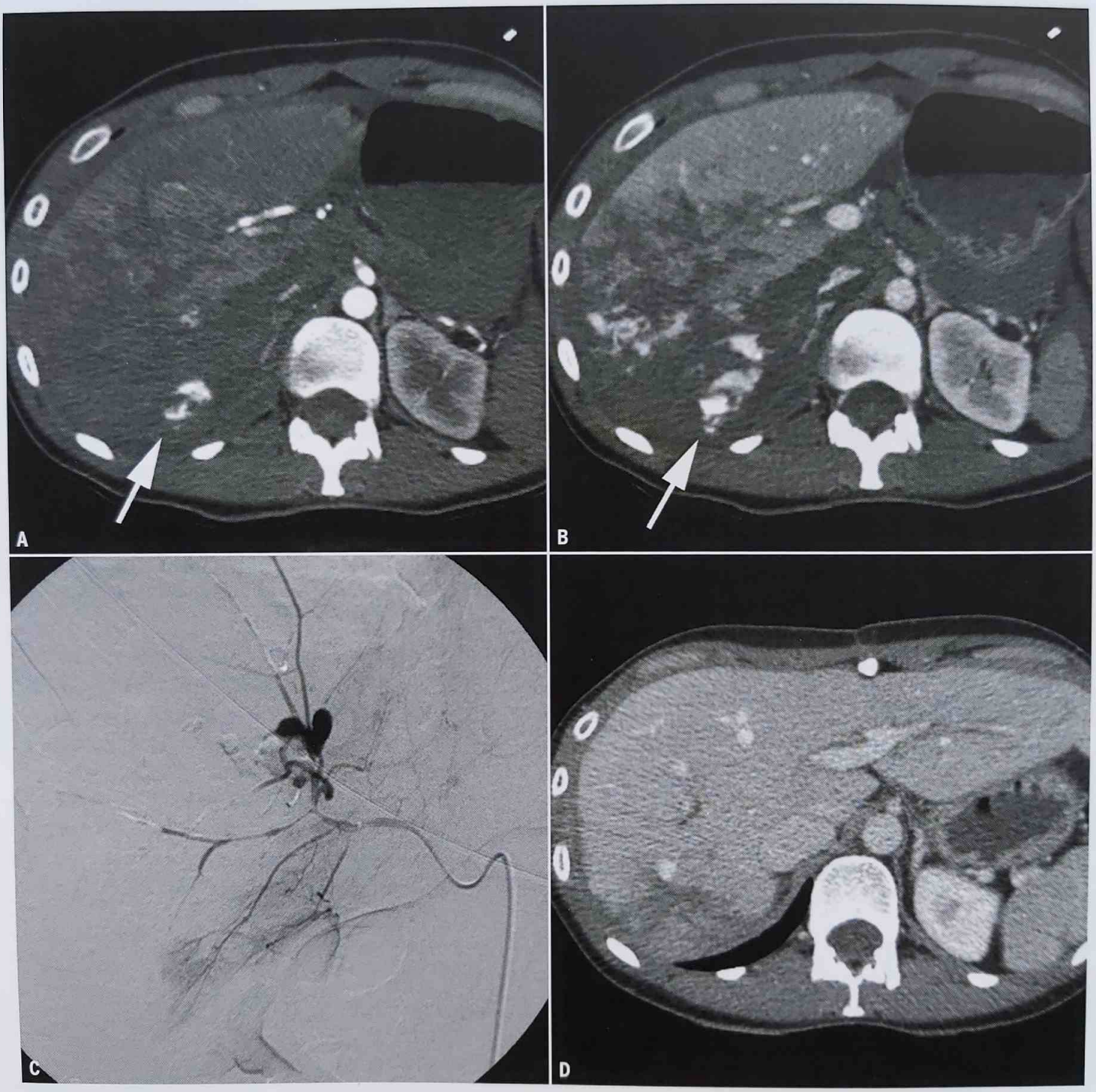

Fig. 3. AVP chez une patiente de 22 ans avec traumatisme hépatique grave. Scanner à J0 injecté au temps artériel (**A**), portal (**B**) avec embolisation de l'artère hépatique droite (**C**). Scanner de contrôle à 6 mois (**D**). Notez le saignement actif hépatique visible dès le temps artériel (flèche) au contact d'une branche hépatique droite, et se majorant nettement au temps portal en faveur d'un saignement d'origine artérielle. Pas de saignement veineux identifié, donc prise en charge par radiologie interventionnelle (embolisation) avec une évolution favorable sur le scanner de contrôle à 6 mois (lésion cicatricielle hypodense du segment VII).

Partager Le Site www.lemanip.com Tout Est Gratuit

Partager Le Site www.lemanip.com Tout Est Gratuit

SCANNER EN IMAGERIE THANATOLOGIQUE

www.lemanip.com

→ PROTOCOLE STANDARD TDM POST-MORTEM (sans injection de produit de contraste)

GÉNÉRALITÉS

- La TDM sans injection de produit de contraste est la méthode la plus accessible et la plus rapide pour une étude d'imagerie post-mortem.
- La TDM acquiert des données exploitables à tout moment, qui peuvent être soumises à plusieurs avis (même à distance) sans altération ou perte des informations à cause du temps, contrairement aux éléments probatoires d'un cadavre.
- La TDM post-mortem (TDMPM), avant l'autopsie, présente une importante valeur de guidage des médecins légistes lors de la dissection.

OBJECTIFS

- Organisation du flux entre l'institut de médecine légale et le service de radiologie.
- Uniformisation des protocoles de réalisation d'autopsie virtuelle par TDM.
- Réalisation d'un protocole exhaustif.

PROTOCOLE

▸ EXEMPLE NON LIMITATIF DE PROTOCOLE DE GESTION DU FLUX

- Si pas de scanner dédié, la TDMPM doit être réalisée sur des créneaux prévus en dehors de l'activité clinique de routine (avant ou après) pour deux raisons fondamentales :
  - Les patients ne doivent jamais croiser les décédés ;
  - Le personnel ménager doit avoir le temps de nettoyer la table d'examen et d'assainir la salle de scanner.
- Les agents d'amphithéâtre (AA) emmènent le cadavre à l'intérieur d'une housse étanche (voire deux housses) non transparente.
- Les AA avec les manipulateurs placent le cadavre, sans le sortir de la housse, sur la table du scanner en décubitus dorsal.
- Réalisation de l'examen.
- Après réalisation de l'examen, les AA remettent le cadavre sur le brancard et repartent.
- Les ménagers nettoient la table d'examen et assainissent la salle de scanner.

▸ PROTOCOLE TDM D'ACQUISITION ET RECONSTRUCTION

- Nous recommandons d'accueillir le cadavre sous un identifiant spécifique et respectant l'anonymat et d'enregistrer l'examen sur un PACS avec ces mêmes identifiants.
- Nous conseillons de diviser l'examen en plusieurs boîtes d'acquisition successives afin de faciliter le chargement des images et d'en fluidifier la visualisation.
- Ainsi, trois boîtes chevauchantes en cranio-caudal, toutes reconstruites en algorithmes de reconstructions « mou » et « dur » sont réalisées.
- Si le scanner ne permet pas d'étudier bassin et membres inférieurs en une seule acquisition, à cause des limites de la table, ne pas hésiter à retourner le cadavre de 180° (toujours en décubitus dorsal) pour compléter l'examen.
- Reconstructions : Rétroprojections filtrées (RPF) ou Reconstructions Itératives (RI).

Partager Le Site www.lemanip.com Tout Est Gratuit

Partager Le Site www.lemanip.com Tout Est Gratuit

www.lemanip.com

	Vertex - Clavicule	Base du crâne - Symphyse Pubienne	Crêtes iliaques - Orteils
Collimation (épaisseur)	128 × 0,6 (1 mm)	128 × 0,6 (1 mm)	128 × 0,6 (1 mm)
kV	120	120	120
mAs réf	380	200	200
Modulation d'intensité	Oui	Oui	Oui
Temps de rotation (s)	1	1	1
Pitch	0,65	1	1
Épaisseur/incrément	1 mm/0,5 mm 5 mm/5 mm	1 mm/0,5 mm 5 mm/5 mm	1 mm/0,5 mm 5 mm/5 mm
Type de reconstruction	RPF* ou RI**	RPF* ou RI**	RPF* ou RI**
Filtre de reconstruction	Filtre Mou Filtre Dur Dentascan	Filtre Mou Filtre Dur	Filtre Mou Filtre Dur

*RPF: Rétroprojection filtrée

**RI: Reconstructions Itératives (SAFIRE, ASIR, IDose4, AIDR, VEO, MIBR, ADMIRE...).

- Les coupes fines sont envoyées sur une console d'interprétation pour le radiologue et les coupes épaisses, avec une dénomination précise, pour les légistes pour une visualisation lors des autopsies.

RÉSULTATS

- Temps de réalisation de l'examen (1 cadavre) = 30 min.
- Installation sur scanner = 5 minutes.
- Acquisition examen = 5 minutes.
- Réinstallation sur le brancard = 5 minutes.
- Nettoyage de la table d'examen et assainissement de la salle de scanner = 15 minutes.

Partager Le Site www.lemanip.com Tout Est Gratuit

Partager Le Site www.lemanip.com Tout Est Gratuit

SCANNER EN IMAGERIE THANATOLOGIQUE

www.lemanip.com

→ EXPLORATION PRÉ AUTOPSIQUE DES MORTS VIOLENTES PAR ARMES À FEU

GÉNÉRALITÉS

Définition

Lors des décès par traumatisme balistique (mort violente avec obstacle médico-légal), le scanner post-mortem (PM-CT) est actuellement l'examen pré-autopsique de référence.

Circonstances de l'examen

Ces scanners sont réalisés à la demande du médecin légiste sur requête du parquet (Procureur de la République ou Magistrat) avec réquisition judiciaire en vue « d'établir les causes et les circonstances de la mort et de rechercher tout indice de crime ou de délit ».

Place éventuelle des autres explorations

- Un angioscanner post-mortem peut éventuellement être discuté en cas de suspicion de plaies vasculaires associées (mais au prix de contraintes techniques supplémentaires et du rallongement de la durée de l'examen).
- La place de l'IRM post-mortem reste à définir dans cette indication, en raison de la discordance des résultats des études concernant le caractère ferromagnétique ou non des projectiles balistiques...

OBJECTIFS

- Déterminer le nombre et le type de projectiles (balle/plombs).
- Étudier le ou les orifices d'entrée (OE).
- Étudier le ou les orifices de sortie (OS).
- Déterminer les trajectoires et les directions intracorporelles.
- Bilan lésionnel (lésions associées).
- Essayer d'objectiver des blessures vitales afin de contribuer à établir une cause possible de la mort.

PROTOCOLE

- Détaillé dans une fiche spécifique.
- L'autopsie traditionnelle qui reste le « gold standard » est pratiquée en général le lendemain du scanner.
  Les deux techniques sont complémentaires et la multidisciplinarité est absolument indispensable entre les services de médecine légale et de radiologie.

RÉSULTATS

- **OE :** aspect plus large en dedans, bords évasés vers l'intérieur. Lésion à l'emporte-pièce, aux bords nets.
- **OS :** aspect plus large en dehors, bords évasés vers l'extérieur. Lésion plus irrégulière.
- **Trajectoire et direction :** après identification des OE et des OS, en considérant le trajet intracorporel comme rectiligne ou par la présence du projectile dans le corps associé à une porte d'entrée. Recherche de la présence d'air intracorporel, de fragments osseux ou métalliques, de lésions organiques le long du trajet.
- Difficultés d'interprétation :
  - artéfacts multiples générés par certains types de projectiles intracorporels ;
  - tirs et trajets multiples ;
  - non visualisation des orifices lorsque ceux-ci sont situés dans les régions postérieures et déclives (acquisition supplémentaire en procubitus nécessaire ?) ;
  - les membres supérieurs ne sont pas toujours inclus dans leur intégralité dans le champ d'acquisition en raison de la rigidité cadavérique.

Partager Le Site www.lemanip.com Tout Est Gratuit

Partager Le Site www.lemanip.com Tout Est Gratuit

www.lemanip.com

▸ **CAS 1**

Corps de sexe masculin (51 ans) retrouvé à proximité de son véhicule. Arme à feu à proximité immédiate. Traumatisme balistique encéphalique. Réquisition judiciaire.

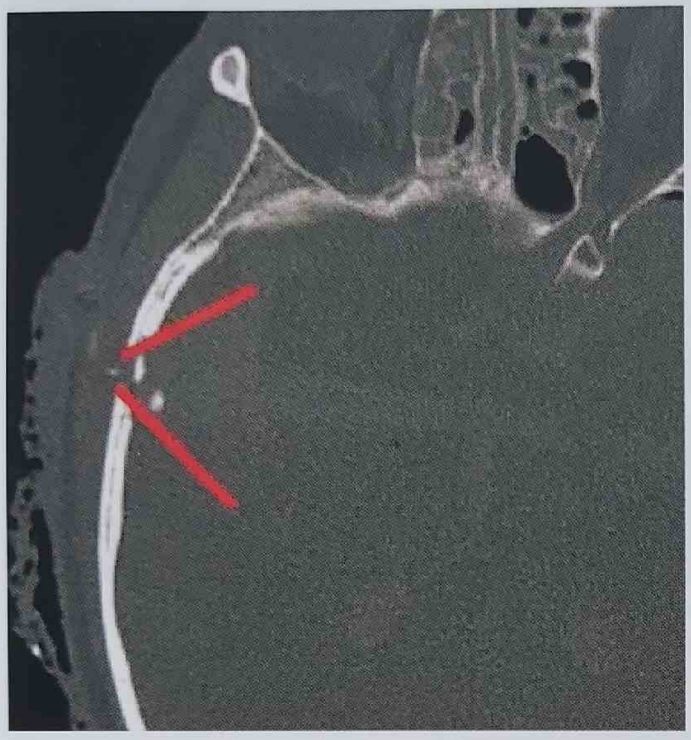

Fig. 1. Coupe axiale native. Orifice d'entrée (OE) osseux temporal droit du projectile : aspect plus large en dedans, bords évasés vers l'intérieur.

Fig. 2. Coupe axiale native. Orifice de sortie (OS) osseux temporal gauche du projectile : aspect plus large en dehors, bords évasés vers l'extérieur.

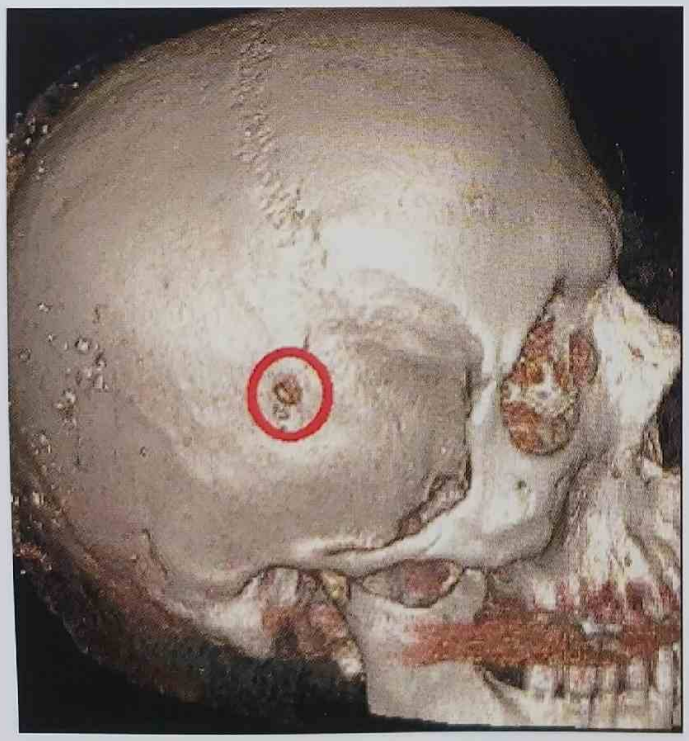

Fig. 3. Reconstructions 3D VRT. Vue exocrânienne (OE cerclé en rouge, aux contours nets, à l'emporte-pièce).

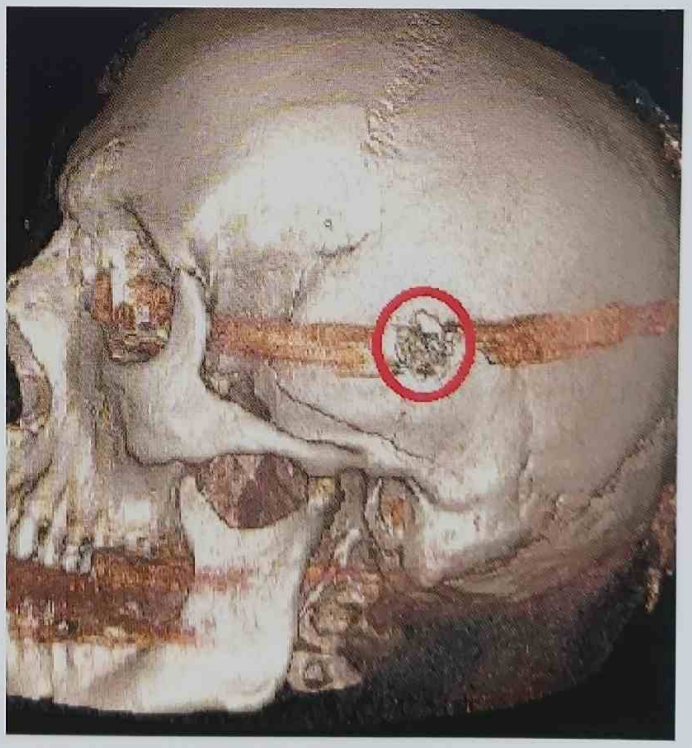

Fig. 4. Reconstructions 3D VRT. Vue exocrânienne (OS cerclé en rouge, aux contours irréguliers, multi-fragmentaire).

Partager Le Site www.lemanip.com Tout Est Gratuit

Partager Le Site www.lemanip.com Tout Est Gratuit

www.lemanip.com

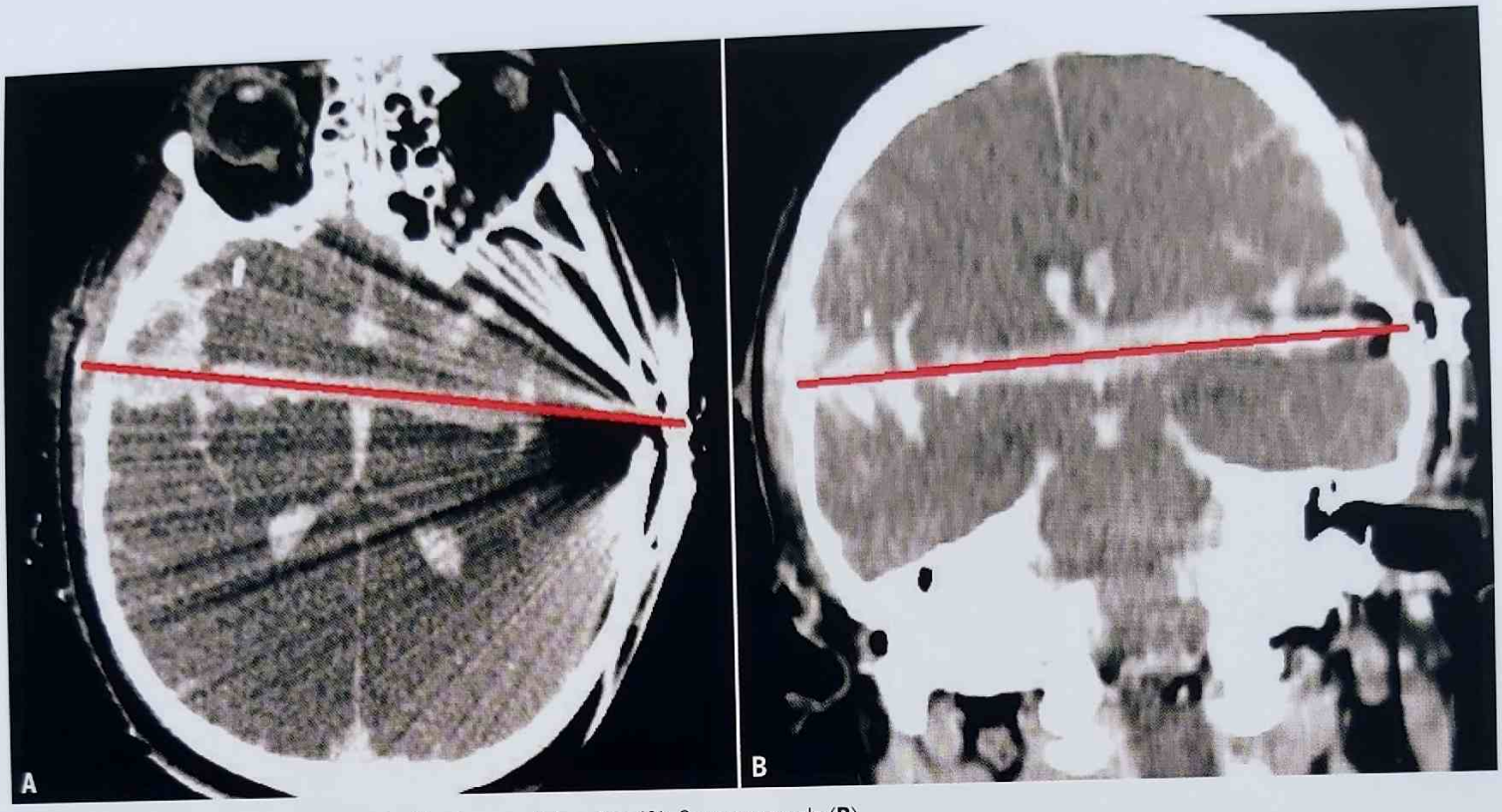

Fig 5. Trajectoire intracrânienne du projectile. Coupe axiale native (**A**). Coupe coronale (**B**). Trajet de la droite vers la gauche, de l'avant vers l'arrière et quasiment horizontal.

▸ CAS 2

Corps de sexe masculin (30 ans) retrouvé à son domicile en début de décomposition présentant plusieurs orifices balistiques. Réquisition judiciaire.

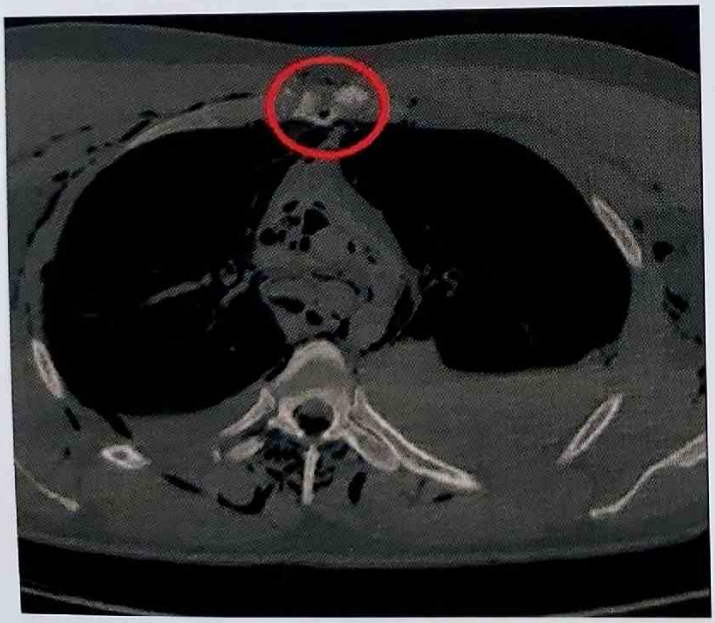

Fig. 1. Coupe axiale native : OE au niveau du sternum (cerclé en rouge).

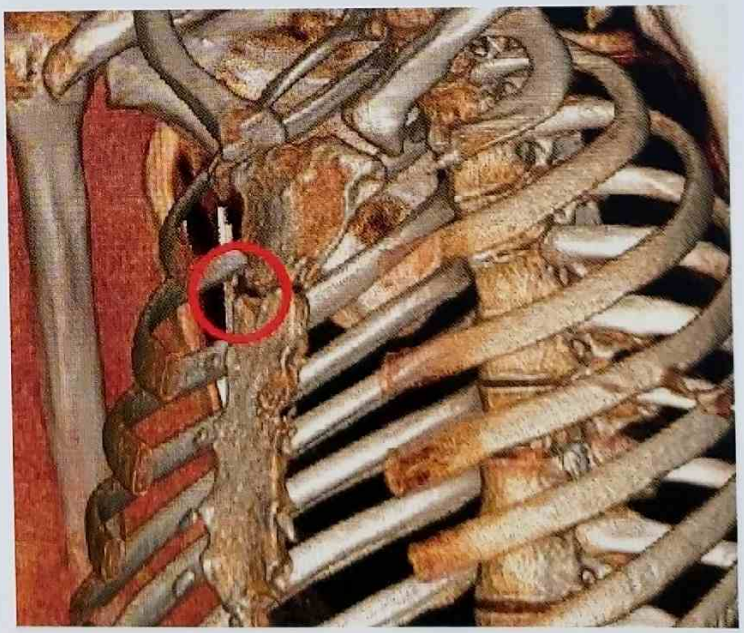

Fig. 2. Reconstruction 3D volumique (VRT) : OE au niveau du sternum (cerclé en rouge).

Partager Le Site www.lemanip.com Tout Est Gratuit

Partager Le Site www.lemanip.com Tout Est Gratuit

www.lemanip.com

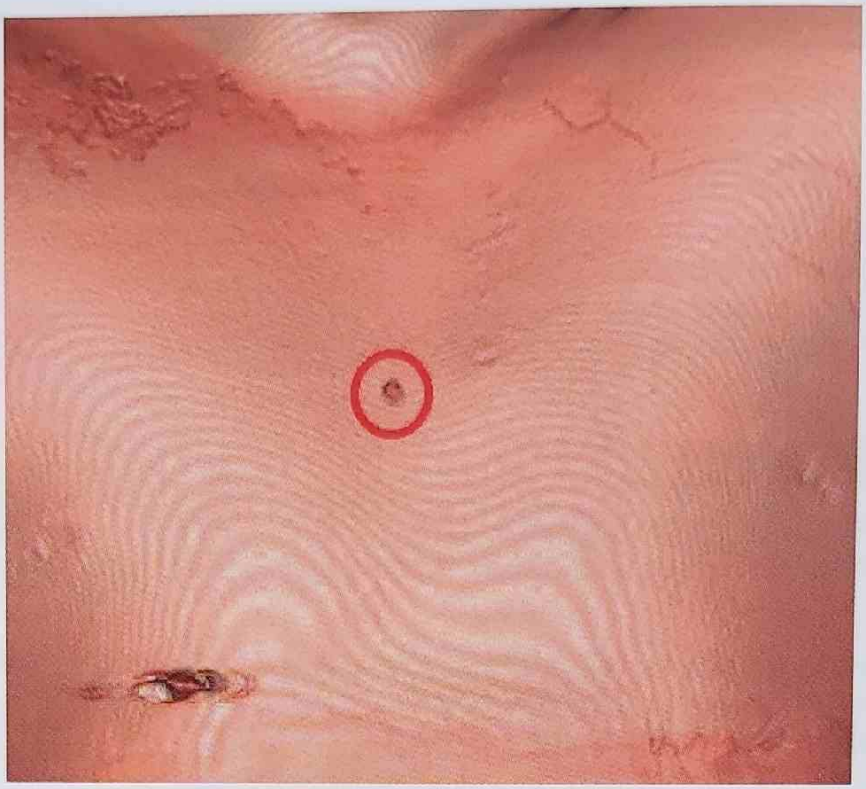

Fig. 3. Reconstruction 3D surfacique (SSR) : OE cutané aux contours réguliers, à l'emporte-pièce (cerclé en rouge).

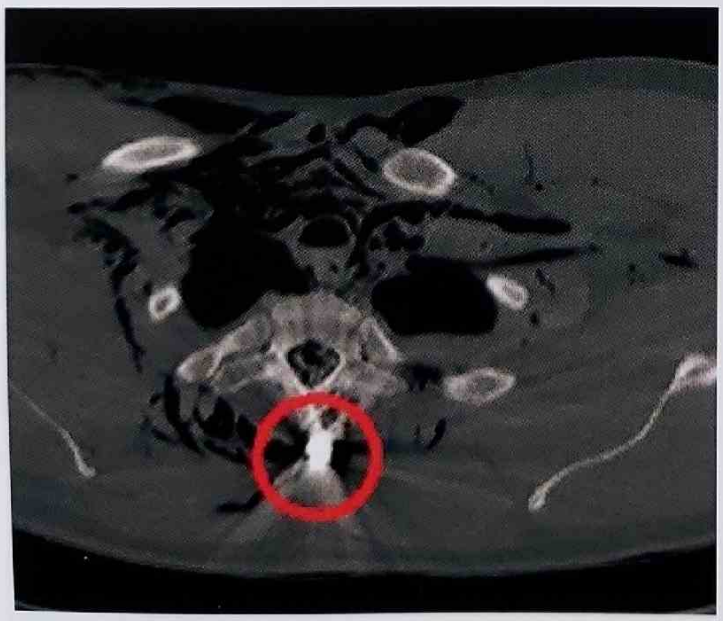

Fig. 4. Coupe axiale native : projectile intracorporel postérieur au contact du processus épineux de T2 (pas d'OS).

Fig. 5. Coupe sagittale : trajectoire du projectile du bas vers le haut, de l'avant vers l'arrière et médiane.

Partager Le Site www.lemanip.com Tout Est Gratuit

Partager Le Site www.lemanip.com Tout Est Gratuit

SCANNER EN IMAGERIE THANATOLOGIQUE

→ SCANNER CORPS ENTIER DANS LE BILAN D'UNE MORT INATTENDUE DU NOURRISSON (MIN)

www.lemanip.com

GÉNÉRALITÉS

- D'après la HAS, la MIN est « une mort survenant brutalement chez un nourrisson alors que rien dans ses antécédents connus ne pouvait le laisser prévoir ».
- La MIN est la conséquence de nombreuses étiologies dont des causes accidentelles, ou le syndrome du bébé secoué (SBS). Elle peut également définir un homicide dissimulé du nourrisson (les morts naturelles inexpliquées sont assez rares après l'âge de 6 mois).

OBJECTIFS

- La MIN est un diagnostic d'exclusion (inhalation de corps étranger, déshydratation, maladie métabolique, intoxication au CO, SBS, etc.).
- La prise en charge du nourrisson décédé passe par (recommandations de la HAS) : un examen clinique complet, des examens biologiques et prélèvements à conserver, et des examens d'imagerie.
- Les examens radiologiques sont faits avant l'autopsie et comprennent des radiographies du squelette réalisées dans les mêmes conditions que celles effectuées lors d'une suspicion de maltraitance chez un enfant vivant (radio du crâne face et profil, radio du rachis face et profil, bassin de face, membres inférieurs et supérieurs de face et thorax).
- Si possible, un scanner (TDM) et/ou une IRM, au moins cérébrale et si possible du corps entier seront également pratiqués (actuellement dans le cadre de protocoles de recherches).
- À ce jour, l'imagerie ne peut pas se substituer à l'autopsie.

PROTOCOLE

L'examen doit être réalisé :

- avant l'autopsie ;
- avec la connaissance des gestes éventuels de réanimation réalisés (abords vasculaires éventuels dont voie intra-osseuse, toute ponction, etc.) et des antécédents médico-chirurgicaux du patient ;
- avec au moins une acquisition sur le cerveau (dont les spécificités techniques dépendent de l'âge, *cf. fiches spécifiques*) ;
- si possible avec une acquisition thoraco-abdomino-pelvienne, selon un protocole de type polytraumatisé (dont les spécificités techniques dépendent de l'âge, *cf. fiches spécifiques*).

RÉSULTATS

► RÉSULTATS NORMAUX

Il est capital de savoir reconnaître les modifications dites « taphonomiques », c'est-à-dire relevant des aspects post-mortem normaux, et non de phénomènes pathologiques :

- ► hyperdensités :
  - déclives des sinus veineux intracrâniens ;
  - déclives intracardiaques ;
  - de la paroi de l'aorte thoracique.
- ► gaz intravasculaires secondaires aux phénomènes putréfactifs ou iatrogènes ;
- ► condensations parenchymateuses pulmonaires déclives.

► EXEMPLES PATHOLOGIQUES

Sont à considérer comme des modifications anormales possiblement spécifiques d'une étiologie :

- ► toute anomalie intracrânienne de type :
  - hyperdensités sous-arachnoïdiennes ;
  - hyperdensités intra-parenchymateuses (calcifications ou hémorragies) ;
  - dilatation ventriculaire ;
  - dédifférenciation majeure d'allure ischémique ;
- ► condensations parenchymateuses pulmonaires non déclives marquées (infection probable) ;
- ► toute lésion traumatique :
  - inexpliquée ;
  - de même type que celles décrites dans les traumatismes non accidentels (fractures multiples d'âges différents, fractures costales postérieures, etc.).

Partager Le Site www.lemanip.com Tout Est Gratuit

Partager Le Site www.lemanip.com Tout Est Gratuit

www.lemanip.com

Fig. 1. Condensations parenchymateuses pulmonaires non déclives marquées dans le cadre d'une infection respiratoire haute.

Fig. 2. Découverte d'un cal huméral droit inexpliqué dans le cadre de traumatismes non accidentels.

Partager Le Site www.lemanip.com Tout Est Gratuit

Partager Le Site www.lemanip.com Tout Est Gratuit

SCANNER EN IMAGERIE THANATOLOGIQUE

→ EXPLORATION SCANNOGRAPHIQUE APRÈS ACCIDENT DE PLONGÉE

www.lemanip.com

GÉNÉRALITÉS

- 1 accident pour 10 000 plongées.
- 10 à 15 décès/an en Méditerranée.
- Trois causes principales de décès :
  - accident cardiovasculaire d'immersion (ACVI) ;
  - noyade ;
  - accident de décompression.
- **L'accident de décompression** (AD) regroupe deux types distincts d'accident, dont le mécanisme physiopathologique et les circonstances de survenue sont bien différents : l'accident de désaturation et l'accident barotraumatique :
  - **accident de désaturation :** contexte de non-respect des vitesses de remontée et/ou des paliers. Lors d'une remontée normale, l'azote stocké dans les tissus est relargué sous forme bullaire dans le système veineux, puis filtré par le poumon. En cas de non-respect des procédures, le forçage du filtre pulmonaire par le relargage massif de bulle d'azote provoque une embolie gazeuse artérielle coronaire et/ou cérébrale, potentiellement mortelle ;
  - **accident barotraumatique :** contexte de remontée très rapide avec expiration insuffisante. Le volume gazeux intra-pulmonaire se majore avec la chute de la pression ambiante, d'où une surpression pulmonaire qui peut engendrer un pneumothorax (rare en pratique) ou une rupture de la barrière alvéolo-capillaire avec embolie gazeuse artérielle.

OBJECTIFS

- Éliminer un accident de décompression.
- Apporter des arguments en faveur d'un accident de décompression.
- Apporter des arguments en faveur d'une noyade ou d'un accident cardiovasculaire d'immersion.

PROTOCOLE

- TDM le plus précoce possible, idéalement avant 3 heures post-mortem.
- Acquisition corps entier en contraste spontané.
- Décubitus dorsal.
- Reconstructions Minip sur les TSAo et le polygone de Willis.

RÉSULTATS

- Toujours interpréter l'examen en connaissance des circonstances de l'examen et du profil de plongée.
- Le relargage azoté intra-artériel se poursuit après le décès. Il ne faut pas attribuer à tort la présence de tout gaz artériel à un accident de décompression.
- Du gaz intra-artériel sur un scanner < 3 heures post-mortem est en faveur d'un AD.
- Une pneumatisation complète des TSAO sur un scanner < 24 h post-mortem est en faveur d'un AD.
- Sont en faveur d'une noyade : crazy paving ; gradient antéro-postérieur (aéré-verre dépoli-condensation) ; présence de sédiments dans les sinus ; distension liquidienne de l'estomac ; spume trachéo-bronchique.
- Sont en faveur d'un accident cardiovasculaire d'immersion : épaississements péri-broncho-vasculaires ; épaississements septaux ; hypertrophie des veines pulmonaires ; épanchement pleural liquidien ; redistribution vasculaire vers les sommets.
- La présence de niveau liquide au sein des sinus de la face n'est pas spécifique.

Partager Le Site www.lemanip.com Tout Est Gratuit

Partager Le Site www.lemanip.com Tout Est Gratuit

www.lemanip.com

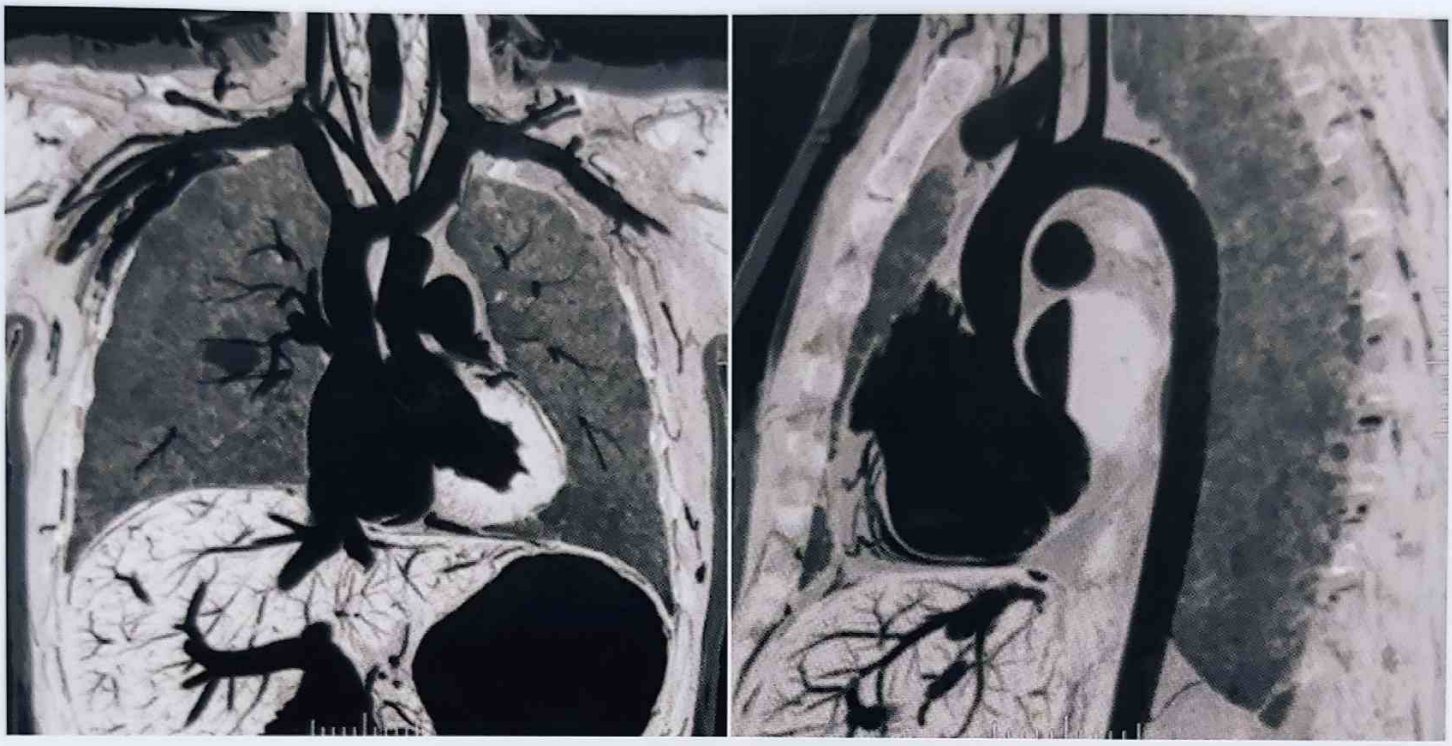

Pneumatisation complète des TSAO dans un cas d'accident de décompression. Reconstructions Minip coronale et sagittale.

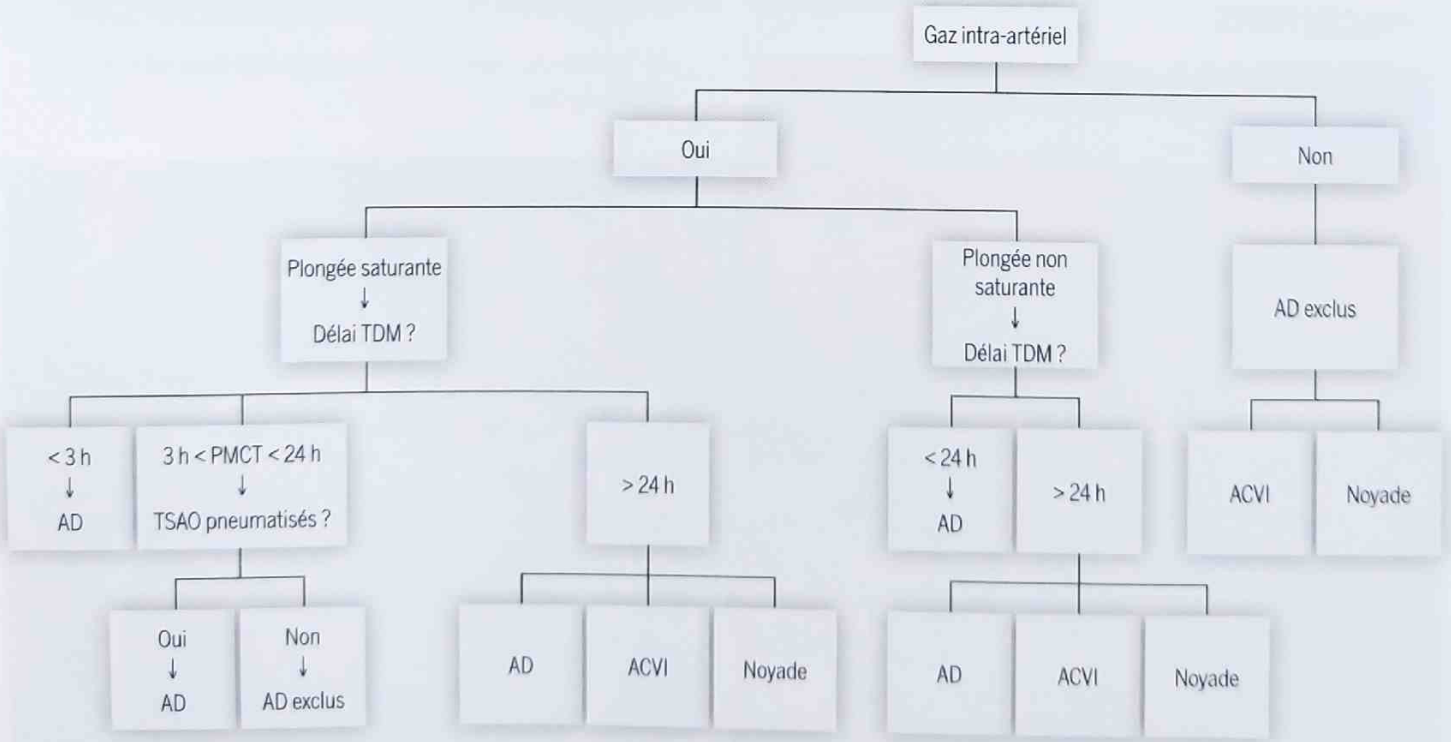

Partager Le Site www.lemanip.com Tout Est Gratuit

Partager Le Site www.lemanip.com Tout Est Gratuit

SCANNER EN IMAGERIE THANATOLOGIQUE

→ EXPLORATION DES CORPS CARBONISÉS

www.lemanip.com

GÉNÉRALITÉS

- En présence d'un corps carbonisé, le diagnostic des causes de la mort et l'identification de la personne peuvent être complexes du fait de la disparition de la sémiologie macroscopique (peau carbonisée) et de la fragilité du corps (risque de lésions induites par le transport et l'autopsie, rigidité...). L'identification du corps est très souvent impossible visuellement, et souvent compliquée par les moyens conventionnels (ADN, radiographies dentaires).
- Dans ce contexte, un scanner post-mortem corps entier est indiqué.

OBJECTIFS

- Éliminer une mort qui ne serait pas liée aux conséquences du feu :
  - recherche d'un éventuel trajet balistique ;
  - recherche des fractures, hématomes ou toute autre lésion qui n'aurait pas une origine thermique ;
  - participer à l'identification de la victime, en comparaison avec les données d'une imagerie ante mortem (panoramique dentaire, scanner des sinus...).

PROTOCOLE

▸ PRÉCAUTIONS

- ▸ Manipuler le corps avec précaution, lors du transfert du chariot de transport vers le lit d'examen du scanner.
- ▸ En fonction du degré de la rétraction pugilistique (déformation en flexion) des membres, il se peut qu'une portion du corps ne puisse pénétrer dans l'anneau du scanner. Il ne faut alors pas forcer sur les membres pour tenter de les faire entrer dans le scanner.

▸ EXAMEN DIAGNOSTIQUE

- ▸ Faire un topogramme (*scout view*) corps entier (tête comprise) en incluant les membres.
- ▸ Acquisition millimétrique avec FOV large, avec filtres adaptés à la visualisation des parties molles et de l'os. Reconstruction MPR et VRT.
- ▸ Crâne et rachis cervical, puis tronc (thorax, abdomen et pelvis) et membres inférieurs.
- ▸ Un dentascanner devra être réalisé en complément si le corps est inconnu.

RÉSULTATS

▸ IMAGERIE DES LÉSIONS THERMIQUES DU CRÂNE (Fig. 1)

- ▸ Les fractures thermiques se situent en zone exposée au feu (disparition du scalp...), elles épargnent la base du crâne.
- ▸ Il existe des hématomes épiduraux non traumatiques, liés au feu.

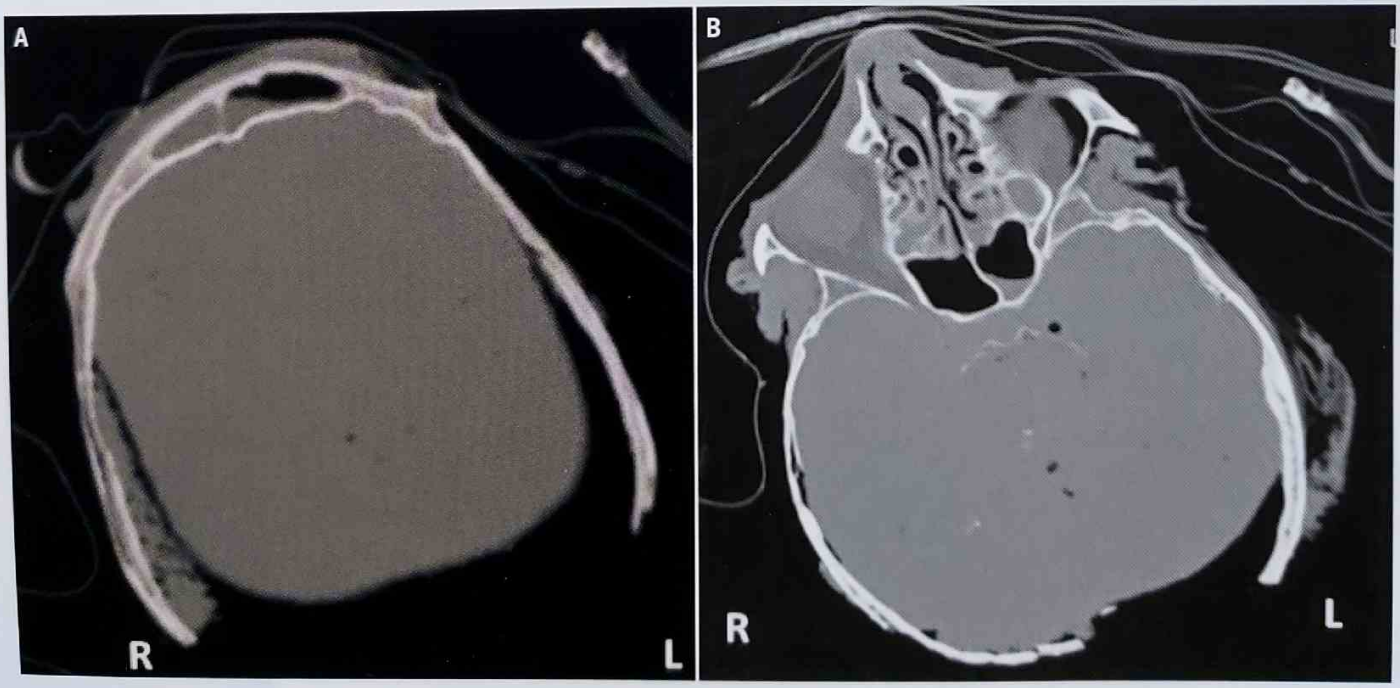

Fig. 1. (**A**) Disparition du scalp sur les côtés. Hématome épidural droit post-thermique au stade de la dessiccation. Important défect osseux pariéto-occipital. (**B**) Perte du scalp. Fracture avec perte partielle de la voûte du crâne à gauche. Aspect de délamination de la table externe de l'os occipital à droite.

Partager Le Site www.lemanip.com Tout Est Gratuit

Partager Le Site www.lemanip.com Tout Est Gratuit

www.lemanip.com

Fig. 2. Le poumon diminue de volume et sa densité augmente au contact du feu.

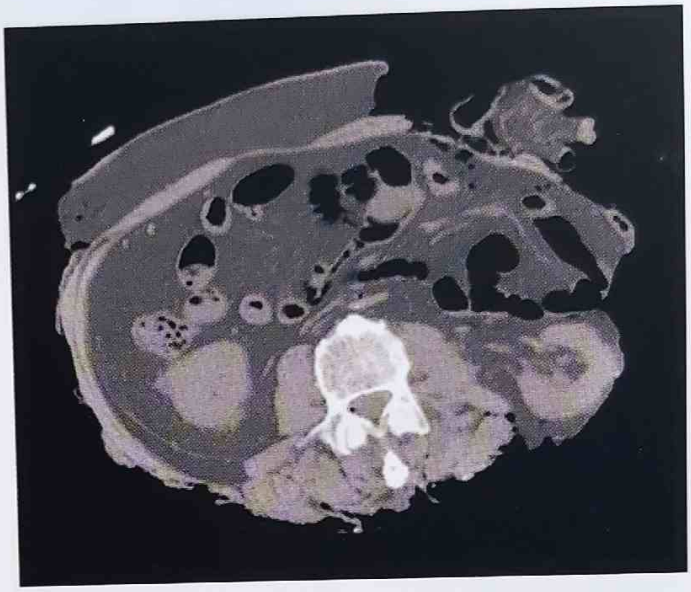

Fig. 3. Importante perte de substance cutanée abdominale avec éviscération de l'intestin grêle et exposition du rein gauche.

Fig. 4. Amputation des membres inférieurs, avec des multiples fractures au contact des pertes de substance musculocutanée.

▸ IMAGERIE DES LÉSIONS THERMIQUES DU TRONC (Figs 2 et 3)

- Les pertes de substance peuvent entraîner une mise à nu des côtes ou des viscères. Le poumon n'échappe pas à la règle suivant laquelle tous les organes exposés à de hautes températures finissent par se rétracter.

▸ IMAGERIE DES LÉSIONS THERMIQUES DES EXTRÉMITÉS (Fig. 4)

- Amputation des extrémités, perte de substance ; fractures multiples dont certaines sont en « bec de flûte ».

Partager Le Site www.lemanip.com Tout Est Gratuit

Partager Le Site www.lemanip.com Tout Est Gratuit

SCANNER EN IMAGERIE THANATOLOGIQUE

→ EXPLORATION DES CORPS PUTRÉFIÉS

www.lemanip.com

GÉNÉRALITÉS

- La putréfaction est la dégradation de l'ensemble des tissus par la flore microbienne, débutant à partir de la 48e heure par la tache verte abdominale, et diffusant à l'ensemble de l'abdomen, au thorax.
- Dans ce cadre, l'autopsie médico-légale peut être rendue difficile, le scanner est susceptible d'éclairer la pratique autopsique traditionnelle en apportant des renseignements plus pertinents que des radiographies standard.

OBJECTIFS

- Définir l'intérêt du TDM post-mortem chez un corps putréfié.
- Définir la sémiologie TDM normale de la putréfaction.

PROTOCOLE

▸ PRÉCAUTIONS NÉCESSAIRES AVANT LA RÉALISATION D'UN SCANNER POST-MORTEM

- Transport du corps dans une double housse ou une housse noire en PVC pour assurer le respect du matériel radiologique et l'anonymat de la personne.
- Protocole de désinfection identique à celui des patients porteurs de bactéries multirésistantes.

▸ EXAMEN DIAGNOSTIQUE

- Acquisition millimétrique avec FOV large, reconstructions en fenêtrage osseux et parties molles sur les différentes régions explorées associées à des reconstructions multiplanaires (MPR) ou volumiques de surface (VRT) en fonction des constatations radiologiques.
- Acquisition sans injection de produit de contraste, corps entier en deux temps : crâne/rachis cervical puis thorax-abdomen et pelvis. Les membres inférieurs sont réalisés selon le contexte.

RÉSULTATS

▸ INTÉRÊT DU TDM DANS LE CADRE DE LA PUTRÉFACTION

- L'identification de corps (matériel d'ostéosynthèse).
- Analyse odontologique.
- Détection de corps étrangers.

▸ SÉMIOLOGIE TDM CHEZ LE PUTRÉFIÉ

En fonction du stade de décomposition, on observe :

- l'accumulation de gaz dans les tissus sous-cutanés et musculaires. L'aspect peut aller de quelques bulles à un aspect de pseudo-emphysème sous-cutané ;
- l'accumulation de gaz dans la cavité abdominale, s'étendant au thorax.

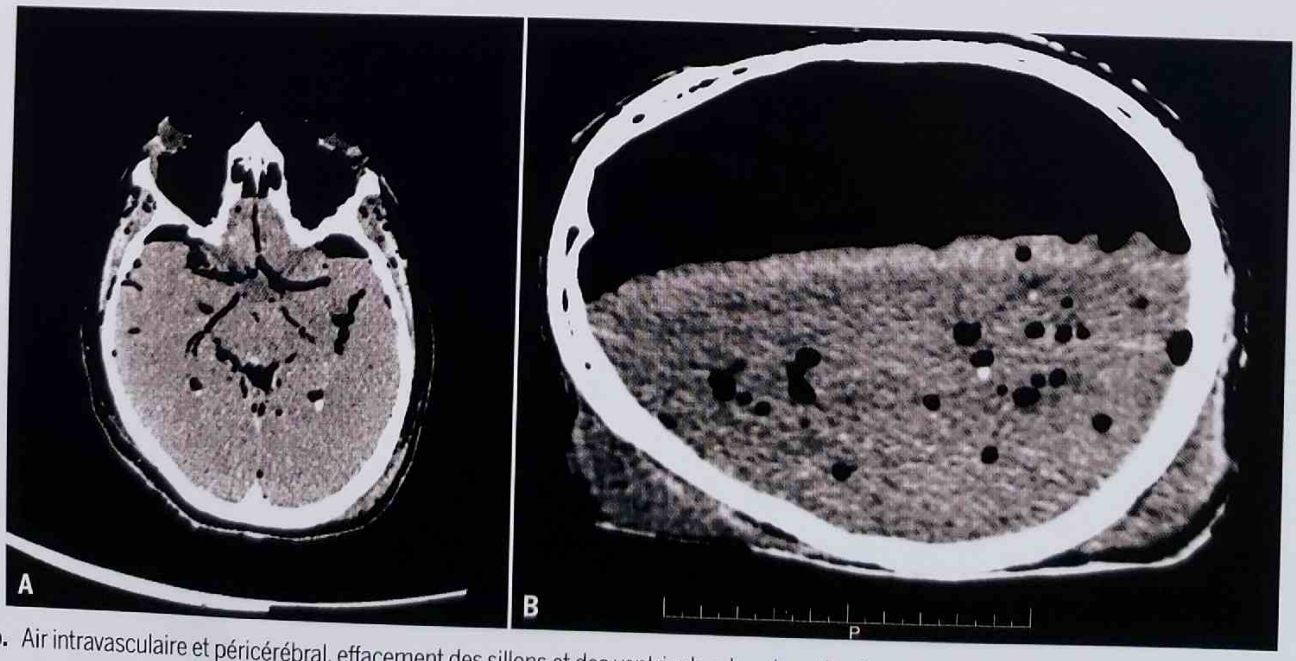

Fig. 1 a et b. Air intravasculaire et péricérébral, effacement des sillons et des ventricules dans le cadre de la putréfaction, aspect de liquéfaction de l'encéphale.

Partager Le Site www.lemanip.com Tout Est Gratuit

Partager Le Site www.lemanip.com Tout Est Gratuit

RADIOPROTECTION

→ ASPECTS RÉGLEMENTAIRES : ÉQUIPEMENT, PRATIQUE ET CONTRÔLES

www.lemanip.com

▸ AUTORISATION DE DÉTENIR ET D'UTILISER DE L'ASN

(articles L. 1333-4 et R. 1333-23 du code de la santé publique)

- La détention et l'utilisation d'un appareil de scanographie à des fins de diagnostic médical sont soumises à autorisation délivrée par l'ASN. Le titulaire doit être qualifié par le conseil de l'ordre des médecins dans la spécialité médicale exercée (radiodiagnostic et imagerie médicale ou spécialité de radiologie interventionnelle).
- Cette autorisation, délivrée pour une durée de 7 ans sur dossier justificatif, est subordonnée à l'obtention de celle de l'ARS au titre des équipements matériels lourds, des activités de médecine ou de soins de chirurgie.

▸ CONDITIONS D'AMÉNAGEMENT

(décision homologuée n° 2013-DC-0349 du 4 juin 2013 de l'ASN)

L'installation de scanographie, équipée d'un appareil marqué CE, est à aménager conformément à la norme NFC 15-160 et aux prescriptions techniques complémentaires fixées par l'ASN dont le respect est à détaillé sur le plan d'installation (localisation des dispositifs de signalisation...) à joindre à la demande d'autorisation.

▸ MAINTENANCE ET CONTRÔLE DE QUALITÉ

(articles L. 5212-1, R. 1333-59, R. 5211-5, R. 5212-25 à R. 5212-35 du code de la santé publique, décision du 11 mars 2011 de l'ANSM)

- L'obligation de maintenance et de contrôle de qualité vise à assurer le maintien des performances de l'appareil.
- Les opérations de maintenance sont réalisées par le fabricant sous la responsabilité du détenteur. Les contrôles de qualité impliquent un organisme agréé par l'ANSM s'ils sont externes (1er niveau) et le détenteur s'ils sont internes (2e niveau). Leurs modalités (périodicité...) sont fixées contractuellement pour la maintenance et par l'ANSM pour les contrôles de qualité.
- L'ensemble de ces opérations est à consigner dans un registre spécifique tenu à jour par le détenteur de l'appareil.

DISPOSITIONS CONCERNANT LA RADIOPROTECTION DES PATIENTS

▸ JUSTIFICATION

(articles L. 1333-1, R. 1333-56 à R. 1333-58 du code de la santé publique)

- Aucun acte exposant aux rayonnements ionisants ne peut être prescrit et réalisé s'il n'est pas justifié au regard du bénéfice net qu'il procure, rapporté aux risques liés à l'exposition du patient aux rayonnements ionisants et à l'absence de technique non ionisante alternative d'efficacité comparable. L'acte est obligatoirement fondé sur une analyse préalable de la justification individuelle pour le patient (femme enceinte, enfant, examen antérieur...) à partir d'un échange écrit d'informations entre le demandeur et le réalisateur et par référence à une justification à caractère général concrétisée dans le guide des indications disponible. En cas de désaccord, la décision finale appartient au réalisateur.
- Les éléments de la justification sont mentionnés par le réalisateur sur le compte rendu de l'acte.

▸ OPTIMISATION

(articles L. 1333-1, R. 1333-59 à R. 333-66 et R. 1333-67 à R. 1333-74 du code de la santé publique)

- L'optimisation vise à maintenir l'exposition aux rayonnements ionisants à un niveau aussi bas que raisonnablement possible compatible avec l'obtention d'une image de qualité de nature à apporter l'information diagnostique recherchée. Ce principe s'applique lors du choix de l'équipement (préférence d'un appareil doté d'outils d'optimisation), de la réalisation de l'acte (optimisation des protocoles de réalisation des examens, utilisation des guides de procédures (*cf. fiche Radioprotection : Optimisation des protocoles*) et de l'évaluation des doses (participation au recueil national de l'IRSN des NRD et analyse en interne (*cf. fiche Radioprotection : Dosimétrie*).
- La pratique de la scanographie nécessite de recourir à un physicien médical (arrêté du 19 novembre 2004 modifié) dans le cadre des modalités définies dans le plan d'organisation de la radiophysique médicale (*cf. guide « Besoins, conditions d'intervention et effectifs en radiophysique médicale, en imagerie médicale » sur le site de la SFPM*). Il procède à l'estimation de la dose reçue par le patient au cours des procédures diagnostiques et contribue à la mise en œuvre de l'assurance de qualité. Le praticien réalisateur, avec son concours, met en œuvre les mesures nécessaires pour optimiser les expositions sur la base des NRD qui sont des indicateurs dosimétriques de la qualité des pratiques destinés à identifier les situations nécessitant une action correctrice (arrêté du 24 octobre 2011). Il mentionne sur le compte rendu d'examen, au moins, les informations utiles à l'estimation de la dose reçue (Produit Dose Longueur) par le patient au cours de la procédure (arrêté du 22 septembre 2006).

▸ FORMATION À LA RADIOPROTECTION DES PATIENTS

(articles L. 1333-11 et L. 1333-73 du code de la santé publique)

- Les professionnels pratiquant des actes de radiodiagnostic doivent bénéficier d'une formation théorique et pratique à la radioprotection des personnes exposées à des fins médicales (arrêté du 18 mai 2004) dans leur domaine de compétence.

Partager Le Site www.lemanip.com Tout Est Gratuit

Partager Le Site www.lemanip.com Tout Est Gratuit

www.lemanip.com

- L'obligation de réaliser une évaluation des pratiques cliniques exposant les personnes à des rayonnements ionisants, en application de l'article R. 1333-73, peut être réalisée en suivant les programmes proposés (justification des examens d'imagerie à visée diagnostique, optimiser les pratiques) en scanographie dans le cadre du DPC.

DISPOSITIONS CONCERNANT LA RADIOPROTECTION DES PERSONNELS

L'organisation fonctionnelle et opérationnelle de la radioprotection des personnels exposés relève de la responsabilité de l'employeur et lui impose de prendre les mesures administratives et techniques nécessaires pour assurer la prévention des accidents du travail et des maladies professionnelles susceptibles d'être causées par les rayonnements ionisants.

▸ ORGANISATION DE LA RADIOPROTECTION

(articles R. 4451-1 à R. 4451-135 du code du travail)

- Sous la responsabilité de l'employeur, la personne compétente en radioprotection procède à l'analyse des risques, à l'élaboration des études de postes de travail exposés et concourt à la formation à la radioprotection des personnels et à la délimitation des zones réglementées.
- Le médecin du travail détermine le classement et les modalités du suivi médical (examen médical, surveillance dosimétrique...) et se prononce sur l'aptitude du personnel exposé.
- Le principe de limitation contraint à respecter les limites de doses annuelles fixées pour les personnels du fait de leur activité nucléaire (20 mSv en dose efficace et 500 mSv pour les extrémités et la peau en dose équivalente notamment).

▸ CONTRÔLES TECHNIQUES DE RADIOPROTECTION

(articles R. 4451-29 à R. 4451-37 du code du travail et R. 1333-95 à R. 1333-97 du code de la santé publique, décision n° 2010-DC-0175 du 4 février 2010 de l'ASN)

- Les contrôles techniques de radioprotection qui portent sur les appareils de rayonnements ionisants, les dispositifs associés et l'ambiance sont à réaliser périodiquement par l'employeur en vue d'évaluer l'efficacité de l'organisation et des dispositions techniques en place pour assurer la protection des personnels exposés et du public selon les modalités fixées par l'ASN.
- Différents opérateurs (personne compétente en radioprotection, organisme agréé, IRSN) sont susceptibles d'intervenir selon la nature des contrôles.

DISPOSITIONS CONCERNANT LA MATÉRIOVIGILANCE ET LES ESR

(articles R. 5212-1, R. 5212-2 et L. 1333-3 du code de la santé publique)

▸ DÉCLARATION DES INCIDENTS ET ACCIDENTS

- Un incident grave ou un risque d'incident mettant en cause un dispositif médical ayant entraîné ou susceptible d'entraîner la mort ou la dégradation de l'état de santé d'un patient, d'un utilisateur ou d'un tiers est à signaler à l'ANSM.
- La personne responsable d'une activité nucléaire est tenue de déclarer à l'ASN, sans délai, tout incident ou accident susceptible de porter atteinte à la santé des personnes par exposition aux rayonnements ionisants en tant qu'évènement significatif de radioprotection. L'obligation de déclaration incombe à l'employeur et également aux professionnels de santé participant au traitement ou au suivi des patients exposés à des fins médicales aux rayonnements ionisants (loi n° 2009-879 du 21 juillet 2009) pour les incidents ou les accidents liés à l'exposition des patients.

L'ensemble de ces dispositions est détaillé dans la brochure « Présentation des principales dispositions réglementaires de radioprotection applicables en radiologie médicale et dentaire » disponible sur le site de l'ASN (www.asn.fr).

Liens utiles

- http://gbu.radiologie.fr (guide du bon usage des examens d'imagerie médicale)
- http://professionnels.asn.fr/Activites-medicales (formulaires, recueils de textes réglementaires, guides professionnels)
- http://ansm.sante.fr/Produits-de-sante/Dispositifs-medicaux (« Maintenance et contrôle qualité des DM »)
- http://www.sfpm.asso.fr (« Informations de l'ASN »)
- www.has-sante.fr (Outils, guides et méthodes)
- http://ansm.sante.fr (Dispositifs médicaux)

Acronymes

ANSM : Agence Nationale de Sécurité du Médicament et des produits de santé
ARS : Agence Régionale de Santé
ASN : Autorité de Sûreté Nucléaire
DPC : Développement Professionnel Continu
ESR : Événement Significatif de Radioprotection
IRSN : Institut de Radioprotection et de Sûreté Nucléaire
NRD : Niveau de Référence Diagnostique
SFPM : Société Française de Physique Médicale

Partager Le Site www.lemanip.com Tout Est Gratuit

Partager Le Site www.lemanip.com Tout Est Gratuit

RADIOPROTECTION

www.lemanip.com

GRILLE D'AUTOÉVALUATION EN RÉFÉRENCE À LA RÉGLEMENTATION RELATIVE À LA RADIOPROTECTION

RÉGIME ADMINISTRATIF	Oui	Non
La dernière autorisation de l'ARS est-elle valide ?		
L'autorisation de l'ASN est-elle valide ?		
Avez-vous effectué des modifications depuis la dernière autorisation de l'ASN qui nécessitent son renouvellement ?		
JUSTIFICATION	**Oui**	**Non**
Une demande est-elle présente avant la réalisation de chaque examen ?		
Les éléments de justification figurent-ils systématiquement dans la demande d'examen ?		
OPTIMISATION	**Oui**	**Non**
Le plan d'organisation de la physique médicale prévoit-il l'activité du scanner ?		
Les personnels concernés ont-ils suivi la formation à la radioprotection des patients fixée par l'arrêté du 18 mai 2004 ?		
Une formation technique à l'utilisation du scanner a-t-elle été dispensée au personnel utilisateur ?		
Une revue de protocole pluridisciplinaire annuelle des protocoles est-elle mise en place (intégrant les paramètres dose et qualité image) ? (*cf. fiche Radioprotection : Optimisation des protocoles*)		
Une procédure d'optimisation a-t-elle été établie pour la prise en charge en cas de grossesse connue ?		
Les fonctionnalités pour l'optimisation de l'exposition (régulation des mA en particulier) sont-elles utilisées ? (*cf. fiche Radioprotection : Dosimétrie*)		
La reconstruction itérative des images est-elle utilisée ?		
Les informations dosimétriques (PDL/IDSV) sont-elles mentionnées sur le compte rendu d'examen ?		
Les comptes rendus d'examens présentent-ils toutes les informations obligatoires ?		
Les données dosimétriques (NRD) sont-elles transmises tous les ans à l'IRSN ?		
Les données dosimétriques (NRD) sont-elles analysées ?		
L'historique des examens antérieurs, les comptes rendus d'examens et les images d'un patient déjà enregistrés (sauvegardes, Pacs...) sont-ils disponibles ?		

Partager Le Site www.lemanip.com Tout Est Gratuit

Partager Le Site www.lemanip.com Tout Est Gratuit

www.lemanip.com

CONTRÔLES DE QUALITÉ	Oui	Non
Les contrôles de qualité externes sont-ils réalisés par un organisme agréé ?		
Les non conformités des contrôles de qualité sont-elles levées ?		
Un registre consignant les opérations de maintenance et de contrôles de qualité est-il renseigné ?		
RADIOPROTECTION DES PERSONNELS	**Oui**	**Non**
Une PCR a-t-elle été désignée ?		
L'évaluation des risques est-elle réalisée ?		
La délimitation des zones réglementées est-elle réalisée ?		
Les études de postes de travail sont elles réalisées ?		
Les équipements de protection individuelle sont-ils adaptés à l'activité ?		
La formation à la radioprotection des personnels a-t-elle été dispensée depuis moins de trois ans ?		
La surveillance dosimétrique des personnels est-elle assurée par dosimétrie passive ?		
La surveillance dosimétrique des personnels intervenant en zone contrôlée est-elle assurée par dosimétrie opérationnelle ?		
CONTRÔLES TECHNIQUES	**Oui**	**Non**
Les contrôles techniques externes de radioprotection sont-ils réalisés ?		
Les contrôles internes d'ambiance sont-ils réalisés ?		
Les non conformités des contrôles sont-elles levées ?		
DÉCLARATION DES ÉVÉNEMENTS SIGNIFICATIFS DE RADIOPROTECTION	**Oui**	**Non**
Les critères de déclaration d'un événement significatif de radioprotection à l'ASN sont-ils connus ?		

Partager Le Site www.lemanip.com Tout Est Gratuit

Partager Le Site www.lemanip.com Tout Est Gratuit

www.lemanip.com

GÉNÉRALITÉS

- Le scanner reste une technique à haut niveau d'exposition :
  - 10 % du total des actes de radiologie diagnostique en France en 2012 ;
  - 70 % de la dose efficace collective d'origine médicale.
- Estimer la dose reçue par le patient lors d'un examen scanner, c'est :
  - contribuer à déterminer le rapport bénéfice-risque individuel : **principe de justification** ;
  - évaluer sa pratique pour se situer par rapport aux référentiels : **démarche d'optimisation** ;
  - améliorer sa communication avec les patients et les médecins demandeurs ;
  - respecter une obligation légale : article R. 1333-66 du code de la santé publique et arrêté d'application du 22/09/2006.

DÉFINITIONS

▸ INDICES DE DOSE

En comparaison avec la radiologie conventionnelle, la dose délivrée en scanographie se répartit de façon plus homogène dans le patient en raison de la rotation du tube à rayons X autour du patient (voir Fig. 1). Les indices dosimétriques sont donc définis comme des doses moyennes plutôt que des doses à la peau. Les deux principaux indices de dose utilisés en scanographie sont :

- L'**IDSV** pour Indice de Dose Scanographique en Volume (ou $CTDI_{VOL}$ pour *Volume Computed Tomography Dose Index*) s'exprime en milligray (mGy). Il représente la dose moyenne dans la section centrale d'un fantôme cylindrique de plexiglas reçue pendant une acquisition portant sur toute sa longueur. Il existe deux fantômes de référence : 16 et 32 cm de diamètre (voir Fig. 2). Le fantôme de 16 cm est utilisé pour les examens de la tête et du cou, celui de 32 cm pour ceux du tronc. L'IDSV permet une estimation de la dose délivrée de première intention.
- Le **PDL** pour Produit Dose-Longueur (ou DLP pour *Dose Length Product*) s'exprime en milligray × cm (mGy.cm). Le PDL est le produit de l'IDSV par la longueur de déplacement du lit d'examen pendant l'acquisition. Il est représentatif de l'exposition totale du fantôme pendant l'acquisition et peut être relié à la dose efficace. Il est donc considéré comme un indicateur de risque de l'examen.

▸ DOSE EFFICACE

La dose efficace est une grandeur de radioprotection qui s'exprime en millisievert (mSv) et est notée E. C'est un indicateur du risque à long terme des faibles doses de rayonnement. La dose efficace peut être calculée pour un examen scanner en utilisant un coefficient de conversion du PDL vers E. Le tableau 1 fournit ces coefficients basés sur les publications 60 (1990) et 103 (2007) de la CIPR en fonction de la région anatomique explorée.

Région explorée	E / PDL [mSv.(mGy.cm)$^{-1}$]	
	CIPR 60*	CIPR 103#
Tête	0,0021	0,0018
Cou	0,0059	-
Thorax	0,014	0,016
Abdomen et pelvis	0,015	0,015
Pelvis	0,015	-
Tronc	0,015	0,016

Tableau 1. Facteurs de conversion en dose efficace depuis le PDL. * d'après [1]. # d'après [2].

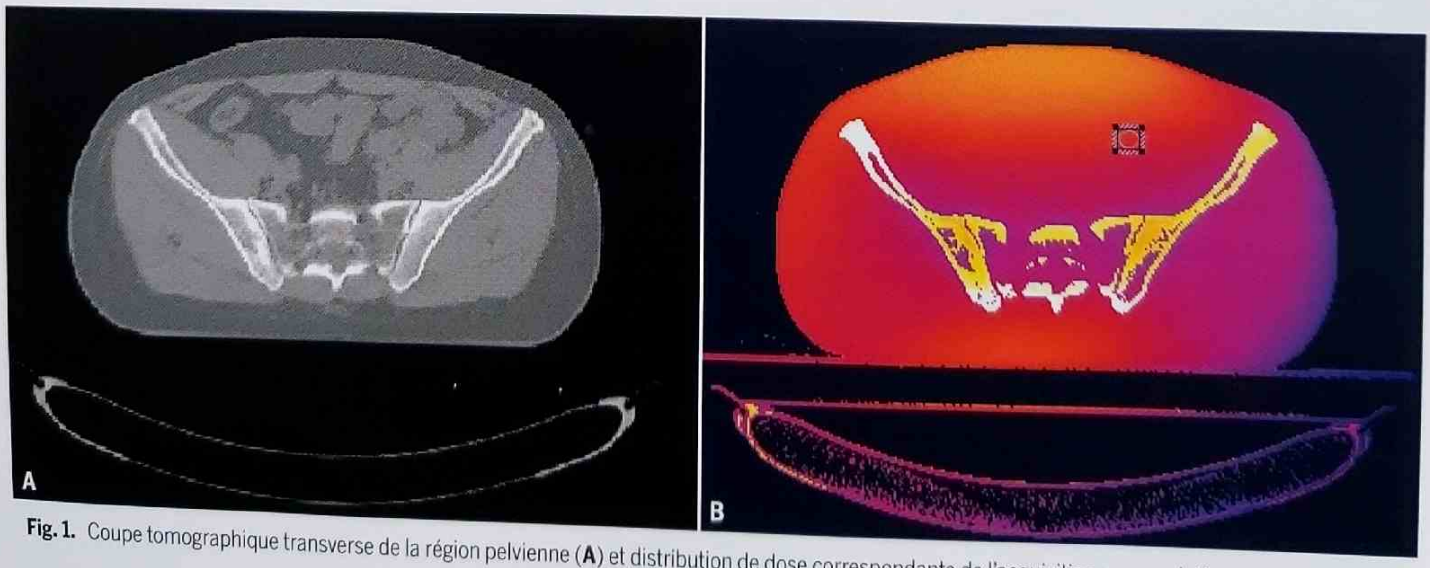

Fig. 1. Coupe tomographique transverse de la région pelvienne (**A**) et distribution de dose correspondante de l'acquisition scanner hélicoïdale (**B**).

Partager Le Site www.lemanip.com Tout Est Gratuit

Partager Le Site www.lemanip.com Tout Est Gratuit

www.lemanip.com

Fig. 2. Chambre d'ionisation et fantômes de référence pour la mesure de l'IDSV.

▸ AVERTISSEMENTS IMPORTANTS

La dose reçue par le patient est le plus souvent différente de l'indice de dose associé à l'examen. L'IDSV étant mesuré dans un fantôme cylindrique de plexiglas, il est indépendant de la morphologie du patient. **Pour une même valeur d'IDSV, un patient corpulent recevra donc une dose inférieure à celle d'un patient maigre.** Le calcul individualisé de la dose reçue nécessite une étude poussée et des logiciels spécialisés. Une méthode simple permettant une estimation réaliste est également proposée par l'association de physique médicale américaine : le SSDE pour *Size-Specific Dose Estimate* [3, 4].

La dose efficace a pour principal intérêt de permettre la comparaison entre examens de types différents : scanner, radiographie, scintigraphie... Cependant elle est conçue comme un indicateur de risque pour une population et ne doit pas être utilisée pour l'évaluation d'un risque individuel.

LA DOSE EN PRATIQUE

▸ OÙ TROUVER L'INFORMATION DOSIMÉTRIQUE ?

L'affichage de l'IDSV et du PDL est obligatoire sur la console d'acquisition du scanner (avant et après l'acquisition). Un rapport dosimétrique est également généré automatiquement par le scanner à la fin de chaque examen et doit mentionner ces deux indices pour chacune des acquisitions de l'examen. Ce rapport peut être sous un format DICOM image, visualisable avec n'importe quelle visionneuse DICOM (en particulier sur le PACS), ou sous un format spécifique DICOM RDSR (*Radiation Dose Structured Report*), plus riche que le premier mais pouvant nécessiter un outil spécifique pour la visualisation.

▸ COMMENT REPORTER L'INFORMATION DOSIMÉTRIQUE ?

- La réglementation (arrêté du 22/09/2006) définit les informations dosimétriques devant figurer dans un compte rendu d'acte médical faisant appel aux rayonnements ionisants :
  - l'identification du patient et du médecin réalisateur ;
  - la date de réalisation de l'acte ;
  - les éléments de justification de l'acte et la procédure réalisée ;
  - des éléments d'identification du matériel utilisé (fabricant, modèle, année de mise en service...) ;
  - pour tout examen scanner portant sur la tête, le cou, le thorax, l'abdomen ou le pelvis, le produit dose longueur (PDL ou DLP), en distinguant le PDL obtenu pour l'exploration de la tête et du cou de celui obtenu pour l'exploration de tout ou partie du tronc (thorax, abdomen et pelvis) et en précisant l'unité utilisée (mGy.cm) ;
  - pour les expositions du pelvis chez une femme en âge de procréer et pour les expositions abdominopelviennes justifiées chez une femme enceinte, l'indice de dose scanographique en volume (IDSV ou $CTDI_{VOL}$).
- Dans le cas d'acquisitions multiples sur une même région anatomique, le PDL reporté sur le compte rendu sera la somme des PDL de chacune des acquisitions, par exemple :
  - scanner injecté abdominopelvien, un temps artériel (PDL = 600 mGy.cm) suivi d'un temps portal (PDL = 350 mGy.cm) : le compte rendu indiquera le PDL cumulé (950 mGy.cm) ;
  - scanner du crâne suivi d'un scanner thoraco-abdomino-pelvien : le compte rendu indiquera les PDL de chaque scanner indépendamment.
- **Cas spécifique de la pédiatrie.** Jusque récemment, il n'existait pas de consensus sur le diamètre du fantôme de référence à utiliser pour les examens du tronc chez l'enfant : en fonction du fabricant et de la date d'installation, l'un ou l'autre des fantômes est pris comme référence dosimétrique pour ces examens. Or il y a approximativement un facteur 2 entre l'IDSV 16 cm et l'IDSV 32 cm... Pour éviter toute ambiguïté, il est fortement recommandé de préciser systématiquement sur le compte rendu le diamètre de référence utilisé : 16 ou 32 cm (noté respectivement *Head* ou *Body Dosimetry Phantom* chez certains constructeurs).
- **À noter :** certains constructeurs associent le diamètre de référence de l'indice de dose, non pas à la localisation de la zone explorée, mais au champ de vue d'acquisition utilisé (SFOV). Dans ce cas, il convient donc d'être vigilant pour les patients adultes comme pour les enfants.

Partager Le Site www.lemanip.com Tout Est Gratuit

Partager Le Site www.lemanip.com Tout Est Gratuit

www.lemanip.com

MAÎTRISER LA DOSE DÉLIVRÉE AU PATIENT

▸ JUSTIFIER CHAQUE ACQUISITION

- L'examen est-il justifié ?
  - Les examens antérieurs peuvent-ils fournir le bénéfice médical attendu ?
  - Le bénéfice médical attendu peut-il être obtenu par une méthode non-ionisante ?
  - Prendre en compte les particularités du patient dans la justification de l'examen : âge, pathologie(s), antériorité, probabilité de grossesse...
- Chaque temps de l'examen est-il justifié ?
  - Est-il nécessaire d'utiliser un produit de contraste ?
  - Si l'examen est injecté :
    - Un temps artériel est-il nécessaire si un temps portal est réalisé ?
    - Le ou les temps tardifs sont-ils nécessaires ?
    - Est-il possible de réduire la zone anatomique explorée pour l'un ou plusieurs des temps ?

▸ BIEN PRÉPARER L'EXAMEN

- Assurer l'immobilité du patient pendant l'acquisition :
  - positionnement confortable ;
  - dialogue pour une bonne compréhension ;
  - contention ou réduction de la durée d'acquisition si nécessaire ;
  - accompagnement pendant l'examen si nécessaire (pédiatrie...).
- La protection, à l'aide de caches en bismuth ou d'un tablier plombé, des organes radiosensibles des patients à risque (gonades, seins et thyroïde chez l'enfant, bassin chez la femme enceinte) est à envisager lorsqu'ils sont situés à proximité de la zone explorée (protection de la thyroïde pour un scanner du crâne ou du thorax par exemple). Cette protection est inutile pour les organes situés à distance de la zone explorée. La protection des organes situés dans la zone explorée est également possible mais est délicate à mettre en œuvre. Dans tous les cas, l'utilisation d'une protection nécessite des précautions particulières et une étude préalable (risques d'artefacts de reconstruction et de perturbation du contrôle automatique d'exposition...)
- Centrer correctement le patient dans l'anneau, particulièrement en hauteur. Mal centrer un patient conduit à des images de moins bonne qualité, des doses superficielles plus élevées et éventuellement à un mauvais fonctionnement des systèmes de contrôle automatique d'exposition.

▸ UTILISER DES PARAMÈTRES OPTIMISÉS

- Utiliser un protocole adapté à :
  - l'information diagnostique souhaitée : recherche de résolution en contraste, de résolution spatiale ou de résolution temporelle ;
  - la corpulence et l'âge du patient.
- Limiter la zone explorée à ce qui est nécessaire.
- Connaître le fonctionnement et savoir utiliser à bon escient les outils de réduction de dose ou d'amélioration de la qualité image proposés par le fabricant : contrôle automatique d'exposition, reconstructions itératives, collimation active, réductions d'artefacts, synchronisation prospective...
- Maîtriser les facteurs techniques influant sur la dose délivrée : tension, charge (courant et temps de rotation), pitch, épaisseur de coupe, collimation, longueur d'acquisition, réglage du contrôle automatique d'exposition...

Se reporter à la fiche Radioprotection de la SFPM « Optimisation des protocoles » pour plus d'informations.

▸ SE COMPARER AUX RÉFÉRENTIELS

- Les niveaux de référence diagnostiques constituent un premier repère dosimétrique. Ils sont un outil pour l'optimisation des pratiques mais ne doivent pas être assimilés à des limites de dose ni à des doses optimales. Attention, les NRD sont actuellement définis par acquisition et non par examen.
- Des recommandations dosimétriques par examen sont accessibles dans les guides de bonnes pratiques des sociétés savantes : Société française de radiologie [5], Société francophone d'imagerie pédiatrique et prénatale [6]...
- Les PDL et les doses efficaces relevés dans 9 services de radiologie pour 27 types d'examens sont disponibles dans un rapport de l'Institut de radioprotection et de sûreté nucléaire [7]. Un exemple de distribution de PDL est représenté Fig. 3.
- Dans certains cas, des estimations de dose aux tissus sont utiles : utérus pour un scanner pelvien chez la femme enceinte [8], cristallin dans le cas du scanner de perfusion cérébrale [9], peau pour le scanner interventionnel [10]...

Examen	IDSV (mGy)	PDL (mGy.cm)
Encéphale	65	1050
Thorax	15	475
Thorax-abdomen-pelvis	20	1000
Abdomen-pelvis	17	800
Rachis lombaire	45	700

Tableau 2. NRD adulte par acquisition (arrêté du 24/10/2011).

Partager Le Site www.lemanip.com Tout Est Gratuit

Gratuittement

www.lemanip.com

Radiologie et imagerie medicale

Livres,memoires,rapport de stage,courses,radiologie conventionnelle,Scanner,TDM,IRM,Scintigraphie, Medecine nucleaire,Radiotherapie,Radiologie Interventionnelle,Oncologie,Clichees,Cas interpretes,exposes,medecine

https://www.lemanip.com/

www.lemanip.com

Partager Le Site www.lemanip.com Tout Est Gratuit

www.lemanip.com

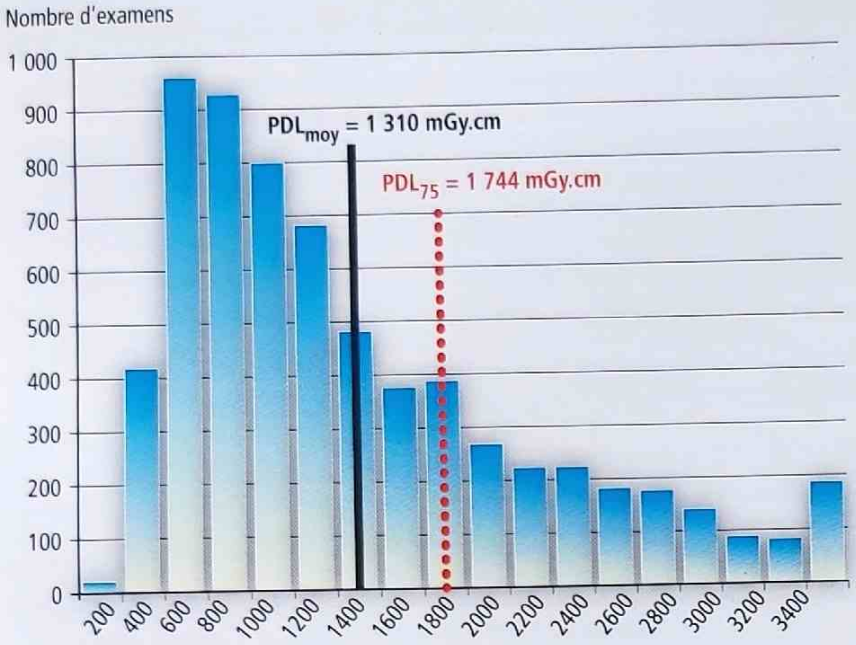

Fig. 3. Distribution des PDL de l'examen abdominopelvien avec injection de produit de contraste. Le PDL est la somme des PDL de chaque acquisition de l'examen. D'après [7].

	Poids 10 kg		Poids 20 kg		Poids 30 kg	
Examen	**IDSV (mGy)**	**PDL (mGy.cm)**	**IDSV (mGy)**	**PDL (mGy.cm)**	**IDSV (mGy)**	**PDL (mGy.cm)**
Encéphale	30	420	40	600	50	900
Massif facial	25	200	25	275	25	300
Rochers	45	160	70	280	85	340
Thorax	3	30	4	65	5	140
Abdomen-pelvis	4	80	5	120	7	245

Tableau 3. NRD pédiatrique par acquisition (arrêté du 24/10/2011).

Références

[1] European Commission. European Guidance on Estimating Population Doses from Medical X-Ray Procedures. Radiation Protection 2008 ; n° 154.

[2] European Commission. Medical Radiation Exposure of the European Population. Radiation Protection 2014 ; n° 180.

[3] AAPM Task Group 204. Size-Specific Dose Estimates (SSDE) in Pediatric and Adult Body CT Examinations. Report No. 204 (2011). www.aapm.org/pubs/reports/rpt_204.pdf

[4] SFPM. Dosimétrie des explorations diagnostiques en radiologie. Rapport N°30 (2014). www.sfpm.asso.fr/download/index.php?act=view&id=201

[5] SFR. www.sfrnet.org/sfr/professionnels/5-referentiels-bonnes-pratiques/guides/index.phtml

[6] SFIPP. www.sfip-radiopediatrie.org/index.php/-r%C3%A9f%C3%A9rences-radioprotection

[7] IRSN. Doses délivrées aux patients en scanographie. Rapport PRP-HOM 2013-12 (2014). www.irsn.fr/FR/expertise/rapports_expertise/Documents/radioprotection/IRSN_PRP-HOM-2013-12_Doses-patients-scanographie-2012.pdf

[8] Étard et Aubert. Analyse des évaluations de dose utérine réalisées par l'IRSN de 2004 à 2008. Radioprotection 2009 ; 44(4) : 479-93.

[9] Guersen et al. Irradiation des cristallins des patients par scanners de perfusion itératifs : dosimétrie et optimisation. Radioprotection 2014 ; 49(3) : 195-9.

[10] Leng et al. Radiation Dose Levels for Interventional CT Procedures. Am. J. Roentgenol. 2011 ; 197 : W97–W103.

Partager Le Site www.lemanip.com Tout Est Gratuit

Partager Le Site www.lemanip.com Tout Est Gratuit

RADIOPROTECTION

→ OPTIMISATION DES PROTOCOLES EN SCANNER

www.lemanip.com

GÉNÉRALITÉS

- L'optimisation des protocoles d'acquisition consiste à tendre vers le meilleur compromis entre dose et qualité image. L'optimisation nécessite de bien définir les termes « dose » et « qualité image » que l'on utilise pour déterminer correctement ce compromis.
- L'utilisation des index de dose (PDL, CTDIvol, *cf. fiche Radioprotection de l'IRSN : Dosimétrie*) donne une indication sur le niveau de dose délivrée à un fantôme dans la zone explorée et est utile pour l'estimation de la dose aux organes.
- L'évaluation de la qualité image est spécifique de la tâche diagnostique à laquelle elle est associée. Elle peut être réalisée à partir d'objets tests (qualité image technique) ou sur une série de patients soigneusement sélectionnés au regard de la tâche diagnostique à évaluer (qualité image clinique).
- L'optimisation doit être spécifique à chaque protocole (correspondant à chaque tâche diagnostique). Le choix des métriques pour l'évaluation de la dose (dose aux organes / index de dose) et de la qualité image (rapport signal sur bruit, spectre de puissance de bruit, fonction de transfert de modulation...) est donc également spécifique à chaque protocole.
- L'optimisation des protocoles doit être intégrée dans une démarche continue de suivi et d'amélioration des pratiques. L'*American College of Radiology* recommande une revue pluridisciplinaire (radiologue / physicien médical / manipulateur) annuelle de l'ensemble des protocoles scanner.
- Dans le cadre d'une démarche de bonnes pratiques en matière d'optimisation de protocoles, il est souhaitable de comparer ses niveaux de dose et de qualité image à des référentiels (nationaux ou internationaux). En matière d'index de dose, les NRD (Niveaux de Référence Diagnostique) peuvent être utilisés (mais ils sont associés à une localisation et non à une tâche diagnostique).
- **L'optimisation est une obligation réglementaire** (*cf. fiche Radioprotection de l'ASN : Aspects réglementaires*).

APPLICATION AU SCANNER

- La dose aux organes est complexe à estimer en scanner. La méthode de référence est le calcul de Monte Carlo (ImpactMC, CTDose). On utilise plus aisément les deux index de dose donnés par la machine (*cf. fiche Radioprotection de l'IRSN : Dosimétrie*) :
  - l'Indice de Dose Scanographique du Volume (IDSV [mGy] ou $CTDI_{vol}$ en anglais pour *Computed Tomography Dose Index*) ;
  - le Produit Dose-Longueur (PDL [en mGy.cm], mGy « fois » cm, ou DLP en anglais pour *Dose Length Product*).
- La qualité image clinique objective est délicate à estimer. La méthode de référence est l'analyse ROC (*Receiver Operating Characteristic*). On utilise plus aisément :
  - l'évaluation de la qualité image clinique subjective (méthode comparative/échelle de mérite) ;
  - la qualité image technique à partir de métriques de performance évaluant la résolution en contraste, les résolutions spatiales (3D) et le bruit (ou rapport signal/bruit). Les objets-test constructeur peuvent permettre une évaluation de ces métriques de première intention.
- La revue des protocoles nécessite l'accès à l'ensemble des paramètres d'acquisition/reconstruction. Ces données pourront être intégrées de manière structurée dans les procédures d'examens du service.

Partager Le Site www.lemanip.com Tout Est Gratuit

Partager Le Site www.lemanip.com Tout Est Gratuit

www.lemanip.com

PARAMÈTRES TYPE DE PROTOCOLE UTILES À L'OPTIMISATION ET RÉFÉRENTIELS ASSOCIÉS POSSIBLES

Cette fiche est à moduler, notamment dans le cas de protocoles avec plusieurs hélices.

Nom du protocole				
Indication(s)				
Date de la révision		**Avant**	**Après**	**Référentiel**
Position du patient				*Guide des procédures radiologiques scanner (SFR/IRSN)* : eassa.cordo.pagesperso-orange.fr/SFROPRI/
Description de la procédure	Radiographie de positionnement			
	Volume(s) d'exploration			
	Mode d'acquisition (axial/hélicoïdal)			
	Produit de contraste (O/N)			
	Phase(s) d'acquisition			
Paramètres d'acquisition	Tension (kV)			*Guide des procédures radiologiques scanner (SFR/IRSN)* : eassa.cordo.pagesperso-orange.fr/SFROPRI/ AAPM CT Scan Protocols (Société américaine des physiciens médicaux) : www.aapm.org/pubs/CTProtocols/ Niveaux de référence diagnostiques (IRSN) pour les index de dose par localisation : http://nrd.irsn.fr/index.php?page=radiologie
	Charge (mA ou mAs)			
	Temps de rotation (s)			
	Modulation d'intensité (O/N)			
	Collimation (nxT en mm)			
	Champ de vue d'acquisition (mm)			
	Pas d'hélice			
	Longueur d'exploration (cm)			
	Type (rétroprojection filtrée/itératif)			
	Indice de qualité image (si disponible)			
Paramètres de reconstruction	Niveau (pour l'itératif)			
	Épaisseur/pas de coupe [mm/mm]			
	Noyau(x) de reconstruction			
	Champ de vue de reconstruction (mm)			
Index de dose	IDSV ou CTDIvol [mGy]			
	PDL [mGy.cm]			
Qualité image	Type d'évaluation (technique/clinique)			
	Métriques associées			
	Fantôme(s) utilisé(s) (qualité image technique/anthropomorphe)			

À noter : Le guide HAS « Radioprotection du patient et analyse des pratiques DPC et certification des établissements de santé » (2013) propose des programmes d'optimisation : http://www.has-sante.fr/portail/jcms/c_1360764/fr/radioprotection-du-patient-et-analyse-des-pratiques-dpc-et-certification-des-etablissements-de-sante

Partager Le Site www.lemanip.com Tout Est Gratuit

Partager Le Site www.lemanip.com Tout Est Gratuit

www.lemanip.com

RÉSULTATS

▸ EXEMPLE 1 : PASSAGE DE RECONSTRUCTION PAR RÉTROPROJECTION FILTRÉE À LA RECONSTRUCTION ITÉRATIVE POUR LES EXAMENS STANDARDS DU THORAX

Contexte

Mise à jour d'un scanographe intégrant la reconstruction itérative, étude réalisée afin de quantifier l'impact en termes de dose à qualité d'image diagnostique équivalente.

Fiche type optimisation

Dans un souci de concision, seuls les paramètres pertinents et/ou modifiés ont été reportés pour cet exemple. Les paramètres non reportés sont :

- **pour l'acquisition :** 120 kV / 200 mAs /0,5 s par rotation / modulation d'intensité activée /collimation totale de 64 × 0,625 mm /champ de vue d'acquisition de 500 mm /pas d'hélice de 0,64 /longueur d'exploration de 32 cm ;
- **pour la reconstruction :** épaisseur de coupe de 1,5 mm / noyaux de reconstruction de médiastin (optimisation contraste) et parenchyme (optimisation de la résolution spatiale) /champ de vue de reconstruction de 320 mm.

Le référentiel utilisé est le *Guide des procédures radiologiques scanner (SFR/IRSN).*

Nom du protocole	Thorax standard sans injection de produit de contraste			
Indication(s)	Suspicion ou bilan d'une atteinte du médiastin, de nature ganglionnaire ou non, d'une atteinte focale du parenchyme pulmonaire, d'une atteinte pleurale, quelle que soit la cause, inflammatoire, infectieuse, tumorale ou traumatique			
Date de la révision		Avant	Après	Référentiel
Position du patient		Décubitus dorsal / tête la première / bras au-dessus de la tête, en apnée		
Description de la procédure	Radiographie de positionnement	De face de l'orifice cervico-thoracique à l'abdomen supérieur		
	Volume(s) d'exploration	De la vertèbre T1 à la vertèbre L1		
	Mode d'acquisition (axial/hélicoïdal)	*Hélicoïdal*		
	Produit de contraste (O/N)	*Non*		
	Phase(s) d'acquisition	–		
Paramètres d'acquisition et de reconstruction	Type (rétroprojection filtrée/itératif)	*Rétroprojection*	*Itératif*	–
	Indice de qualité image (si disponible)	–	–	–
	Niveau (pour l'itératif)	–	3	–
Index de dose	IDSV ou $CTDI_{vol}$ (mGy)	9,2 ± 4,35	6,2 ± 2,99	8,5 à 15,3
	PDL (mGy.cm)	358 ± 184	238 ± 118	256 à 460
Qualité image	Type d'évaluation (technique/clinique)	Clinique : analyse subjective (qualité image, qualité diagnostique, niveau de confiance...)		
	Métriques associées	–		
	Fantôme(s) utilisé(s) (qualité image technique /anthropomorphe)	Anthropomorphe : rando tronc		

Partager Le Site www.lemanip.com Tout Est Gratuit

Partager Le Site www.lemanip.com Tout Est Gratuit

www.lemanip.com

Bilan

Le passage de la reconstruction par rétroprojection filtrée à la reconstruction itérative sur cette machine a permis une diminution des index de dose de l'ordre de 30 % pour le protocole thorax standard.

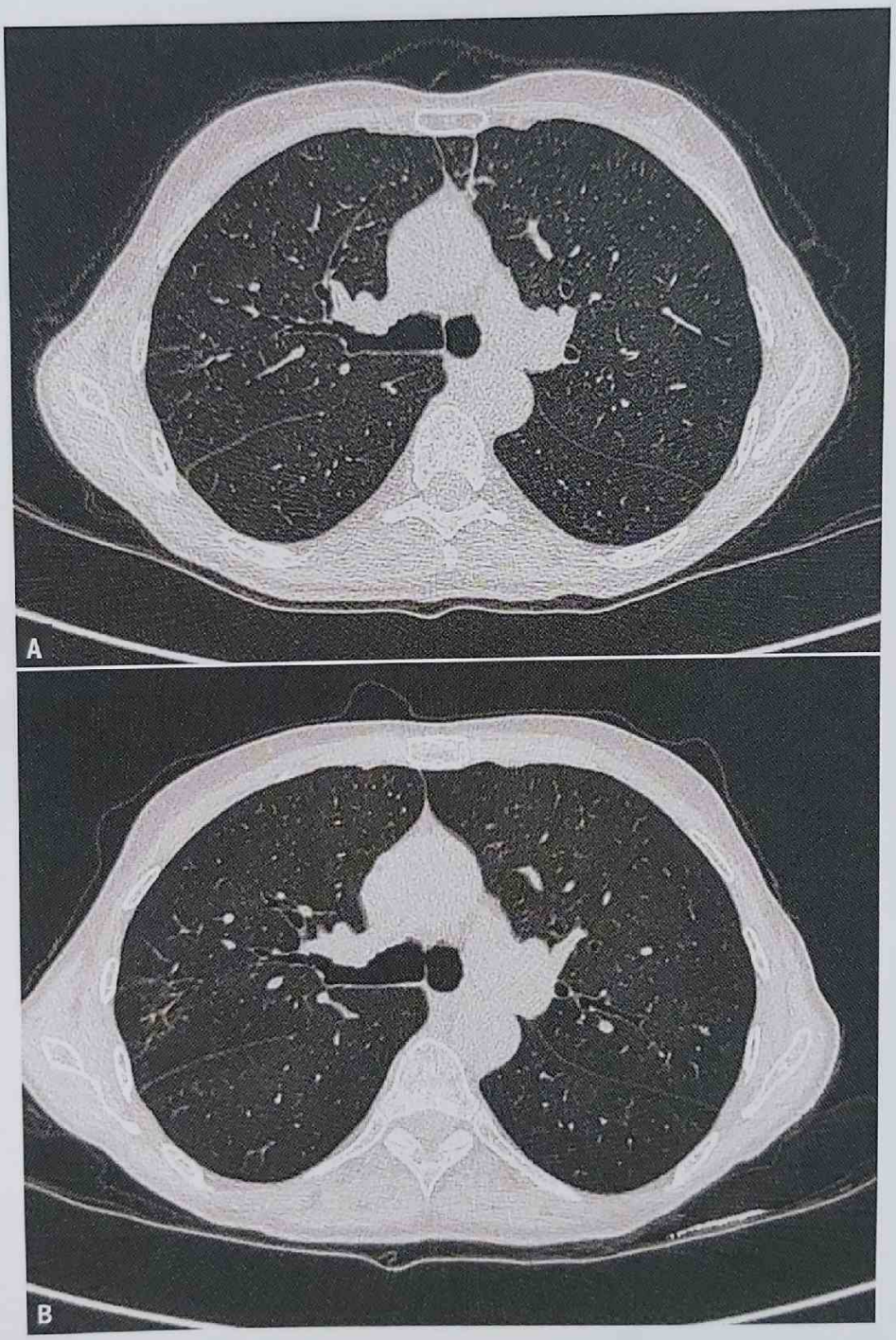

Fig. 1. Illustration avant/après.
(**A**) 40 % inférieur aux NRD thorax. (**B**) 60 % inférieur aux NRD thorax.

Partager Le Site www.lemanip.com Tout Est Gratuit

Partager Le Site www.lemanip.com Tout Est Gratuit

www.lemanip.com

▸ EXEMPLE 2 : D'UN PROTOCOLE THORAX BASSE DOSE VERS UN PROTOCOLE THORAX ULTRA BASSE DOSE

Contexte

La scanographie thoracique fait partie des examens les plus réalisés en imagerie médicale (urgences /cancérologie). Un protocole Ultra Basse Dose a été développé afin de délivrer une dose minimale tout en conservant des capacités diagnostiques satisfaisantes.

Fiche type optimisation

Dans un souci de concision, seuls les paramètres pertinents et/ou modifiés ont été reportés pour cet exemple. Les paramètres non reportés sont :

- **pour l'acquisition :** 0,33 s par rotation / collimation totale de 128 × 0,6 mm / champ de vue d'acquisition de 500 mm / longueur d'exploration de 34 cm ;
- **pour la reconstruction :** itératif / épaisseur de coupe de 1 mm avec un pas de coupe de 0,7 mm / noyau de reconstruction médiastin (optimisation contraste) et parenchyme (optimisation de la résolution spatiale) / champ de vue de reconstruction de 500 mm.

Le référentiel utilisé est le *Guide des procédures radiologiques scanner (SFR/IRSN)*.

Nom du protocole	Thorax (Ultra) Basse Dose			
Indication(s)	Dans le cadre de situations d'urgence : – recherche et quantification d'un pneumothorax, hémothorax, épanchement pleural ; – recherche et caractérisation d'une pneumopathie (infectieuse, restrictive ou obstructive) ; – fracture du squelette thoracique. Dans le cadre de l'oncologie : – recherche de nodules ou masses pulmonaires et leurs caractérisations ; – suivi de nodules ou lésions évolutives pulmonaires franches ; – suivi de lésions pleurales.			
Date de la révision		**Basse Dose**	**Ultra Basse Dose**	**Référentiel**
Paramètres d'acquisition et de reconstruction	Tension (kV)	120 kV	100 ± 20 (selon morphologie)	–
	Charge (mA ou mAs)	45 mAs	10 mAs	–
	Modulation d'intensité	Oui (+ modulation de la tension)	Non	–
	Pas d'hélice	1,2	1,5	0,7 à 1,3
	Kernel(s) de reconstruction	Médiastin : I30f (moyen lisse) Parenchyme : I70f (très dur)	Médiastin : I30f (moyen lisse) Parenchyme : I50f (moyen dur)	Médiastin (optimisation contraste) et parenchyme (optimisation de la résolution spatiale)
	Niveau (pour l'itératif)	Médiastin : S3 Parenchyme : S2	Médiastin : S4 Parenchyme : S3	–
Index de dose	IDSV ou $CTDI_{vol}$ (mGy)	2,88 ± 1,62	0,4 ± 0,05	8,5 à 15,3
	PDL (mGy.cm)	99,9 ± 53,5	13,7 ± 2,5	256 à 460
Qualité image	Type d'évaluation (technique/clinique)	• Technique : analyse objective des indices de qualité image. • Clinique : analyse subjective (qualité image, qualité diagnostique, niveau de confiance...)		
	Métriques associées	Rapport signal sur bruit, rapport contraste sur bruit, résolution spatiale (FTM, TTF), Spectre du bruit (NPS)*		
	Fantôme(s) utilisé(s) (qualité image technique /anthropomorphe)	• Qualité image technique : Catphan 500, Jaszczak • Anthropomorphes : Rando, ATOM Dosimetry Phantoms		

* Métriques dans le domaine des fréquences spatiales : FTM = Fonction de Transfert de Modulation ; TTF = FTM pour une tâche diagnostique donnée ; NPS = Spectre de Puissance de Bruit évaluant la texture du bruit.

Partager Le Site www.lemanip.com Tout Est Gratuit

Partager Le Site www.lemanip.com Tout Est Gratuit

www.lemanip.com

Bilan

La mise en place du protocole Ultra Basse Dose permet une réduction des index de doses de l'ordre de 85 % par rapport au protocole Basse Dose utilisé en routine.

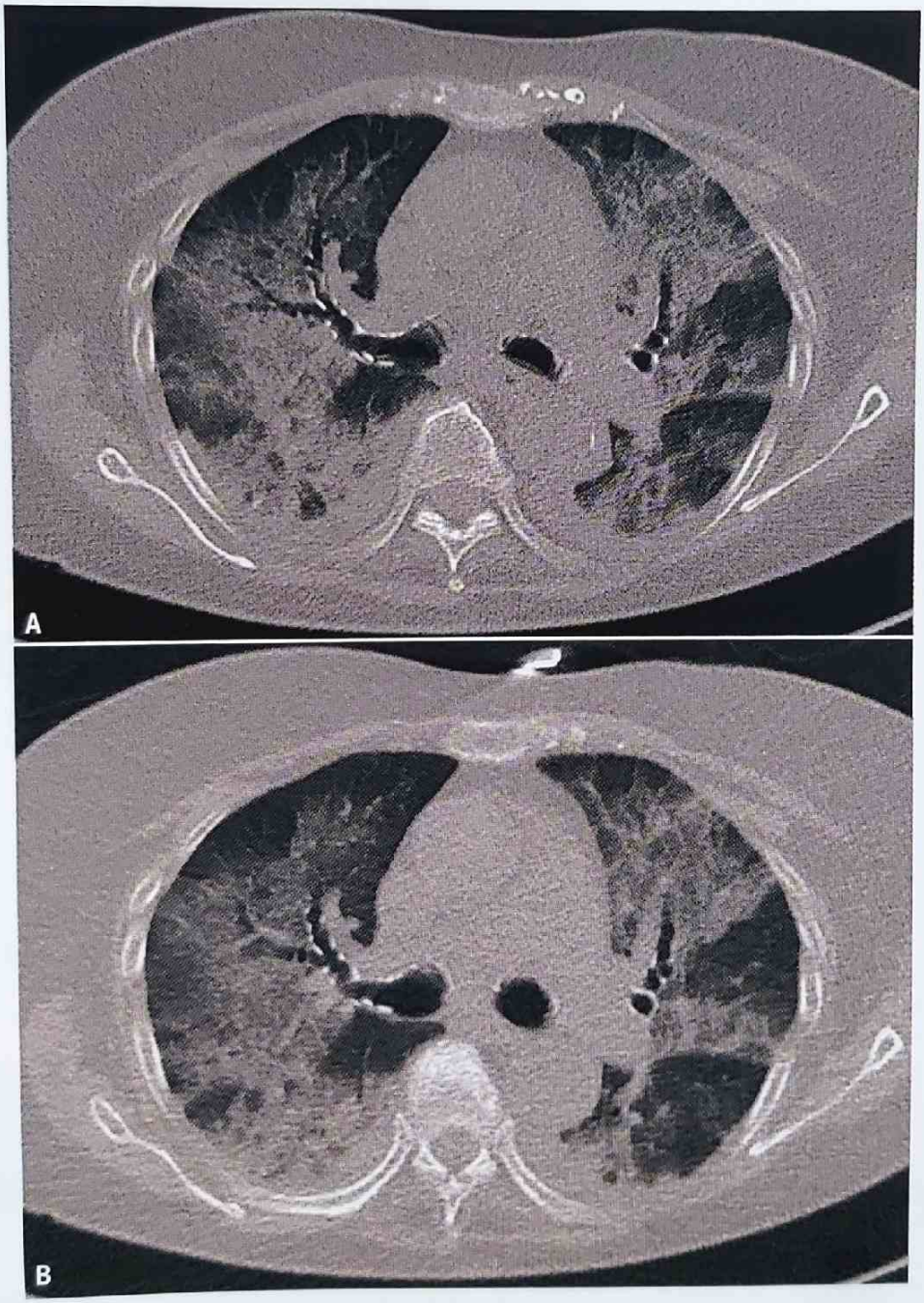

Fig. 2. Illustration avant/après, avec kernel parenchyme.
(**A**) 5 fois inférieur aux NRD thorax. (**B**) 40 fois inférieur aux NRD thorax.

Partager Le Site www.lemanip.com Tout Est Gratuit

Partager Le Site www.lemanip.com Tout Est Gratuit

SCANNER – APPORT DU MANIPULATEUR

→ LES HYPERSENSIBILITÉS AUX PRODUITS DE CONTRASTE (PC) :

www.lemanip.com

GÉNÉRALITÉS

- L'hypersensibilité immédiate (HSI < 1 heure) aux PC survient lors de 0,07 à 12,7 % des injections, et de 0,005 à 0,4 % pour les formes sévères selon qu'il s'agit de PC gadoliné ou d'iodé ionique.
- L'hypersensibilité retardée (HSR entre 1 heure et 7 jours) serait aussi fréquente que l'HSI.
- Souvent bénignes, elles peuvent être graves et concourir au décès du patient.
- Une prise en charge thérapeutique sans délai limite ce risque.
- Les conduites à tenir face aux différentes hypersensibilités doivent être connues.

OBJECTIFS

- Savoir interroger le patient pour diagnostiquer les 3 facteurs de risque de réaction.
- Savoir l'informer des risques d'HS.
- Savoir reconnaître les signes d'HS.
- Connaître les principes thérapeutiques.
- Proposer un modèle de « kit diagnostic » d'HS pour recueil et transfert de l'information sur la réaction vers l'allergologue.
- Améliorer la traçabilité des évènements indésirables.

AVANT L'EXAMEN INJECTÉ

1. Avez vous déjà eu une réaction au PC de la même famille ?

NON	PAS d'exploration allergologique et injecter un produit de contraste de préférence non ionique SANS prémédication
OUI	IMMÉDIATE = survient < 1 heure : injection, urticaire, angiœdème, rhinite, bronchospasme, vomissement, malaise, choc, etc.
	ou RETARDÉE (uniquement avec PC iodé, essentiellement signes cutanéo-muqueux de 1 heure à 7 jours après l'injection : exanthème maculo-papuleux, érythème pigmenté fixe, syndromes de Stevens-Johnson et de Lyell, syndrome babouin...)
	→ Envisager une procédure diagnostique alternative (PAS d'injection hasardeuse avec prémédication) et prévoir une consultation allergologique (et suivre l'avis allergologique ultérieurement)

2. Avez-vous présenté une crise d'asthme ou d'urticaire dans les 7 derniers jours ?

OUI	Faire majorer le traitement (pneumologue / dermatologue) pour équilibrage de la pathologie chronique
NON	Injecter un produit de contraste non ionique

PENDANT L'EXAMEN INJECTÉ

- Surveillance étroite.
- Symptômes HSI = classification Ring et Messmer.
- Protocoles de TTT selon l'ESUR et/ou la SFAR.
- Renseigner une « Fiche de suivi de réaction au PC » en horodatant :
  - l'injection des différents produits utilisés pour l'imagerie et le traitement ;
  - les symptômes ;
  - les paramètres vitaux.
- Prélever la tryptasémie de 1 à 2 heures après l'injection de PC si > grade 2 ou si grade 1 > à 1 H.

APRÈS L'EXAMEN INJECTÉ

- Retour au domicile si disparition des symptômes, sinon hospitalisation.
- Adresser le patient en consultation allergologique spécialisée au mieux dans les 6 semaines à 6 mois, avec lettre et copie de la « Fiche de suivi de réaction aux PC ».
- Tracer l'événement dans le compte-rendu.
- Télédéclarer l'événement indésirable (ANSM).
- Prévenir tout patient ayant reçu un PC iodé du risque de réaction retardée et lui conseiller alors de consulter.

TÉLÉCHARGEMENTS

http//lc.cx.kit

- Conduite à tenir avant administration de PC
- Fiche de suivi de réaction aux PC
- Courrier type pour l'allergologue
- Ordonnance pour tryptasémie

Partager Le Site www.lemanip.com Tout Est Gratuit

Partager Le Site www.lemanip.com Tout Est Gratuit

www.lemanip.com

Partager Le Site www.lemanip.com Tout Est Gratuit

Partager Le Site www.lemanip.com Tout Est Gratuit

SCANNER – APPORT DU MANIPULATEUR

→ SCANOGRAPHIE : APPROCHE DOSIMÉTRIQUE

www.lemanip.com

GÉNÉRALITÉS

- La scanographie représente en France 10 % des actes d'imagerie utilisant des rayonnements ionisants et délivre plus de 70 % de la dose efficace collective.
- Un rapport bénéfice/risque doit être apprécié pour la justification et l'optimisation de chaque examen.
- La dose délivrée doit être maintenue, selon le principe ALARA (*As Low As Reasonnably Achievable*), au niveau le plus faible raisonnablement possible pour permettre d'obtenir l'information diagnostique requise.
- La réduction de la dose ne doit pas diminuer la qualité image au point de représenter une perte de chances pour le patient.
- Tout acte médical faisant appel aux rayonnements ionisants doit préciser dans son compte-rendu les informations utiles à l'estimation de la dose reçue par le patient au cours de la procédure.

DÉFINITIONS

- L'IDSV (ou CDTi vol) représente un index d'exposition, relatif à un fantôme donné, quantifiant la dose délivrée en fonction des paramètres pour une coupe moyennée dans un volume exploré.
- Le PDL (ou DLP) représente la dose totale délivrée au patient lors de l'examen : DLP = CTDi vol × longueur d'exploration.
- La dose efficace, en sievert (Sv), est un indicateur du risque que fait courir une exposition aux rayonnements ionisants. Non directement mesurable, elle intègre les expositions des différentes parties d'un individu et reflète l'effet du rayonnement sur l'organisme entier, en tenant compte de la radiosensibilité tissulaire.

NIVEAUX DE RÉFÉRENCE DIAGNOSTIQUE (NRDS)

► Indicateurs servant de guide pour la mise en œuvre du principe d'optimisation. Ils sont fixés sur le 75e percentile (75 % des patients ont reçu une dose inférieure ou égale au NRD correspondant), pour une seule acquisition.

Adultes

Zone anatomique	Fantôme	CTDi vol (mGy)	DLP (mGy.cm)
Encéphale	16 cm	65	1050
Thorax	32 cm	15	475
Thorax-abdomen-pelvis	32 cm	20	1000
Abdomen-pelvis	32 cm	17	800
Rachis lombaire	32 cm	45	700

Pédiatrie

Zone anatomique	Fantôme	Poids 10 kg		Poids 20 kg		Poids 30 kg	
		CTDi vol (mGy)	DLP (m.Gy.cm)	CTDi vol (mGy)	DLP (m.Gy.cm)	CTDi vol (mGy)	DLP (m.Gy.cm)
Encéphale	16 cm	30	420	40	600	50	900
Massif facial	16 cm	25	200	25	275	25	300
Rochers	16 cm	45	160	70	280	85	340
Thorax	32 cm	3	30	4	65	5	140
Abdomen-pelvis	32 cm	4	80	5	120	7	245

Partager Le Site www.lemanip.com Tout Est Gratuit

Partager Le Site www.lemanip.com Tout Est Gratuit

www.lemanip.com

INFLUENCE DES PARAMÈTRES

	Paramètre	Dose	Commentaire
ACQUISITION	Longueur d'exploration		
	↗ Nombre de passages	↗	
	↗ kV influence	↗	Lorsque le morphotype du patient le permet
	↘ Charge du tube	↘	
	↗ Pitch	↘	Sauf pour les systèmes à mAs constants, mais diminution de la résolution spatiale
	↗ Collimation	↘	Par diminution de l'overbeaming
RECONSTRUCTION	↗ Épaisseur de coupe	↘	Pour un bruit quantique équivalent, mais diminution de la résolution spatiale
	↘ « Dureté » du filtre kernel	↘	Pour un bruit quantique équivalent, mais diminution de la résolution spatiale
	↗ Coefficient d'interpolation linéaire*	↘	Pour un bruit quantique équivalent, mais diminution de la résolution spatiale

* Paramètre inaccessible sur certaines modalités.

- L'utilisation des reconstructions itératives permet de diminuer fortement les doses, pour un bruit quantique équivalent à la rétroprojection filtrée.
- Les scanners actuels proposent tous des logiciels de modulation de la charge en fonction de la morphologie du patient : ces systèmes ont fait leurs preuves et doivent être favorisés autant que possible.
- Un centrage rigoureux du patient à l'isocentre permet de réduire la dose et d'améliorer la qualité image.
- L'utilisation des protections plombées n'a qu'un intérêt limité sur l'irradiation due au rayonnement diffusé, mais peut être utilisée, sans effets dosimétriques négatifs, pour le confort psychologique du patient. Attention toutefois à ne pas la mettre dans la zone explorée, au risque de provoquer une sur-irradiation.

EXEMPLES DE QUALITÉ DIAGNOSTIQUE COMPATIBLE AVEC UNE FAIBLE IRRADIATION

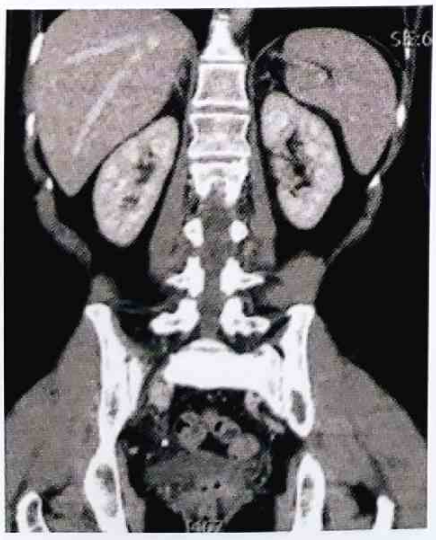

CTDi vol = 5,58 mGy ; **DLP** = 296,87 mGy.cm

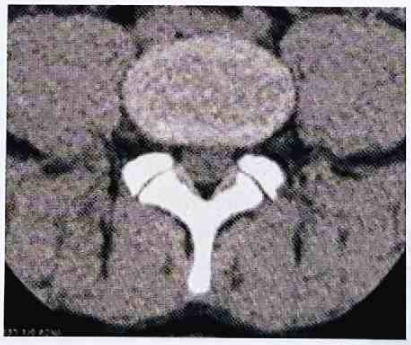

CTDi vol = 4,50 mGy ; **DLP** = 66,87 mGy.cm

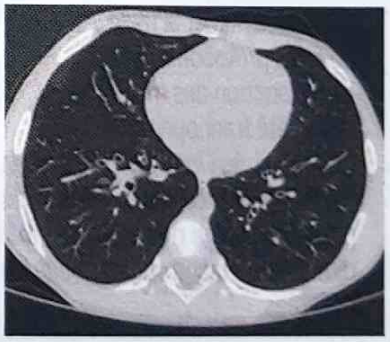

CTDi vol = 0,43 mGy ; **DLP** = 10 mGy.cm

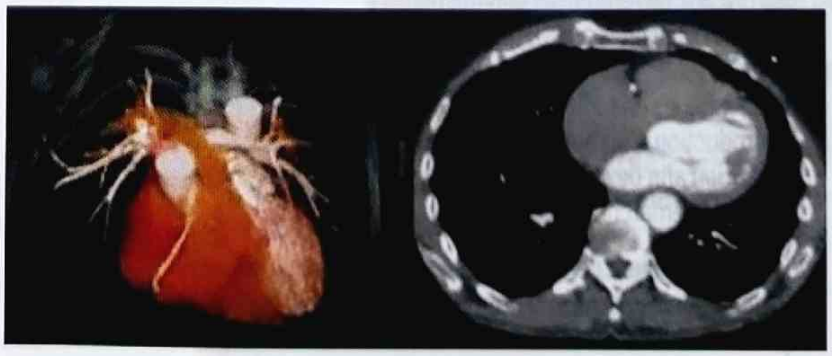

CTDi vol = 4,30 mGy ; **DLP** = 60,50 mGy.cm

Partager Le Site www.lemanip.com Tout Est Gratuit

Gratuittement

www.lemanip.com

Radiologie et imagerie medicale

Livres,memoires,rapport de stage,courses,radiologie conventionnelle,Scanner,TDM,IRM,Scintigraphie, Medecine nucleaire,Radiotherapie,Radiologie Interventionnelle,Oncologie,Clichees,Cas interpretes,exposes,medecine

https://www.lemanip.com/

www.lemanip.com